This is a digital copy of a book that was preserved for generations on library shelves before it was carefully scanned by Google as part of a project to make the world's books discoverable online.

It has survived long enough for the copyright to expire and the book to enter the public domain. A public domain book is one that was never subject to copyright or whose legal copyright term has expired. Whether a book is in the public domain may vary country to country. Public domain books are our gateways to the past, representing a wealth of history, culture and knowledge that's often difficult to discover.

Marks, notations and other marginalia present in the original volume will appear in this file - a reminder of this book's long journey from the publisher to a library and finally to you.

Usage guidelines

Google is proud to partner with libraries to digitize public domain materials and make them widely accessible. Public domain books belong to the public and we are merely their custodians. Nevertheless, this work is expensive, so in order to keep providing this resource, we have taken steps to prevent abuse by commercial parties, including placing technical restrictions on automated querying.

We also ask that you:

+ *Make non-commercial use of the files* We designed Google Book Search for use by individuals, and we request that you use these files for personal, non-commercial purposes.

+ *Refrain from automated querying* Do not send automated queries of any sort to Google's system: If you are conducting research on machine translation, optical character recognition or other areas where access to a large amount of text is helpful, please contact us. We encourage the use of public domain materials for these purposes and may be able to help.

+ *Maintain attribution* The Google "watermark" you see on each file is essential for informing people about this project and helping them find additional materials through Google Book Search. Please do not remove it.

+ *Keep it legal* Whatever your use, remember that you are responsible for ensuring that what you are doing is legal. Do not assume that just because we believe a book is in the public domain for users in the United States, that the work is also in the public domain for users in other countries. Whether a book is still in copyright varies from country to country, and we can't offer guidance on whether any specific use of any specific book is allowed. Please do not assume that a book's appearance in Google Book Search means it can be used in any manner anywhere in the world. Copyright infringement liability can be quite severe.

About Google Book Search

Google's mission is to organize the world's information and to make it universally accessible and useful. Google Book Search helps readers discover the world's books while helping authors and publishers reach new audiences. You can search through the full text of this book on the web at `http://books.google.com/`

Über dieses Buch

Dies ist ein digitales Exemplar eines Buches, das seit Generationen in den Regalen der Bibliotheken aufbewahrt wurde, bevor es von Google im Rahmen eines Projekts, mit dem die Bücher dieser Welt online verfügbar gemacht werden sollen, sorgfältig gescannt wurde.

Das Buch hat das Urheberrecht überdauert und kann nun öffentlich zugänglich gemacht werden. Ein öffentlich zugängliches Buch ist ein Buch, das niemals Urheberrechten unterlag oder bei dem die Schutzfrist des Urheberrechts abgelaufen ist. Ob ein Buch öffentlich zugänglich ist, kann von Land zu Land unterschiedlich sein. Öffentlich zugängliche Bücher sind unser Tor zur Vergangenheit und stellen ein geschichtliches, kulturelles und wissenschaftliches Vermögen dar, das häufig nur schwierig zu entdecken ist.

Gebrauchsspuren, Anmerkungen und andere Randbemerkungen, die im Originalband enthalten sind, finden sich auch in dieser Datei – eine Erinnerung an die lange Reise, die das Buch vom Verleger zu einer Bibliothek und weiter zu Ihnen hinter sich gebracht hat.

Nutzungsrichtlinien

Google ist stolz, mit Bibliotheken in partnerschaftlicher Zusammenarbeit öffentlich zugängliches Material zu digitalisieren und einer breiten Masse zugänglich zu machen. Öffentlich zugängliche Bücher gehören der Öffentlichkeit, und wir sind nur ihre Hüter. Nichtsdestotrotz ist diese Arbeit kostspielig. Um diese Ressource weiterhin zur Verfügung stellen zu können, haben wir Schritte unternommen, um den Missbrauch durch kommerzielle Parteien zu verhindern. Dazu gehören technische Einschränkungen für automatisierte Abfragen.

Wir bitten Sie um Einhaltung folgender Richtlinien:

+ *Nutzung der Dateien zu nichtkommerziellen Zwecken* Wir haben Google Buchsuche für Endanwender konzipiert und möchten, dass Sie diese Dateien nur für persönliche, nichtkommerzielle Zwecke verwenden.

+ *Keine automatisierten Abfragen* Senden Sie keine automatisierten Abfragen irgendwelcher Art an das Google-System. Wenn Sie Recherchen über maschinelle Übersetzung, optische Zeichenerkennung oder andere Bereiche durchführen, in denen der Zugang zu Text in großen Mengen nützlich ist, wenden Sie sich bitte an uns. Wir fördern die Nutzung des öffentlich zugänglichen Materials für diese Zwecke und können Ihnen unter Umständen helfen.

+ *Beibehaltung von Google-Markenelementen* Das "Wasserzeichen" von Google, das Sie in jeder Datei finden, ist wichtig zur Information über dieses Projekt und hilft den Anwendern weiteres Material über Google Buchsuche zu finden. Bitte entfernen Sie das Wasserzeichen nicht.

+ *Bewegen Sie sich innerhalb der Legalität* Unabhängig von Ihrem Verwendungszweck müssen Sie sich Ihrer Verantwortung bewusst sein, sicherzustellen, dass Ihre Nutzung legal ist. Gehen Sie nicht davon aus, dass ein Buch, das nach unserem Dafürhalten für Nutzer in den USA öffentlich zugänglich ist, auch für Nutzer in anderen Ländern öffentlich zugänglich ist. Ob ein Buch noch dem Urheberrecht unterliegt, ist von Land zu Land verschieden. Wir können keine Beratung leisten, ob eine bestimmte Nutzung eines bestimmten Buches gesetzlich zulässig ist. Gehen Sie nicht davon aus, dass das Erscheinen eines Buchs in Google Buchsuche bedeutet, dass es in jeder Form und überall auf der Welt verwendet werden kann. Eine Urheberrechtsverletzung kann schwerwiegende Folgen haben.

Über Google Buchsuche

Das Ziel von Google besteht darin, die weltweiten Informationen zu organisieren und allgemein nutzbar und zugänglich zu machen. Google Buchsuche hilft Lesern dabei, die Bücher dieser Welt zu entdecken, und unterstützt Autoren und Verleger dabei, neue Zielgruppen zu erreichen. Den gesamten Buchtext können Sie im Internet unter `http://books.google.com` durchsuchen.

THE FRANCIS A. COUNTWAY LIBRARY OF MEDICINE
HARVARD MEDICAL LIBRARY – BOSTON MEDICAL LIBRARY



ALBRECHT VON GRÆFE'S

ARCHIV

FÜR

OPHTHALMOLOGIE.

HERAUSGEGEBEN

VON

PROF. F. ARLT
IN WIEN

PROF. F. C. DONDERS
IN UTRECHT

UND

PROF. TH. LEBER
IN GÖTTINGEN.

BOSTON, MA

NEUNUNDZWANZIGSTER JAHRGANG
ABTHEILUNG I
ODER
NEUNUNDZWANZIGSTER BAND
ABTHEILUNG I.

MIT HOLZSCHNITTEN UND TAFELN.

BERLIN, 1883.
VERLAG VON HERMANN PETERS.
MOHREN-STRASSE 28.

Eine Uebersetzung in fremde Sprachen behalten sich die Verfasser vor.

Inhalts-Verzeichniss

zu

Band XXIX, 1. Abtheilung.

		Seite
I.	Ueber die angeborene Pigmentirung der Sclera und ihre pathogenetische Bedeutung. Von Prof. **J. Hirschberg** in Berlin. Hierzu Tafel I. II. III	1—12
II.	Aniridia et aphakia, Iridodialysis traumatica. Von Dr. **H. Schäfer**, Assistent an der Augenklinik zu Heidelberg	13—51
III.	Der trachomatöse Process, eine klinisch-histologische Studie. Von Dr. **E. Mandelstamm** in Kiew. Hierzu Tafel IV und V	52—102
IV.	Die Refraction von 414 Schülern nach Anwendung von Homatropin. Von Sanitätsrath Dr. **Dürr** in Hannover	103—146
V.	Ueber die Form der astigmatischen Bilder sehr kleiner gerader Linien bei schiefer Incidenz der Strahlen in ein unendlich kleines Segment einer brechenden sphärischen Fläche. Von Prof. **Ludwig Matthiessen** in Rostock	147—149
VI.	Noch einmal der gefässlose Bezirk der menschlichen Retina. Von Dr. **G. Mayerhausen** in München. Hierzu Tafel VI und VII	150—166
VII.	Beiträge zur Kenntniss der Hemeralopie und Xerophthalmie aus Ernährungsstörungen. Von Prof. Dr. **H. de Gouvêa** in Rio de Janeiro . . .	167—200
VIII.	Studien über die Aetiologie der Myopie. Von Dr. **M. Tscherning** in Kopenhagen. Hierzu 3 Zinktafeln	201—272

Seite

IX. Klinisch - ophthalmologische Miscellen aus der Augenklinik zu Göttingen. (Fortsetzung) . . . 273—296

XXI. Ein Fall von Hydrocephalus mit neuritischer Sehnervenatrophie und continuirlichem Abträufeln wässeriger Flüssigkeit aus der Nase. Von Prof. **Th. Leber.** S. 273—292.

XXII. Grosshirnabscess mit doppelseitiger Stauungspapille; Meningitis basilaris und Perineuritis, sowie Neuritis interstitialis optica descendens. Von Dr. **R. Deutschmann.** S. 292—296.

X. Ueber die Anwendung des Jodoforms in der Augenheilkunde. (Aus der kgl. Universitäts-Augenklinik des Herrn Professor Dr. Jacobson in Königsberg i. Pr.) Von Dr. med. **A. Vossius,** Privatdocent und Assistenzarzt der Augenklinik 297—317

XI. Einige weitere Erfahrungen über das Jodoform. Von Dr. **R. Deutschmann** in Göttingen . . . . 318—322

XII. Zur Semidecussation im Chiasma nerv. opt. des Menschen. Von Dr. **R. Deutschmann** . . . . 323—327

XIII. Die Xerosis der Conjunctiva und Cornea kleiner Kinder. Vorläufige Mittheilung von Professor **Th. Leber** . . . . . 328—330

Ueber die angeborene Pigmentirung der Sclera und ihre pathogenetische Bedeutung.

Von

Prof. J. Hirschberg

in Berlin.

Hierzu Tafel I. II. III.

Die menschliche Sclerotica ist in der Norm für die makroskopische Betrachtung pigmentfrei. Bei mikroskopischer Beobachtung findet man allerdings Pigmentzellen in derselben, jedoch nur spärlich, und zwar mit einiger Regelmässigkeit nur in der Nähe des Opticuseintritts und am Cornealfalz. *)

Ausnahmsweise kommen aber recht ansehnliche angeborene Pigmentflecke in der menschlichen Sclera vor, welche dem befallenen Augapfel ein eigenthümlich gefleckles Aussehen verleihen. Der Zustand ist recht selten.

In dem grossen Sammelwerke von Graefe-Sämisch fehlt im Capitel von der Sclera **) jeder Hinweis, in dem

---

*) Vgl. Waldeyer, Graefe-Sämisch I, 216.

**) IV, 1.

der angeborenen Anomalien*) wird einfach nur citirt, dass v. Ammon angeborene Pigmentflecke in der Sclera beobachtet habe. Eine gute Beschreibung finde ich in dem Atlas von R. Liebreich**), bei dem es folgendermassen heisst:

„Ich habe nur fünf Fälle von Cyanosis bulbi gesehen; im Wesentlichen boten alle dasselbe Bild. Es zeigte sich dies bei allen fünfen nur an dem einen Auge, welches sich von dem andern durch die viel dunklere Farbe der Iris und die grauen in's Violette spielenden Flecke der Sclera unterschied (die in einiger Entfernung vom Rande der Hornhaut gruppenweise auftreten). Nur in einem von diesen fünf Fällen fand ich die Papille des Opticus selbst stark pigmentirt."

Nach meinen Beobachtungen kann ich diese Beschreibung nur loben, möchte aber den Namen der Cyanosis bulbi durch einen anderen, wie mir scheint, passenderen, den der fleckförmigen Melanosis sclerae***), ersetzt wissen.

Der Name Cyanosis bulbi sollte für jene seltenen Fälle reservirt bleiben, von denen ich zwei beobachtet und noch drei in der ophthalmologischen Literatur†) verzeichnet finde, wo bei angeborenem schwerem Herzfehler nicht blos die Cutis, sondern auch das Weisse im Auge, also die Conj. sclerae, vollkommen cyanotisch aussieht; und alle sichtbaren Venen im Augengrunde ganz enorm verbreitert erscheinen.

Die angeborene fleckige Melanose der Sclera habe ich selber nur wenige Male beobachtet und war

*) Vgl. Graefe-Sämisch II, 1, 118.

**) II. Aufl., 1870, p. 28.

***) Den auch Schmidt-Rimpler (Dissert. von Schaumburg, 1882) anwendet.

†) Leber in Graefe-Sämisch V, 524.

einigermassen überrascht, als im letzten Sommer binnen vier Wochen drei Fälle, und zwar aus ganz verschiedenen Familien, sich mir vorstellten.

Der erste Fall war der einfachste. Ein Siebzehnjähriger kam wegen Lidrandentzündung. Patient ist brünett, aber seine rechte Iris ausserordentlich viel dunkler braun als die linke. Die rechte Sclera enthält rings um die Hornhaut grosse dunkelviolette Flecke, von denen er mit Bestimmtheit anzugeben vermag, dass sie angeboren sind. Der Augengrund ist beiderseits normal, aber rechts weit dunkler pigmentirt als links. Sehkraft beiderseits durchaus befriedigend.

Der zweite Fall ist zwar in seinem äusseren Habitus dem ersten vollkommen ähnlich, aber im Augeninnern durch eine merkwürdige, nur mit dem Augenspiegel sichtbare Geschwulstbildung complicirt.

Die 34jährige Patientin gelangte Mitte Juli 1882 zur Aufnahme wegen einer seit dem letzten Winter von ihr beobachteten Sehstörung auf dem linken Auge. Sonst fühlte sie sich vollkommen wohl. Ihre Haarfarbe ist dunkel. Das rechte Auge hat eine Iris von etwas unbestimmter, gemischter, graugrünlich-bräunlicher Färbung; normale Sehkraft und Augenspiegelbefund. Das linke Auge hingegen besitzt eine ganz dunkelbraune Iris und rings um die Hornhaut grössere, scharfbegrenzte, dunkelviolette Flecke in der Sclera, die theilweise fast zum Aequator reichen. (Vergl. Fig. 1.) Auf das Allerbestimmteste wird versichert, dass die Dunkelfärbung der Iris und die Fleckung des Weissen im linken Auge angeboren sei, bezw. seit der allerfrühesten Kindheit unverändert so bestehe.

Im Grunde dieses linken völlig reizlosen Auges fand ich eine Abweichung, die man am ungezwungensten als Neubildung am Sehnerveneintritt nebst Umgebung zu

deuten im Stande ist. (Vgl. Fig. 2).*) Eine Geschwulst von verhältnissmässig beträchtlicher Grösse und Höhe erhebt sich in der Gegend des Sehnerveneintritts. Ihre Erhebung über das Niveau der Netzhaut, mit dem Augenspiegel gemessen, beträgt mindestens $2^1/_2$ mm. Ihre Länge von rechts nach links ist auf 6 mm, ihre Breite von oben nach unten auf $4^1/_2$ mm zu schätzen. Die Masse der Neubildung ist wesentlich radiär gestreift; die Hauptblutgefässe sind streckenweise verdeckt, überwuchert; die Confluenzstelle derselben, der normale Sehnerveneintritt, nicht mehr sichtbar; diese Partie ist zart röthlich weiss, mit einigen neugebildeten Gefässreiserchen und hellen Punkten versehen. Schläfenwärts sinkt hier die Prominenz ziemlich steil in das Niveau der Netzhaut hinab. Ein System zarter vertikaler regelmässiger Linien markirt uns daselbst eine fast mikroskopische Abhebung und Fältelung der Netzhaut**), die hier auch von glitzernden Punkten durchsetzt erscheint.

Die Fovea centralis ist frei. Dem entspricht die fast normale centrale Sehschärfe des Auges. Dasselbe liest die feinste Schrift ganz bequem. Natürlich ist aber entsprechend der Geschwulstbildung ein grosses paracentrales Scotom rings um den normalen blinden (Mariotte'schen) Fleck entwickelt und setzt sich nach oben bis zur Grenze des Gesichtsfeldes fort. (Vergl. Fig. 3; das doppelt schraffirte bezeichnet den Defect im Gesichtsfelde.)

---

*) Die Zahlen sind Dioptrien der Correctionsgläser, mit denen ich die verschiedenen Theile der Geschwulst am deutlichsten sah. Mit — 4,5 D sehe ich den emmetropischen Augengrund. Die Hinzufügung von je + 1 D zu — 4,5 bedeutet immer eine Prominenz von etwa 0,3 mm.

**) Diese Beobachtung habe ich auch in anderen Fällen gemacht.

Die Annahme, dass hier eine Geschwulst vorliegt und nicht ein Entzündungsproduct, wurde durch die weitere Beobachtung bestätigt, insofern binnen drei Monaten weder in dem Augenspiegelbefund noch in der Functionsstörung eine wesentliche Aenderung eingetreten ist.

Erst in der allerletzten Zeit begann die centrale Sehschärfe abzusinken, da die Neubildung der Fovea centralis, also der Gesichtsfelddefect dem Fixirpunkt, in bedenklicher Weise nahe rückte. Am 8. November 1882 erkannte das betreffende Auge nur noch Sn CC: 15 ' und las mit + 6 Zoll Sn 3½ mühsam; das Scotom reichte im horizontalen Meridian vom 4. bis zum 40. Grad lateralwärts vom Fixirpunkt. 18. December 1882: Finger in 10 ', + 6 " Sn 3½ sehr mühsam. Gesichtsfeld wie zuvor. Stärkste Prominenz = 3 mm. Transitorische Amaurose des linken Auges, täglich 10—12 Mal, von je 1 Minute Dauer.

Auflösende und ableitende Mittel waren ohne merklichen Einfluss.

Die histologische Natur der Neubildung kann aus dem Augenspiegelbefund nicht erschlossen werden, wenn nicht vollständige, d. h. bis zur mikroskopischen Untersuchung durchgeführte Parallelerfahrungen in genügender Anzahl die Diagnose stützen. Deshalb hielt ich mich vorläufig nicht für berechtigt, der Patientin die Enucleation des noch functionirenden Auges anzurathen, obwohl ja späterhin eine Periode kommen kann, wo dieser Rath geboten erscheint.

Der dritte Fall ist dem zweiten insofern ähnlich, als auch er mit einer intraocularen Geschwulst complicirt erscheint, und jedenfalls der interessanteste von allen, weil er zur anatomischen Untersuchung des befallenen Augapfels gelangte.

Eine 56jährige Frau kam am 4. August 1882 wegen einer seit längerer Zeit (Pfingsten d. J.) beobachteten schmerzlosen Erblindung ihres rechten Auges.

Das Haar der Patientin ist dunkel, obwohl schon stark ergraut. Die Iris des rechten vollkommen gesunden und sehkräftigen Auges ist grünlich grau, die des linken vollkommen erblindeten ist ganz dunkelbraun.

Die Bindehaut des linken Augapfels zeigt nahe dem Hornhautrande vier dunkelbraune, 3—4 mm breite Pigmentflecke. Ausserdem schimmern einige scharf umschriebene, weit grössere, dunkelviolette Flecke der Sclera durch, welche hauptsächlich in der Aequatorialgegend sitzen, jedoch zum Theil bis nahe an den Hornhautrand herankommen.

Patientin versichert auf das Allerbestimmteste, dass diese Flecke angeboren seien; nur sollen sie in der allerersten Lebenszeit mehr röthlich ausgesehen haben. *)

Der Augenspiegel zeigt feine beginnende Linsentrübung und im Centrum des Augengrundes eine stark vorragende, zum Theil mit Blut-Gefässen und Flecken bedeckte, röthliche Neubildung, von deren Kuppe aus eine zeltartige Netzhaut-Ablösung nach allen Richtungen hin der Ora serrata zustrebt. Spannung normal, der Augapfel frei von Reizung.

Ich entwickelte den anwesenden Aerzten (u. A. Herrn Herrn Collegen Berger aus Graz) die Diagnose eines aus angeborener Pigmentirung hervorgegangenen Aderhautsarcoms und rieth der Patientin die Enucleation an.

Erst am Vormittag des 21. October 1882 kehrt sie wieder und bittet um die sofortige Entfernung des Aug-

*) Beide Patientinnen (Fall 2 und 3) erzählen eine Historie vom „Versehen" ihrer Mutter.

apfels, da sie seit zwei Tagen von furchtbaren, geradezu unerträglichen Schmerzen in dem erkrankten Auge gepeinigt sei und auch das gute nicht mehr gehörig öffnen könne.

Das letztere thränt, hat aber noch normale Sehkraft und Spiegelbefund. Das linke zeigt Lidschwellung, Pericornealinjection sowie die Spuren einer schmalen unregelmässigen Iridectomie nach oben. (Am 25. August war sie nämlich inzwischen anderwärts operirt worden.) Die Gegend der peripheren Wunde ist prominent, die Linse vollständig getrübt, der Bulbus steinhart und dabei auf Druck sehr empfindlich. Ich schritt sofort zur Enucleation und nahm dabei die Augapfelbindehaut bis zum Aequator fort. Nach 8 Tagen wurde die Patientin in durchaus befriedigendem Zustand entlassen. (Januar 1883: Status idem.)

Die anatomische Untersuchung des enucleirten Augapfels zeigt (vgl. Fig. 4), dass die aus Strichen zusammenfliessenden melanotischen Flecke der Sclera nach hinten über den Aequator fort bis zum Sehnerven reichen, der selber von Melanose frei, aber im grössten Theil seines Querschnitts grau atrophisch erscheint. Auch an der Austrittsstelle der Wirbelvenen (vgl. Fig. 4) ist die Sclerotica stärker pigmentirt.

Der Augapfel wird im horizontalen Meridian durchschnitten. Länge wie Breite (einschliesslich der sclerocornealen Kapsel) misst etwa 25 mm. Die Hauptveränderung (vgl. Fig. 5, welche die Schnittfläche der oberen Hälfte in etwa zweifacher Vergrösserung darstellt), besteht in einer polypös geformten, partiell pigmentirten Geschwulst, welche mit breiter Basis in der Gegend des hinteren Augenpoles aus der Aderhaut entspringt, den Sehnerveneintritt überlagert, die zu einem Faltenpaar zusammengepresste Netzhaut emporhebt und bis über den

Mittelpunkt des Auges nach vorne dringt. Die Grundfläche der Geschwulst, welche mit der Aderhaut verwachsen ist, misst etwa 9 mm, die grösste Breite fast 12 mm, die grösste Länge 14 mm, also nahezu $^2/_3$ der inneren Augenachse. Die Schnittfläche der Neubildung hat eine ganz leicht gelappte Contourlinie, und eine theils graugelbe, theils dunkle und selbst tintenschwarze Färbung, über deren Vertheilung ein Blick auf die Abbildung der Schnittfläche besser belehrt als eine längere Beschreibung.

Ueber den Ursprung der Neubildung aus der Aderhaut kann kein Zweifel obwalten. Die ganze Netzhaut ist erhalten, nur in zierliche Falten durch die Steigerung des intraocularen Druckes zusammengepresst; sie haftet überhaupt nur durch einen dünnen Stiel am Sehnerveneintritt und in einer schmalen Linie an der Ora serrata; aber auch der Ciliargegend liegen 2 Platten der Netzhaut an, von denen die vordere die Hinterfläche der Linse überzieht. Dort findet sich ein kleiner viereckig begrenzter Raum zwischen Linse und Geschwulstkuppe, ganz von Netzhaut austapeziert, der Rest des Glaskörperraumes.

Eigenthümlich ist noch, dass fast die ganze Papilla optica von der medialen Contourlinie der Neubildung dicht überlagert wird, was ich zur Zeit noch in einem klinischen Fall zu beobachten Gelegenheit habe. Der ganze Uvealtractus, Iris, Ciliarkörper und Aderhaut, ist ungewöhnlich dunkel, sonst aber vollständig, bis auf die Basalstelle des Tumor. Die Linse ist getrübt und geschrumpft, wohl bei der Iridectomie verletzt.

Die Sarcomstructur der Neubildung war schon nach dem makroskopischen Verhalten nicht zu bezweifeln und in den Mikrotomschnitt-Präparaten, die mein damaliger Assistent, Herr Dr. F. Krause, angefertigt hat, leicht zu erkennen.

Eine 0,3 mm breite tintenschwarze Lage, welche nach beiden Seiten direct in die dunkle Aderhaut übergeht und an den Uebergangsstellen Blutgefässlücken zeigt, bildet die Basis der Geschwulst und schlägt sich beiderseits auf die Seitenflächen, wenigstens auf eine Strecke von 4—5 mm, hinüber.

Nach innen — gegen das Geschwulstgewebe — lockert sich diese dichte melanotische Schicht und sendet einige vertical emporstrebende Züge aus (zwei parenchymatöse, zwei seitliche, einen an jeder der beiden Seitenflächen); so werden in den tiefsten Theilen der Neubildung Netze von Pigmentzellen erzeugt, in deren Maschenräumen die kleineren ungefärbten Zellen liegen.

In den mittleren Theilen der Neubildung treten die dunklen Pigmentzellen, die schön entwickelte Spindel- und Stern-Formen und beträchtliche Grösse (40—60 μ) zeigen, mehr zurück; sie bilden innerhalb der dichtgedrängten pigmentlosen Zellen nicht mehr Netze, sondern nur unvollständige vertical stehende Septa; sie liegen auch in der dünnen Wandung der zahlreichen Netzhautgefässe, einzelne sogar, wie es scheint, in deren Lumen. Hier und da sind auch Gruppen kleinerer (10—20 μ) mehr rundlicher und hellbrauner Pigmentzellen anzutreffen.

In den pigmentlosen Theilen der Neubildung (vergl. Fig. 7, Vergrösserung 275:1) sieht man zahlreiche, schmale und breite, wandungslose oder ganz dünnwandige, noch gefüllte Blutgefässe, um welche sich die dichtgedrängten Zellen fast ohne Zwischengewebe bündelweise gruppiren. Die vom Zellleib eng umschlossenen Kerne sind leicht oval oder elliptisch, etwa 6—8 μ lang.

Auf einem Uebersichtsschnitt-Präparat dringt ein rundlicher, durchweg aber mässig (durch kleinere Zellen) pigmentirter Knoten an die freie Oberfläche der medialen Seite. Hierselbst ist die Netzhaut durch schräg parallelfaseriges Gewebe mit der Neubildung verwachsen. Die

Retina ist frei von Geschwulstzellen, kernreich, an der Innenfläche faserig. Die letztere liegt dicht an der zweiten Platte der abgelösten Netzhaut, die etwas dünner ist und gleichfalls aus einer inneren faserigen und äusseren körnigen (zellenreichen) Lage besteht.

An der lateralen Seite des Tumor sieht man in einiger Entfernung von der Basis unter- wie oberhalb der pigmentirten Grenzschicht ein mächtiges Blutcoagulum. Kleinere Blutungen trifft man auch inmitten des Geschwulstgewebes. Die Aderhaut (nebst Ciliarkörper und Iris) ist so dunkel pigmentirt, dass man auf den Dickendurchschnitten ihre Structur nicht zu erkennen vermag. Die Linse enthält Faserreste und reichliche Myelintropfen.

In der Sclerotica sieht man auf dem Durchschnitt kürzere und längere schwarze Linien, theils oberflächlich, theils tiefer dem weissen Fasergewebe eingelagert. Die längste ist in der Gegend der Geschwulstbasis, aber von der letzteren noch immer durch weisse Scleroticalmasse geschieden. Mikroskopisch bestehen diese dunklen Linien der Sclera lediglich aus normalen gestreckten Pigmentzellen. (Vergl. Fig. 8, Vergrösserung 100 : 1 und Fig. 6, erstere stellt einen Flächen-, letztere einen Dicken-Schnitt dar). Hier und da ist die Pigmentanhäufung aber so dicht, dass man sie nicht zu differenziren vermag.

In der ganzen mir zugänglichen Literatur konnte ich nur einen wirklich analogen Fall von Hulke in London aus dem Jahre 1860 auffinden, den auch Fuchs citirt, welcher 259 Fälle von Aderhautsarcom zusammengestellt hat.

Hulke*) beobachtete eine 62jährige Frau, welche eine angeborene dunkle Pigmentirung der Haut der

*) Ophth. Hosp. Rep. III. 179 a 1860. In der Figur-Erklärung sind einige Druckfehler.

rechten Augenbraue und der Lider zeigte, sowie schwarze Flecken auf der Sclera und seit 1½ Jahren über Sehstörung zu klagen hatte. Eine dunkle Geschwulst war im Augengrunde nachweisbar. Schmerzen stellten sich ein. Die Iridectomie war erfolglos, die Enucleation wurde verrichtet. Die Geschwulst entsprang aus den mittleren Aderhautschichten, aussen-unten-hinten im Augengrunde, und reichte bis zum Centrum des Augapfels nach vorn. Der Sehnerv war an der Durchschnittsstelle pigmentirt, die Netzhaut total abgelöst, die schwarzen Flecke in der Sclera waren einfache Pigmentirungen.

Dass angeborene Pigmentflecke der Cutis im späteren Alter den Ausgangspunkt von melanotischen Geschwülsten abgeben, ist genügend bekannt und auch von Virchow in seiner Onkologie (II. 122, 234, 272) ausführlich erörtert.

Hier kann man in manchen Fällen präventiv verfahren, nämlich die pigmentirten Flecke der Haut bereits in der Jugendzeit der Patienten entfernen. Weniger leicht geht dies schon an bei den angeborenen umschriebenen schwarzen Flecken der Iris, aus denen im höheren Alter mitunter Irissarcome entstehen: von den 16 Fällen von Irissarcom, welche in der Literatur vorgefunden werden, waren drei aus angeborenen Pigmentflecken der Regenbogenhaut hervorgegangen, darunter einer, den ich selber beschrieben.

Vollends unausführbar ist die präventive Therapie bei diesen angeborenen Pigmentflecken der Sclera; dieselben stellen überhaupt nur eine Begleiterscheinung dar, ein Symptom der eigentlichen Abnormität, nämlich jener starken diffusen Pigmentirung des ganzen Uvealtractus, die klinisch in der dunklen Färbung der Iris und, wenn man den Augenspiegel anwendet, auch des Augengrundes sich kundthut.

Bei der räthselhaften Aetiologie der Aderhautsarcome (und der sarcomatösen und krebsigen Geschwülste überhaupt) sind derartige Fälle, wenn sie zunächst auch nur eine kleine Minorität ausmachen, doch recht belehrend, weil sie zeigen, dass die Disposition zu einer im mittleren oder selbst im Greisen-Alter auftretenden progressiven Neubildung schon während des Foetallebens angelegt sein kann.

Aniridia et aphakia, Iridodialysis traumatica.

Von

Dr. H. Schäfer,

Assistent an der Augenklinik zu Heidelberg.

Obwohl bereits von Ried*) im Jahre 1847 der Anfang zu einer casuistischen Zusammenstellung von Traumen mit Zerreissung und Losreissung der Iris gemacht und auch schon die verschiedenen klinischen Bilder mit ihrer mannigfaltigen Symptomenreihe ziemlich genau beschrieben worden sind, was in der Folgezeit rücksichtlich der klinischen Beobachtungen noch sehr viel umfangreicher und erschöpfender fortgesetzt und ausgeführt wurde, fand sich in der Literatur bis vor Kurzem eine anatomische Untersuchung eines solchen Falles noch nicht vor. Erst in jüngster Zeit sind von Lawson **) und Maats ***) kurze Sections-

*) Dr. Franciscus Ried, De Iridodialysi traumatica. Programma, Jenae 1847 und F. Ried, Jenaische Annalen für Physiologie und Medicin. 1850, Bd. I, p. 83.

**) Injuries of the Eye, orbit and eyelids by G. Lawson. Philadelphia 1867, p. 214. Case LXI.

***) De sympathische Aandoeningen van het oog, door Dr. J. J. Maats. Zesde Jaarlijksch verslag van de Nederlandsch Gasthuis voor Ooglijders, 1865 p. 85.

berichte, von Schiess-Gemuseus*), Alt**) und Treitel***) pathologisch-anatomische Untersuchungen von Augen mit Irideremie und Aphakie veröffentlicht worden. Dagegen habe ich in der Literatur nur ein kurzes Sectionsprotokoll eines Falles mit Iridodialysis von Lawson†) auffinden können, eine genauere anatomische Untersuchung jedoch existirte bis jetzt nicht. Es war deshalb ein glücklicher Zufall, dass die reichhaltige Sammlung der Heidelberger Augenklinik auch über drei derartige Augen und zwar eines mit Aniridia et Aphakia und zweier mit Iridodialysis verfügen konnte, welche derselben nebst einigen begleitenden krankengeschichtlichen Notizen durch die Liberalität des Herrn Dr. Steffan in Frankfurt a/M. zu Theil geworden waren.

Der Vollständigkeit wegen schicke ich in Kürze den Befund der von Lawson und Maats durchschnittenen Bulbi voraus, während ich die Berichte von Schiess-Gemuseus, Alt und Treitel später in Zusammenhang mit dem meinigen betrachten werde.

Lawson fand in seinem Falle in der Ciliargegend der Sclera eine grosse Narbe, die Iris und Linse waren nicht mehr vorhanden, der Glaskörper mit Blut erfüllt, ferner grosse Hämorrhagien zwischen Retina und Choroidea, wie auch zwischen letzterer und Sclera. Beim Maats'schen Auge war im vordern Segment eine verkalkte Masse, welche die Stelle der Iris und der Linse ausfüllte

---

*) Prof. Schiess-Gemuseus, Beiträge zur patholog. Anatomie des Auges und der Orbita. Graefe's Archiv f. Ophthalm. XIV. 1. p. 91.

**) Alt, Dr., Adolf, Studien über die anatom. Gründe und das Wesen der sympath. Ophthalmie. Archiv für Augen- und Ohrenheilkunde VI. 2. p. 267.

***) Treitel, Dr., Theod., Beiträge zur patholog. Anatomie des Auges. Graefe's Arch. XXVI. 3. p. 109,

†) Lawson, Dr. G., Ophth. Hosp.-Reports IV. 4. p. 369, Case V.

und fast bis zur Vorderfläche der Cornea reichte. Die hintere Hälfte erschien makroskopisch normal, die Papille ohne Excavation.

I. Irideremia et aphakia traumatica o. s.

Herr Sch. aus Frankfurt a. M. stellte sich am 12. Februar 1869 zum ersten Mal in der Klinik des Herrn Dr. Steffan vor mit „Ruptura bulbi sinistri traumatica nach unten". Zugleich wurde „totaler Iris- und Linsenverlust, sowie Glaskörperblutung" constatirt. Patient las von Jg. No. 20 noch einzelne Worte ohne Glas, mit + 6 von No. 13 Worte, mit + 2 und + 2½ No. 10 Worte. Gesichtsfeld schien frei.

Am 20. März 1869 las er Jg. No. 21 mit + 2, am 3. Juli mit + 2 Jg. No. 11. Gesichtsfeld nur nach unten noch frei.

Am 25. August 1869 konnte nur noch quantitativer Lichtschein constatirt werden. Ausserdem bestand lebhafte cyclitische Reizung, weswegen die Enucleation des Bulbus vorgenommen wurde.

Makroskopisch ist an der Form und Grösse des bereits in sagittaler Richtung durchschnittenen Bulbus keine besondere Abnormität wahrzunehmen. Betrachtet man die Durchschnittsfläche der einen Bulbushälfte, so fällt einem im untern Abschnitt eine ausgedehnte Narbe nahe dem Corneoscleralbord auf, in Folge deren die Cornea und angrenzende Sclera in diesem ganzen Bereiche etwas abgeflacht und vielleicht sogar etwas eingezogen erscheinen. Die ausnehmend tiefe vordere Kammer ist von einer dunkelgrauen, in der Nähe der Narbe mehr rothbraun gefärbten, geronnenen Masse ausgefüllt. Von der Iris ist makroskopisch nirgends eine Spur zu entdecken, ebensowenig von der Linse resp. der Linsenkapsel, während das Corp. cil. intact erscheint. An Stelle der Linse findet sich eine derbe Membran, welche von dem Corp. cil. der einen Seite diaphragmenförmig nach dem der andern Seite hinzieht und so den Bulbus eigentlich in zwei vollständig abgeschlossene Hälften theilt. Hinter dieser Membran im Glaskörper und diesen fast ganz ausfüllend eine starke Blutung. Die Netzhaut der untern Bulbushälfte erscheint abgelöst. Am Sehnerv und seinen Scheiden keine Anomalie.

Mikroskopischer Befund. Man bemerkt eine ausgedehnte, zum grössern Theil der Sclera, zum kleinern der

Cornea angehörende und beide Augenhäute in ihrer ganzen Dicke durchsetzende Narbe am Corneascleralrande. Sowohl das die Cornea überkleidende, nirgends unterbrochene, wie ganz besonders das conjunctivale Epithel, welches letztere auch noch einen relativ beträchtlichen Theil der in der Cornea befindlichen Narbe überdeckt, ist verdickt und senkt sich in Form papillenförmiger Fortsätze in die Narbe hinein. Fast dicht am Uebergang des cornealen in das conjunctivale Epithel, aber noch deutlich dem cornealen angehörig, bemerkt man einen schmalen, bogenförmig verlaufenden, aus Spindelzellen bestehenden Strang, welcher an dieser Stelle die innersten Epithelschichten von den äussern trennt. Das episclerale Zellgewebe ist ebenfalls verdickt und mit Rundzellen infiltrirt. Während sich im äussern Theil der Narbe mehr in schräger Richtung nach innen verlaufende Faserbündel finden, gehen im innern Abschnitt die Corneallamellen continuirlich in die Scleralfibrillen über. Die Narbe selbst ist in allen ihren Theilen stark vascularisirt; etwa in ihrer Mitte bemerkt man ein Stück vielfach gefalteter, epitheloser Linsenkapsel eingeschlossen. Ein zweites sehr viel grösseres ist eine Strecke weit in das innere Ende der Narbe der Art eingeheilt, dass eben dadurch eine Vereinigung der Wundränder an dieser Stelle nicht zu Stande kommen konnte. Der der Cornea zugehörige Wundrand erstreckt sich in Form von 2 bis 3 bald kegelförmigen, bald mehr zugespitzten, reich mit Rundzellen durchsetzten Fortsätzen in die vordere Kammer hinein. An der scleralen innern Wundlefze hat eine Narbenproliferation stattgehabt, welche in Gestalt bereits vollständig organisirten Granulationsgewebes mit einer später zu beschreibenden vom Corp. cil. ausgehenden Membran in Zusammenhang steht, das Corp. cil. umgiebt und endlich in einen sich parallel der Cornea diaphragmenförmig nach dem Corp. cil. der andern Seite hinziehenden, fibrillären Bindegewebsstrang endigt. Ueberall finden sich zum Theil grössere, zum Theil kleinere disseminirte Blutergüsse und Pigmentansammlungen in dem Narbengewebe. In dem der Narbe zunächst gelegenen Theile der übrigens sehr tiefen vordern Kammer sieht man einen mächtigen Bluterguss; zahlreiche kleinere längs der Descemetis. Diese letztere ist in der der Narbe zugehenden Partie abgelöst, stark gefaltet, gewuchert, an ihrem Ende nach innen umgekrempt und in das Narbengewebe eingewachsen.

Von der Linse sind nur die oben erwähnten, in die Narbe eingeheilten Kapselreste zurückgeblieben, während die Zonula sich mit an der Bildung jener bereits genannten Membran betheiligt zu haben scheint. Von der Iris ist auf beiden Seiten kaum noch eine Spur nachweisbar. Sie ist, wie deutlich zu ersehen, an ihrem Ansatze an's Corp. cil. abgetrennt. Auf der vom Trauma direct getroffenen Seite ist die Abrissstelle der Iris so vollständig in Narbengewebe eingehüllt und damit verwachsen, dass Einzelheiten hier schwer zu differenziren sind und besonders vom Ligament. pectinat. und den Fontana'schen Räumen keine klare Anschauung zu gewinnen ist. Dagegen sind auf der entgegengesetzten Seite die Verhältnisse sehr viel klarer und bis auf das Fehlen der Iris fast ganz normal. Es findet sich hier noch ein ganz minimaler Irisstumpf vor, welcher fast die Form eines kurzen, vorn abgerundeten Beer'schen Messers zeigt und etwas mit Rundzellen infiltrirt erscheint. Man bemerkt ganz deutlich, wie die Pigmentschicht der Iris die Ueberkleidung des Wundrandes übernommen hat, über die Abrissstelle hinübergewuchert ist und auf einem feinfasrigen, vorwiegend aus schmalen Spindelzellen bestehenden Narbengewebe aufliegend, sich bis zur vordern Endothellage *) hin erstreckt, welche letztere sich bei der Vernarbung des Wundrandes nicht activ betheiligt zu haben scheint.

In den Maschenräumen des Cornealfalzes, sowie in denen des Ligament. pectinat. finden sich reichliche Rundzellen. Der Plexus venosus dieser Seite ist von zahlreichen Rundzellen eingefasst. Das der Narbe zu gelegene Corp. cil. ist in allen seinen Bestandtheilen beträchtlich geschwellt und von einer enormen Menge kleiner Rundzellen durchsetzt. Auch besitzt es ein viel bedeutenderes Volum als das weniger abnorm beschaffene Corp. cil. der andern Seite. Die Fibrillen des Ciliarmuskels sind erheblich auseinandergedrängt, das interfibrilläre Bindegewebe gewuchert und aufgelockert. Sämmtliche Gefässe

*) Ich folge in der Bezeichnungsweise der Irisschichten den neueren Arbeiten von Faber (Der Bau der Iris des Menschen und der Wirbelthiere. Gekrönte Preisschrift. Leipzig 1876) und Michel (Die histologische Structur des Irisstroma. Programm. Erlangen 1875. Derselbe, Ueber Iris und Iritis. Graefe's Arch. XXVII. 2. p. 171) über diesen Gegenstand.

des Ciliarabschnitts erweitert und stark gefüllt, namentlich die Venen. Die Ciliarfortsätze, an welchen alle diese Veränderungen in mehr oder minder hohem Grade auch wahrzunehmen sind, haben das Pigment an vielen Stellen und namentlich nach vorn über der Pars plicata verloren. An der Ora serrata dagegen ist die Pigmentschicht intact. Ebenso sind die Cylinderzellen nur an wenigen Proc. cil. des vordern Theils deutlich als solche markirt. Die mehr der cyclitischen Membran zuliegenden haben theilweise auch an ganz beschränkten Stellen noch ihren normalen Charakter beibehalten. Meist scheinen sie an der zuletzt angegebenen Stelle ausgewachsen zu sein, theils ziemlich grossen Rundzellen Platz gemacht zu haben, welche allmälig in spindelförmige Zellen übergehen, worauf dann schliesslich parallel mit den Ciliarfortsätzen verlaufendes fibrilläres Bindegewebe folgt. Ueberall sind noch zahlreiche Reste untergegangenen Pigments sowohl, als auch eine Menge neugebildeter, dünnwandiger Gefässe vorhanden. Nach vorn von dieser soeben beschriebenen cyclitischen Membran verläuft ein mit der Narbe eng zusammenhängender, schon oben erwähnter Strang fibrillären Bindegewebes, von zahlreichen Kernen durchsetzt, mit massenhaften Pigmentansammlungen und verschieden ausgedehnten Blutungen. Die parallel mit einander ziehenden Fibrillen dieses Diaphragma's schliessen sich unmittelbar an die vorher beschriebene von den Ciliarfortsätzen ausgehende Schicht an, bilden jedoch mit den Fibrillen jener einen fast rechten Winkel, so dass dadurch eine strenge Scheidung der beiden dicht aneinander liegenden Membranen zu Stande kommt. Beide erstrecken sich fast bis zu den Ciliarfortsätzen der entgegengesetzten Seite, jedoch so, dass die hintere Schicht, bevor sie den gegenseitigen Ciliarkörper erreicht, immer schmäler wird und schliesslich beinahe ganz verschwindet, während der vordere strangförmige Theil, allerdings auch an Breite abnehmend, an der Ora serrata endigt. Man kann hier noch deutlich bemerken, wie einige wenige erhaltene Zonulafasern sich diesem Strange anlegen.

Die Pars cil. Retinae, deren wesentliche Veränderungen wir in Vorstehendem bereits geschildert haben, zeigt starke Wucherung der cylindrischen Zellen. Von der Ora serrata aus ist die Retina der von der Verletzung betroffenen Seite durch ein zwischen Retina und das Pigmentepithel, das bei der Ablösung an der Choroidea haften geblieben ist, ergossenes

Exsudat vollständig abgelöst. In dieser abgehobenen Partie der Retina ist die Stäbchen- und Zapfenschicht vollständig, die äussere Körnerschicht nahezu zu Grunde gegangen und durch ein stark infiltrirtes Bindegewebe ersetzt. Die innere Körnerschicht hingegen ist noch ziemlich gut erhalten, ebenso findet man hin und wieder noch Ueberreste von Ganglienzellen. Die Nervenfaserschicht ist fast vollkommen atrophirt. Die Choroidea hat an einzelnen Stellen das Pigment eingebüsst und zeigt daselbst eine ziemliche Verdickung mit Anhäufung von zahlreichen Rundzellen in der Chorio-capillaris, sowie Hyperämie ihrer Gefässe. Bezüglich des Sehnerven und seiner Scheiden ist eine erhebliche Abweichung von der Norm nicht zu constatiren.

Auch auf der entgegengesetzten Seite finden sich an der Pars. cil. Retinae die gleichen Veränderungen, wenn auch in viel geringerem Maasse. Das Pigmentepithel ist ausserdem dort an der Retina haften geblieben und die letztere nicht abgelöst. Der Glaskörperraum ist fast gänzlich durch eine massige Blutung ausgefüllt. Nur in der Nähe der Narbe kann man ebenfalls Veränderungen des Glaskörpers wahrnehmen, bestehend theils in reichlichen, grossen, kernhaltigen Zellen, theils in bereits organisirten bindegewebigen Faserzügen, welche mit der oben beschriebenen cyclitischen Membran aufs innigste zusammenhängen.

Die Genese des vorstehenden Befundes wird zur Genüge durch die angeführten Notizen erklärt, obwohl leider darin nicht mitgetheilt wird, welcher Natur das den Bulbus perforirende und die Entfernung der Iris mit der Linse verursachende Trauma gewesen ist.

Die fast 8 Monate alte Narbe in Cornea und Sclera bietet bezüglich ihrer Structur keine besonderen Abweichungen von der gewöhnlichen Art der Verheilung derartiger Wunden. Das Conjunctivalepithel hat zum grössten Theil den Verschluss der Wunde übernommen und sind noch bis jetzt die bekannten papillenförmigen Einsenkungen in die Narbe erhalten. Mit diesen Veränderungen im Epithel einher ging eine Wucherung des subconjunctivalen Zellgewebes mit reicher Neubildung von Gefässen, welche

zum Theil auch die Narbe versorgen. Die Verheilung in Cornea und Sclera geschah per primam, durch Exsudation und spätere Verwandlung des Exsudats in Bindegewebsstränge, theils auch durch sofortiges Wiederanlegen der durchtrennten Faserenden. Die unmittelbare Adaption, namentlich der innern Fibrillen wurde durch die sich dazwischen legende Linsenkapsel verhindert, welcher Umstand vielleicht auch mit zu der an dem Corneal- wie Scleralwundende stattfindenden Narbenproliferation ins Augeninnere Veranlassung gab. Die gefaltete und theilweise abgelöste Descemetis erfuhr eine Auflockerung ihres Gewebes und eine ungewöhnliche Umbiegung nach aussen hin mit Einheilung ihres Wundendes in die Narbe. Die Linse ist durch das Trauma bis auf die geringen, in die Narbe eingeheilten Kapselreste vollständig aus dem Auge entfernt worden. Die Iris ist ebenfalls bis auf einen minimalen Stumpf herausgeschleudert worden. In Folge der ausgedehnten Vernarbung auf der verletzten Seite ist es daselbst nicht möglich, eine Einsicht in die Verheilung der Abrissstelle der Iris am Corp. cil. zu gewinnen, während man auf der andern Seite neben ziemlich beträchtlicher Rundzelleninfiltration der Gewebe im Kammerfalz ganz deutlich wahrnimmt, wie der zurückgebliebene Irisrest an seinem Wundende eine Abrundung erfahren hat zugleich mit Bildung eines feinen Exsudates, über welches dann später die hintere Pigmentschicht des Stumpfes hinübergewuchert ist, so dass eine vollständige Verheilung zu Stande gekommen ist. Bei Besprechung der Fälle mit Iridodialyse werde ich Gelegenheit haben, auf letzteren Umstand noch einmal genauer zurückzukommen. Als eine weitere Folge der eingreifenden Verletzung muss fernerhin das Auftreten einer starken Cyclitis mit deren Producte aufgeführt werden. Wir haben es in unserem Falle mit einem bereits ziemlich vorgeschrittenem Stadium einer solchen zu thun, welches bezüglich der Veränderungen am

Ciliarkörper in vieler Beziehung Parallelen zulässt mit der von Sattler in Becker's Atlas*) in so meisterhafter Weise gegebenen histologischen Beschreibung eines Falles mit Cyclitis suppurativa, welche spontan in einem früher wegen entzündlichen Glaucoms mit gutem Erfolg operirten Auge aufgetreten war, in welchem Falle allerdings die diesbezüglichen Veränderungen noch viel hochgradiger und eclatanter waren als in dem unserigen. Ich gehe um so lieber nochmals auf die Folgeveränderungen der Cyclitis in unserem Falle ein, als abgesehen von der erwähnten Veröffentlichung nur noch sehr wenig über das Wesen der Cyclitis in histologischer Beziehung in der Literatur zu finden ist. Das Corp. cil. erlitt in allen seinen Theilen eine seröse Durchtränkung und Infiltration mit Wanderzellen, alle Blutgefässe sind strotzend gefüllt und erweitert, die Muskelfasern wurden durch dazwischen ergossenes Serum auseinandergedrängt, das Gewebe zwischen den Muskelfasern ist gewuchert und aufgelockert; die Folge davon war, dass das Volum des Ciliarkörpers in toto ein bedeutend vergrössertes wurde. Ganz dieselben Veränderungen zeigen auch die Proc. cil. Im Anschluss hieran fand weiterhin eine Exsudation in den Glaskörperraum statt. Die bedeutendsten Veränderungen jedoch und Proliferationsvorgänge zeigen die Cylinderzellen der Pars cil. Retinae, welche nur noch an einigen wenigen Stellen in normaler Form erhalten geblieben sind. Sie erscheinen theils verlängert und ausgewachsen, theils haben sie sich in Zellen von bald rundlichem, bald spindelförmigem Aussehen umgewandelt, welche alle schliesslich zur Bildung eines anfangs zarten, später derben, festen Bindegewebes zusammentraten, welches den Abschluss seiner vollständigen Organisation durch vom Ciliarkörper ausgehende neugebildete Gefässe erhielt. Der Art beschaffen ist der das

*) II. Lieferung, Tafel XIII.

Augeninnere in zwei abgeschlossene Hälften theilende Bindegewebsstrang, in welchem keine zurückgebliebene Linsenkapsel wahrzunehmen ist, und an welchem sich auf der entgegengesetzten Seite nach Vereinigung mit ähnlichen, aber weit weniger bedeutenden Exsudations- und Proliferationsproducten nur noch einige Zonulafasern anlegen. Erwähnenswerth dürfte vielleicht noch der Umstand sein, dass es in unserer Cyclitisform nicht wie sehr oft zu einer Wucherung und Proliferation der Pigmentschicht gekommen ist, sondern dass das Pigment eher an zahlreichen Stellen zu Grunde gegangen erscheint.

Der Glaskörper, wo er nicht durch die massige Blutung verdrängt ist, zeigt ebenfalls entzündliche Veränderungen. Neben zahlreichen eingewanderten grossen Zellen ist er namenslich in der Nähe der cyclitischen Membran in wellig geformte Bindegewebsfibrillen umgewandelt. In der Choroidea finden sich wenige in Folge einer jedenfalls vom Corp. cil. fortgeleiteten entzündlichen Reizung bedingte Veränderungen. Die Retina zeigt beginnende Atrophie ihrer nervösen und zum Theil auch ihrer musivischen Schichten.

Die bereits genannten, von Schiess-Gemuseus, Alt und Treitel untersuchten und beschriebenen Fälle haben manches Gemeinsame mit dem unserigen. Aus dem von Schiess-Gemuseus gegebenen Bericht ersehen wir, dass das Auge früher durch einen Messertich in der Sclera verletzt worden und zur Zeit der Enucleation bereits beginnende Phthise vorhanden war. Die Iris ist bis auf einen spärlichen Rest aus dem Bulbus heraus. Bezüglich der Verhältnisse im Kammerfalz, an der Abrissstelle, sowie der Verheilung der letztern ist in der Beschreibung nichts erwähnt. Die Linse ist gleichfalls bis auf einige zurückgebliebene Linsenkapselreste fort, welche letztere zusammen mit organisirtem cyclitischen Exsudat und Zonulafasern ein derbes, festes, bindegewebiges

Diaphragma gebildet hatten, welches ähnlich dem unseren das Bulbusinnere theilend von dem Corp. cil. der einen Seite nach der Scleralnarbe zieht und bereits stark in Schrumpfung begriffen ist.

Alt fand bei einer centralen Narbe der Cornea ebenfalls vollständige Abwesenheit der Iris, aber auch hier ist über die Art der Verheilung der Abrissstelle nichts angegeben. Die Linse ist bis auf wenige in die Narbe eingeheilte, theils an die Hinterfläche der Narbe angelöthete Kapselreste verschwunden. Von der Cornealnarbe, mit welcher auch noch die bindegewebig degenerirte Peripherie der Retina verwachsen ist, zieht eine derbe cyclitische Membran nach dem atrophischen Ciliarkörper und denselben dicht umschliessend hin.

Nur bei Treitel finden wir genauere histologische Angaben auch bezüglich der von vorhergehenden beiden Autoren unberücksichtigt gelassenen Punkte. Die durch den Schlemm'schen Canal gehende grosse Narbe, die Folge einer mit einem Stocke beigebrachten, beträchtlichen Wunde, lag in der Sclera. Die Iris war spurlos aus dem Bulbus, „als ob aus einem sonst normalen Auge die Iris auf's Sorgsamste entfernt wäre ohne Beschädigung der angrenzenden Partien und ohne Zurücklassung irgend welcher Reste". Die Gewebe im Kammerfalz fand er vollständig normal, die Proc. cil. theilweise mit der Narbe verwachsen, sonst aber von gewöhnlichem Verhalten. Die Linse fehlt auch vollkommen und ist ersetzt durch eine der unsern ähnliche, diaphragmenförmig von der Gegend der Ora serrata bis zur Narbe in der Sclera sich erstreckenden, weichen, bindegewebigen Membran, an deren Bildung Zonulafasern und Linsenkapselreste sich betheiligt haben.

II. Iridodialysis traumatica o. s.

Conrad Z., 36 Jahre alt, aus Höchst, stellte sich am 31. October 1877 mit einer Verletzung (Schrotschuss) des linken Auges in der Klinik des Herrn Dr. Steffan vor und wurde von demselben die Diagnose „Perforatio Corneae traumatica, Iridodialysis traumat., Glaskörperblutung und Amaurosis absoluta" gestellt. Am 15. November wurde der Bulbus enucleirt. Dabei fand sich das Schrotkorn im Auge hinter dem Ciliarkörper liegend. Seitdem wurde der Bulbus in Müller'scher Flüssigkeit conservirt, inzwischen aber zur näheren Besichtigung eine Section desselben vorgenommen, in Folge deren ein genauer makroskopischer Befund nicht mehr gut aufzunehmen war.

Der Bulbus selbst, dessen Form und Grösse normal erscheinen, ist durch einen verticalen Schnitt in zwei Hälften getheilt. Die nasale Hälfte, auf welche das Trauma eingewirkt hat, ist durch einen Horizontalschnitt in einen obern und einen untern Theil zerlegt; der vordere Abschnitt nun, aus dem die Linse leider herausgefallen war, ist wieder in 2 Segmente getrennt. An der temporalen, unverletzten Hälfte des Bulbus bemerkt man an Cornea und Sclera keine Abnormität, in der vordern Kammer anscheinend etwas Blut, Iris intact, ebenso Corp. ciliare; die Retina abgelöst, den geschrumpften Glaskörper, welcher mit Blut getränkt ist, umgebend. Auf eine makroskopische Beschreibung vom vordern Segment der durch das Trauma getroffenen nasalen Bulbushälfte verzichte ich hier lieber und wende mich gleich zum

Mikroskopischen Befund.

Dicht am Uebergang des Cornealgewebes in das der Sclera bemerkt man eine Einsenkung des die Cornea continuirlich überziehenden Epithels zugleich mit einer ziemlich erheblichen Verdickung desselben. Ebenda ist es auch in Form eines oder zweier Zapfen, hie und da fast hufeisenförmig in ein sogleich näher zu beschreibendes Narbengewebe hineingewachsen. Von dieser Epithelwucherung aus, welche sich auch noch auf eine beträchtliche angrenzende Strecke des Conjunctivalepithels fortsetzt, zieht durch die ganze Dicke der Cornea schräg von vorn nach hinten sich gegen das Corp. cil. hinwendend ein schmaler, scharfrandiger Wundcanal, welcher von einem völlig organi-

sirten, längsfaserigen, hie und da wellig geformten, mit ungemein vielen Rundzellen durchsetzten Narbengewebe ausgefüllt ist. Auch die benachbarten Partien der Cornea und Sclera sind reichlich mit kleinen Rundzellen infiltrirt. Sowohl in der nächsten Umgebung der Epithelzapfen, als auch in der Narbe selbst bis tief in's Parenchym der Cornea hinein findet man zahlreiche Durchschnitte stark gefüllter Gefässe. Auf dem Narbengewebe selbst, wie auch auf der angrenzenden Cornea und Sclera finden sich kleinere und grössere dahin verschleppte Pigmentschollen. Auch kleinere Blutergüsse durchsetzen das der Narbe zunächst gelegene Gewebe der Cornea und Sclera. Die Descemetis ist gefaltet, nach innen umgerollt und mit der Narbe eng verwachsen; dieser letztere Theil derselben erscheint etwas verdickt, das Endothel gewuchert. Vom innern Ende des Wundcanals aus ziehen ziemlich breite Narbenstränge theils nach dem Corp. cil. hin, welches in einer Reihe von Schnitten auch direct mit diesem Theil der Narbe verwachsen erscheint, theils verlieren sie sich frei im Glaskörperraum, sind auch häufig mit Resten von Zonulafasern verwachsen. Die Iris ist dicht an ihrem Ansatze am Ligament. pectinat. abgerissen und hat offenbar 4—5 Process. cil., welche in den Präparaten fast unmittelbar ihr anliegen, beim Abreissen mitgenommen. Auch in diesem Falle hat wiederum die Pigmentlamelle — aber hier des Corp. cil. — die Ueberdeckung der von einer feinen, zarten, spindelzelligen Exsudatschicht besetzten Abrissfläche übernommen. Das abgetrennte Irisende hat eine etwas zungenförmige, schief von vorn nach hinten abgerundete Gestalt. Es finden sich massenhafte Quer- und Längsdurchschnitte von grösseren und kleineren, dickwandigen Gefässen in demselben, darunter mehrere fast unmittelbar an der Rissstelle. Die meist nur schwach gefüllten Capillargefässe endigen vorn abgerundet, zugespitzt oder auch conisch an dem Wundrande.

Ob die Verheilung zugleich mit Neubildung von Capillaren einherging, liesse sich natürlich nur sehr schwer feststellen; doch spricht die ungewöhnliche Capillarmenge mancher Präparate eher dafür. Der Wundrand des abgerissenen Irisstückes ist von einem zarten, spindelzelligen Exsudatbelag überzogen, über welchen das vordere Irisendothel bis zur Pigmentschicht hinübergewuchert ist. Im Uebrigen sind die Straten der Iris

gut erhalten und keineswegs atrophisch. Auf dem Maschenwerke des Ligament. pectinat., wie auch der Fontana'schen Räume, welche sonst keine pathologische Veränderung zeigen, wie auch auf dem abgerissenen Irisende finden sich einige, jedenfalls auch verschleppte Pigmentkörnchen. Vom Corp. cil. sind, wie schon erwähnt, 4—5 Processus abgetrennt, deren Form ebenso wenig wie die der übrigen in normaler Lage befindlichen durch das Trauma Noth gelitten hat. Die Fibrillen des Ciliarmuskels erscheinen gequollen, auf ihnen disseminirte kleine Blut- und Pigmentansammlungen. Von Linse oder Linsenkapsel, welche aller Wahrscheinlichkeit nach, wie bereits oben einmal bemerkt wurde, aus dem Präparat entweder herausgefallen oder entfernt worden ist, ist nirgends eine Spur wahrzunehmen. Verfolgen wir bei unserer Besichtigung das Corp. cil. etwas weiter, so sehen wir, wie in einer Anzahl von Präparaten (Schnitte des Segments, in denen sich die Iridodialyse befindet) hinter dem Corp. cil. eine bald fast knäuelartig aussehende, bald buckelförmig gestaltete Narbe, welche sich fortlaufend sowohl in der Choroidea, welche an dieser Stelle in ihrer ganzen Dicke von zahlreichen Rundzellen und Kernen durchsetzt erscheint, als Retina und Glaskörper nachweisen lässt. Sie manifestirt sich in der Choroidea durch eine knotenförmige Verdickung dieser Stelle, bestehend aus einem theils maschigen, theils grosse Vacuolen bildenden, theils auch wieder consistenterem Gewebe, welches in sich zahlreiche Kerne birgt. Auch in dem der Retina zugehörigen Theile der Narbe finden wir ähnliche Gebilde, als runde Hohlräume sich präsentirend, deren Wände auch hier mit zahlreichen Kernen durchsetzt sind. Nach dem Bilde, welches man hier gewinnt, erscheint es wahrscheinlich, dass die nervösen Elemente der Netzhaut zu Grunde gegangen sind und aus dem Bindegewebe der Stützfasern durch Proliferation sich die Narbe gebildet hat. Auch im unmittelbar daran stossenden Glaskörper finden wir narbige Züge, welche zahlreiche Zellen enthalten mit ziemlich grossem Kern, denen sich hin und wieder helle, durch Haematoxylin nicht gefärbte Blasen anschliessen. Ihre Form ist meist rund, oft auch länglich und spindelförmig. An andern Stellen findet man Retina und Choroidea vollständig in ihrer Continuität unterbrochen und man sieht, dass von dort aus sich eine mächtige Blutung in den Glaskörper hinein ergossen hat. Die Retina ist von

dieser Stelle an trichterförmig abgelöst und zeigt dort sowohl, als auch in ihrem abgelösten Theile die eigenthümlichen, vacuolenförmigen Bildungen. Im Glaskörper finden sich bedeutende Blutergüsse, namentlich an der Stelle der Iridodialyse, auch längs des Corp. cil. hin. Durch einige Lücken in der Netzhaut ist auch Glaskörper zwischen diese und die Choroidea getreten und hier ebenfalls theilweise mit Blut durchsetzt. Endlich findet sich auch in manchen Präparaten ein Thrombus zwischen Choroidea und Sclera und zwar hinter der Ruptur der Choroidea, welche letztere im Uebrigen hyperämisch erscheint, die Gefässe stark gefüllt. Die Choriocapillaris birgt in der Nähe der Narbe eine grosse Menge Rundzellen. Der Nervus opticus zeigt noch keine besondere pathologische Veränderungen seines Gewebes oder der Scheiden.

III. Iridodyalisis traumatica o. s.

Felix K., 44 Jahre alt, aus Schlesien, erhielt am 28. Januar 1882 einen Fusstritt gegen das linke Auge und stellte sich am 10. Februar bei Herrn Dr. Steffan vor. Von Letzterem wurde eine Iridodialyse der ganzen obern Irishälfte, Luxatio lentis nach oben gegen den Ciliarkörper hin constatirt, sowie nach oben in der Sclera Andeutungen einer Scleralruptur, zu deren vollem Zustandekommen die Gewalt des Stosses nicht ganz ausreichend war. Glaskörper bluterfüllt. $S = \frac{1}{\infty}$, Projection gut.

Am 22. Februar wurde die Enucleation des Bulbus wegen ständiger heftiger Ciliarneurose vorgenommen. Bei der vorhergegangenen Untersuchung war Lichtempfindung nicht mehr mit Sicherheit nachzuweisen. *)

---

*) Während ich dies niederschreibe, kommt ein Pendant zu dem vorliegenden Falle, ein 14jähriger Junge, zur Aufnahme. Wegen des grossen Interesses, welches auch diese Verletzung darbietet, kann ich es mir nicht versagen, hier in Kürze ein paar Einzelheiten zu geben: Vor 11 Tagen wurde Karl R. aus Speyer in einer Schiessbude in Folge von Unvorsichtigkeit eines Schiessenden mit einer Kugel ins linke Auge getroffen (Prellschuss). Bedeutende Schmerzen sollen darnach nicht vorhanden gewesen sein, dagegen trat sofortiger Verlust des Sehvermögens ein. Die Lider waren angeblich angeschwollen. Die von einem

Makroskopisch bemerkt man nach der am 6. Juni vorgenommenen senkrechten Durchschneidung des 24 mm langen, im Uebrigen normal geformten Bulbus in der Nähe des Scleralrands leichte Andeutungen einer ziemlich oberflächlichen Narbe in der Conjunctiva mit einiger Verdickung des episcleralen Gewebes an dieser Stelle. Die Cornea in Form und Wölbung

---

Arzte verordneten Augentropfen hatten keine Besserung seines Zustandes zur Folge.

Status praesens. Die Lider mässig geschwellt. Conjunct. palpebr. und bulbi lebhaft injicirt, starke pericorneale Injection. Etwa 4—5 mm nach oben vom Limbus bemerkt man in der Conjunct. palpebr. des obern Abschnittes eine im innern Augenwinkel beginnende und bis zum verticalen Meridian sich erstreckende, oberflächliche Risswunde, eine zweite noch etwa 3 mm höher gelegene, gleich grosse, welche sich nach aussen hin mit der ersteren vereinigt. Cornea normal gewölbt und rein. Kammer tiefer als rechts, mit normalem Inhalt. Die Iris ist in ihrer ganzen obern Hälfte mit Ausnahme eines kleinen Theiles im äussern obern Quadranten von ihrer Anheftung am Corp. cil. abgerissen und hat sich nach unten gesenkt, so zwar, dass etwa die innern ⅔ die Vorderfläche dem Untersuchenden zukehren, während das äussere Drittel umgeschlagen erscheint und so die Pigmentlage der Iris nach aussen gewendet ist. Die Proc. cil. können weder mit seitlicher Beleuchtung, noch mit dem Spiegel wahrgenommen werden. Pupille durch Atropin im untern Abschnitt erweitert. Die Linse scheint in normaler Lage befindlich, durchsichtig und nicht lädirt. Sowohl mit seitlicher Beleuchtung als mit dem Spiegel erhält man vom Augenhintergrund einen tief dunkelrothen, von einer colossalen Blutung in's Augeninnere herrührenden Reflex. Die Spannung des Bulbus herabgesetzt, Corp. cil. nicht schmerzhaft. Vollständige Amaurose.

Bei Behandlung mit Bettlage, kalten Umschlägen mit dem Leiter'schen Apparat und nächtlichem Verband wurde ein ziemlicher Theil des ergossenen Blutes resorbirt und es gelang mir bald mit seitlicher Beleuchtung die Proc. cil. als einen Kranz zierlicher, kleiner rötblicher Prominenzen an der Wundstelle zur Wahrnehmung zu bringen. Im weitern Verlauf blieben die geschilderten Verhältnisse im Allgemeinen die gleichen, nur war der tief dunkelrothe Reflex allmälig heller geworden und hatte sich schliesslich bei der Entlassung in einen weissgelblichen umgewandelt, welcher das ganze Augeninnere einnahm. Der Bulbus blieb weich und war unterdessen auch entschieden kleiner geworden, alles Anzeichen einer beginnenden Phthisis bulbi.

anscheinend nicht wesentlich verändert. Vordere Kammer im obern Abschnitt etwas flacher als im untern. Die Iris fehlt in der äussern Bulbushälfte in der obern Partie gänzlich und scheint, soweit es makroskopisch zu beurtheilen ist, an ihrem Ansatze am Corp. cil. ganz knapp abgerissen zu sein. Von dem abgerissenen Stück kann in dieser Bulbushälfte nichts aufgefunden werden. Betrachtet man die innere Hälfte des Augapfels, so sieht man, dass die Iris hier ebenfalls im obern Theil an ihrem Ansatze an's Ligam. pectin. abgerissen ist; zugleich aber nimmt man wahr, dass das ganze abgerissene Irisstück dem Zuge der übrigen noch adhärenten Iris und der Schwere nach unten gefolgt ist und, auf der Linse dicht aufliegend, noch eine Art Pupille formirt. Die Zonula Zinnii der obern Hälfte ist defect, die Linse nach oben gegen das Corp. cil. hin verrückt und daselbst von mehr rundlicher Form. Der Glaskörper mit Blut durchtränkt, abgelöst. Die Retina etwas gefaltet, abgehoben. Am Sehnerv und dessen Scheiden makroskopisch nichts Pathologisches.

Mikroskopischer Befund: Das Conjunctivalepithel, welches an der Stelle der Einwirkung des Trauma's, ganz nahe dem Limbus stark gewuchert ist, zeigt zahlreiche verschieden grosse papillenförmige Einsenkungen. Das episclerale Zellgewebe ebenda erheblich hypertrophirt mit sehr beträchtlicher Rundzelleninfiltration, welche namentlich in der Nachbarschaft der Gefässe ziemlich bedeutend erscheint; im Gewebe selbst zerstreut zahlreiche mehr oder weniger grosse Blutextravasate. Alle Gefässe sind ectatisch und strotzend mit Blut gefüllt. Die Fasern des äussern Drittheils der Sclera haben keine Unterbrechung ihrer Continuität erlitten, sondern gehen gleichmässig in die Cornealfibrillen über, während diejenigen der innern 2 Drittel zum Theil eine Unterbrechung ihres Verlaufes erfahren haben und an ihren Wundenden gegen einander verschoben sind, zum Theil durch dazwischen liegende, diese Partie der Sclera schief von aussen nach innen durchsetzende, schmale, feinfasrige, fibrilläre Narbenzüge auseinandergehalten werden, unter denen namentlich ein bemerkenswerther sich nach der Ansatzstelle der Iris am Corp. cil. hinerstreckt. Uebnrall finden sich hier zerstreute Pigmentconglomerate und Blutaustritte, besonders in der Nähe der zahlreichen stark gefüllten Gefässe. Alle

eben erwähnten Narbenstränge vereinigen sich schliesslich nach der Innenseite der Cornea hin und bilden dort ein etwa dreieckig geformtes, derbes, fibrilläres Granulationsgewebe, dessen Basis der Innenfläche der Cornea entspricht. Die Descemetis ist an dieser Stelle durchtrennt und in ungewöhnlicher Weise nach aussen umgeschlagen, sich dabei dicht an das Narbengewebe anlegend, gequollen, ihr Endothel in der Nähe des Granulationspfropfes gewuchert. Die Spitze dieses Dreiecks zieht sich in einen ziemlich schmalen, fibrillären Bindegewebsstrang aus, der immer feinfaseriger wird, und mit welchem die auf dieser Seite an ihrer Insertion an der Ora serrata abgerissenen Zonulafasern auf's Engste verwachsen sind. Dieser Narbenzug erstreckt sich bis zur gewöhnlichen Anheftungsstelle der Zonula an der Linse und ist auf beiden Seiten umfasst von zahlreichen, mehr oder minder beträchtlichen Blutergüssen. Zu erwähnen ist noch, dass auch auf dem beschriebenen Narbengewebe, wie auf seiner Fortsetzung kleinere Blutextravasate neben Pigmentniederschlägen sich vorfinden. Aehnliche nimmt man auf den benachbarten Partien der Cornea und Sclera wahr. Von Interesse ist noch der Umstand, dass bei der Bildung jener nahezu dreieckig gestalteten Narbenproliferation das Endothel der benachbarten Proc. cil. sich sehr wesentlich betheiligt, so zwar, dass einhergehend mit einer ganz bedeutenden Infiltration derselben die cylindrischen Zellen deutlich diese ihre cylindrische Form an manchen Stellen verloren haben und zu mehr länglichen, stäbchenartigen und zuletzt spindelförmigen Zellen ausgewachsen sind, welche in enger Verbindung stehen mit jenem Narbengewebe. In der vordern Kammer findet sich auf der vom Trauma nicht getroffenen Seite im Falz zwischen Cornea und Sclera eine grosse Blutansammlung vor. Von der Iris ist im ganzen Bereiche der Iridodialyse nur ein 0,225 mm betragender Stumpf an ihrer Ansatzstelle stehen geblieben.

Wie bereits in der makroskopischen Beschreibung angegeben ist, hat sich die abgerissene Iris nach unten gesenkt und liegt auf der vordern Linsenkapsel ausgebreitet und glatt auf. Das abgetrennte Stück ist an seiner Wundfläche von vorn nach hinten zugeschärft, der Wundrand selbst erscheint ganz glatt, ohne irgend welche Unebenheit, von einer feinen, organisirten, vorwiegend aus langgezogenen Spindelzellen be-

stehenden Exsudatschicht bedeckt, über welche das Endothel der vordern Irisfläche bis zur hintern Begrenzungsschicht hinzieht. Nach dem stehengebliebenen Irisstumpfe zu liegen auf der Linsenkapsel noch massenhafte Pigmentschollen auf. Das abgerissene Irisstück ist sehr blutleer, im Uebrigen in seiner Structur durchaus nicht verändert, zeigt keine Spur einer beginnenden Atrophie, von zerstreuten Pigment- und Blutansammlungen bedeckt. Das Verhalten der Gefässe nach der Wundfläche zu betreffend, lässt sich an einer Reihe von Präparaten, allerdings aber nur an den feineren Capillaren ganz deutlich sehen, dass sie nach dieser Fläche hin und zum Theil auch noch etwas vor ihr konisch abgerundet enden. Ob Capillarvermehrung stattgefunden hat, möchte ich auch hier nicht mit Sicherheit entscheiden. Hier und da findet sich ganz dicht an der Exsudatschicht der Quer- und Längsdurchschnitt eines grössern, dickwandigen, nur wenig gefüllten Gefässes. Der Irisstumpf ist an seiner Oberfläche mit jenem oben erwähnten schief die innern zwei Drittel der Sclera durchsetzenden Narbenstrang verwachsen und vorn an seiner Wundfläche etwas in dieses Narbengewebe eingezogen. Auch kann man ein ziemlich breites Capillargefäss vom Irisstumpfe aus in die Narbenmasse verfolgen. Die Abrissfläche des Stumpfes ist kolbenförmig abgerundet, zeigt ebenfalls einen feinen Exsudatbelag auf der Vorderfläche, während hier die Pigmentschicht die Ueberkleidung übernommen hat und bis zur Verwachsungsstelle der Stumpfoberfläche mit dem Scleralnarbengewebe hinreicht. Der Stumpf erscheint ausserdem beträchtlich infiltrirt, die Gefässe stark gefüllt, der Ciliarkörper, sowie die Proc. cil. bieten ein gegen normale ziemlich vermehrtes Volum dar. Die Fibrillen des Ciliarmuskels sind auseinandergedrängt, verbreitert und aufgelockerter, das interfibrilläre Bindegewebe gewuchert. Alle Theile des Ciliarabschnitts sind stark von Rundzellen infiltrirt, die Gefässe erweitert und strotzend gefüllt. Die Cylinderzellen der Processus, welche an den nach der Linse sich erstreckenden Narbenzug stossen, sind in der bereits oben beschriebenen Weise verändert und proliferirt. Auf den mehr nach hinten gelegenen Ciliarfortsätzen befinden sich massige Blutungen. Die vordere Kapsel der etwas luxirten Linse erscheint vollständig intact und lässt sich ziemlich weit hinter den Linsenwirbel hinaus verfolgen. Bald hinter diesem jedoch sieht man

die Linsenfasern deutlich an manchen Stellen auseinandergedrängt und die Lücke von einer homogenen, mit den Tinctionsmitteln (Haematoxylin, Alauncarmin, Haematoxylin-Eosin) sich kaum färbenden Masse erfüllt. Die hintere Linsenkaspel lässt sich, wenn auch undeutlich, doch bis etwa zur Mitte der hintern Linsenfläche zusammenhängend verfolgen. Daselbst aber findet man eine deutliche Continuitätstrennung, durch welche sich Blut, welches ausserdem auch der ganzen Hinterfläche der Linsenkapsel mehr oder weniger reichlich anliegt, sowohl diese von den Linsenfasern abgedrängt, als auch an mehreren Stellen sich zwischen die Linsenfasern selbst und durchweg Ansammlungen von ellipsoider Form bildend ergossen hat. Die Linsenfasern sind an einzelnen Stellen unterbrochen von grossen, blasigen Zellen, namentlich in der Nähe des Aequators mit deutlichem Kern. Ausserdem sieht man aber auch zwischen den Linsenfasern kernige Gebilde, besonders in dem der Verletzung zunächst gelegenen Theil der Linse. Die Choroidea erscheint hochgradig hyperämisch, sonst aber normal. Die Retina, sowie der N. opticus mit seinen Scheiden bieten histologisch keine besondern Veränderungen. Dagegen ist der Glaskörper, abgesehen von massiger Blutdurchtränkung in ein aus wellig verlaufenden, parallelen, sehr feinen Fasern bestehendes Bindegewebe umgewandelt, in welchem man an einzelnen Stellen zahlreiche Kerne findet, während andere Partien desselben vollständig kernlos erscheinen.

Nach den von Lawson über seinen Fall gegebenen Notizen hatte das Auge eine Verletzung erlitten, nach etwa 8 Tagen waren angeblich sympathische Reizsymptome am zweiten Auge aufgetreten, welche die Herausnahme des verletzten Auges nothwendig machten. Es fand sich dabei eine Iridodialysis und Dislocation der Linse in den Glaskörper. Die Retina und Choroidea waren durch Blutungen abgelöst.

Sowohl der Aetiologie nach, als in klinischem Sinne und ganz besonders pathologisch-anatomisch am interessantesten unter den beiden von mir untersuchten Fällen mit traumatischer Iridodyalise ist unstreitig der letztere.

Während im ersten Fall die Losreissung der Iris durch das Eindringen eines Schrotkorns in den Bulbus bewirkt wurde, sehen wir im zweiten einen insofern durchaus reinen Fall, als hier die Iridodialyse die Folge der Einwirkung einer stumpfen Gewalt, eines Fusstrittes war, ohne dass es hierbei zu einer Eröffnung des Bulbus gekommen wäre. Die Loslösung der Iris von ihrer Anheftungsstelle erklärt sich nach Arlt*) „unschwer aus der durch die Cornealabplattung gesetzten Erweiterung des Corneoscleralrings, mit welchem wohl der Ciliarmuskel, nicht aber die Iris fest verbunden ist."

Gehen wir nun auf die gefundenen anatomischen Details der beiden Fälle etwas näher ein, so stossen wir zuerst auch hier wieder auf die gewöhnlich nach Traumen statthabenden Veränderungen des Conjunctival- und Cornealepithels, bestehend in einer Wucherung und Verdickung desselben mit bald papillenförmigen Einsenkungen, bald mit solchen von mehr zapfen- und hufeisenförmiger Gestalt. Im ersten Falle ist die Cornealnarbe 14 Tage alt und interessant wegen ihrer für diese kurze Zeit schon so weit gediehenen Organisation und Vascularisirung; ihr ähnlich in mancher Beziehung sind die in Becker's Atlas, Lieferung I, Tafel V u. VI dargestellten Hornhautnarben. Im zweiten Falle verlaufen Narbenzüge nur in den innern zwei Dritttheilen der Sclera, während die äussern Schichten vermöge ihres höheren Elasticitätsgrades der einwirkenden stumpfen Gewalt erfolgreicheren Widerstand geleistet haben.

Es liefert unser in dieser Hinsicht gewiss seltener Fall einen werthvollen Beitrag zur Lehre von der Scleralruptur, indem er darthut, dass bei der Einwirkung einer stumpfen Gewalt die Sclera von innen her einreisst. Die

*) v. Arlt, Ferd., Ueber die Verletzungen des Auges mit besonderer Rücksicht auf deren gerichtsärztliche Würdigung. Wien 1875. p. 12.

Art des Zustandekommens der Scleralruptur überhaupt zu erklären, ist uns nach den eingehenden Erörterungen, welche dieser Gegenstand von Zander und Geissler*), Manz**), Berlin***) und Arlt†) gefunden hat, recht leicht.

Die beide Male durchtrennte Descemetis ist wie immer in derartigen Fällen an ihrem Wundende gefaltet, verdickt, ihr Endothelbelag in lebhafter Wucherung. Während aber im ersten Fall die Descemetis wie gewöhnlich sich nach innen umgerollt hat und mit der Narbe verwachsen ist, sehen wir sie im Gegensatz hierzu im letzten Fall nach aussen umgeschlagen, wohl in Folge des ihr diese Richtung anweisenden Narbengewebes. Im ersten Falle manifestirt sich die Narbenproliferation am Ausgang des Wundcanals in Form von breiten, bindegewebigen Zügen, an denen sich auch Zonulafasern, sowie der Glaskörper betheiligen, und welche theils im Glaskörper endigen, theils mit dem Corp. cil. sich verbinden, welches letztere ausserdem noch eine theilweise Verklebung mit der Narbe eingegangen ist, ähnlich wie sie bereits von Treitel††) beschrieben und abgebildet worden ist. Im zweiten Falle stellt sich uns die Narbenproliferation viel mächtiger dar und wird erst in ihrem weitern Verlaufe nach der Linse hin, wo sich auch Zonulafasern anlegen und damit verwachsen, schmäler. Ursache des grössern Umfangs dieser Narbenmasse war jedenfalls die daneben einhergehende und auch als Folgewirkung der Verletzung anzusehende

*) Zander und Geissler, Die Verletzungen des Auges. Leipzig und Heidelberg 1864. p. 373.

**) Manz, Prof., Zwei Fälle von traumatischer Bulbusruptur. Klin. Monatsbl. 1865, p. 176.

***) Berlin, Dr. R., Zur sogenannten commotio Retinae. Klin. Monatsbl. 1873, p. 73.

†) v. Arlt, Ferd., l. c. p. 10 und Ueber Scleralruptur, Klin. Monatsbl. 1874, p. 382.

††) Graefe's Archiv XXVI. 3. p. 109.

Cyclitis, welche eine erhebliche Proliferation der endothelialen Zellen an den der Narbe benachbarten Proc. cil. veranlasste und eine enge Verwachsung derselben mit dem Narbenpfropfe herbeiführte. Das Corp. cil. war nur im ersten Falle in geringem Maasse verletzt, indem drei bis vier Proc. cil. losgerissen worden waren und zeigte deshalb auch in seinem Gewebe nur die Folgen des Trauma's, bestehend in Blutergüssen und Pigmentanhäufungen ohne eine weitere wesentliche Veränderung in seinem Gewebe. Dagegen finden wir im zweiten Falle die Anzeichen einer heftigen Cyclitis, welche sich neben der bereits genannten Veränderung der Cylinderzellen der Proc. cil. in bedeutender Quellung und Auseinanderdrängung der Fibrillen des Ciliarmuskels, Wucherung der interfibrillären Zwischensubstanz, Rundzelleneinwanderung und ungemein starker Füllung sämmtlicher Gefässe des Ciliarabschnitts dokumentirte.

Was endlich die Iris angeht, so ist dieselbe im ersten Fall, wie wir gesehen haben, nur in geringer Ausdehnung, etwa in der Hälfte des obern innern Quadranten, aber knapp an ihrem Ansatz am Ligam. pectinat. und Corp. cil. losgerissen, während die Iridodialyse des zweiten Falles die ganze obere Hälfte des Bulbus betrifft mit Stehenlassen eines 0,225 mm grossen Stumpfes. Die Verheilung beider Wundränder, sowohl desjenigen der losgelösten Iris, als auch desjenigen, welcher am Corp. cil. zurückgeblieben, geschah in beiden Fällen, und wenn wir die Irideremie noch hinzunehmen, in allen drei untersuchten Augen per primam intentionem mit Ablagerung einer feinen Exsudatschicht, welche sich später organisirte und zur Bildung eines grösstentheils aus schmalen, langgestreckten Spindelzellen bestehenden Bindegewebsbelags führte, welchen dann wieder im weitern Verlauf je nachdem noch eine Proliferation der Endothel- oder Pigmentschichte überkleidete und so einen vollkommenen Verheilungsabschluss

bewerkstelligte, ohne dass der Heilungsprocess in irgend einer Weise durch die Eröffnung der Bulbi in den beiden ersten Fällen beeinträchtigt worden wäre. Die Form der losgetrennten Irisstücke ist in beiden Fällen eine von vorn nach hinten länglich zugespitzte; die von der Spindelzellenlage bedeckte Wundfläche abgerundet und beide Male von einer Fortsetzung der vordern Irisendothelschicht überzogen. Die Ernährung der losgelösten Iristheile scheint in keinerlei Weise während des im ersten Falle 14tägigen, im zweiten $3^1/_2$wöchentlichen Zeitraumes Noth gelitten zu haben, wenigstens zeigen die Straten derselben nirgends eine Spur einer beginnenden Atrophie. Die Gestalt der stehengebliebenen Irisreste ist eine verschiedene. Während der Stumpf bei der Irideremie eine längliche, auch mehr weniger schief zugespitzte Form besitzt und frei in den Raum der vordern Kammer hineinragt, ist derselbe bei der Iridodialyse II kolbenförmig abgerundet und mit einem die Sclera durchsetzenden Narbenzug so innig verwachsen, dass sich bereits an dieser Verlöthungsstelle eine Vascularisation ausgebildet hat. Bei der Iridodialyse I ist überhaupt kein Irisstumpf zurückgeblieben. Dagegen haben alle drei Fälle wieder das interessante Gemeinschaftliche, dass die Wundränder der beiden Irisstümpfe, sowie der Wundfläche bei Iridodialyse I von der Pigmentschicht der Iris, bei der Iridodialyse I von der des Corp. cil. überdeckt worden sind. Bei der Iridodialyse II zieht sich diese Pigmentlamelle nur bis zur Verwachsungsstelle des Irisstumpfes mit dem Narbenstrang der Sclera hin.

Die Art der Verheilung von Irisstümpfen nach Iridectomie studirte bereits Alt*) und fand die Wundflächen — er bediente sich zu seinen Versuchen der Kaninchen —

*) Alt, Dr. Ad., Beiträge zur Kenntniss der anatomischen Verhältnisse des Heilungsvorganges nach Iridectomie. Archiv f Augenheilkunde IV. 2. p. 240.

stets von Epithel überkleidet und zwar sehr verschieden, bald zur Hälfte vom vordern und zur Hälfte vom hintern, bald nur vom Epithel der vordern oder hintern Irisfläche. Er führt dabei diese wechselnde Epithelüberkleidung auf die verschiedenartige Schnittführung bei Ausführung der Iridectomie zurück. Es würde zu weit führen, hier die differenten Punkte seiner und unserer Befunde eingehender zu erörtern, besonders auch schon deswegen, da ja die Verhältnisse bei traumatischen Iridodialysen ganz wesentlich verschieden sind von denen, welche bei einer regelrecht ausgeführten Iridectomie obwalten. Doch kann ich nicht unterlassen, hier noch ganz kurz die Bemerkung einzuschalten, dass ich in einer ganzen Anzahl von Präparaten, welche ich von Augen, die nach Cataractoperation zur Enucleation gekommen waren, gewonnen habe, fast regelmässig eine Ueberkleidung des Irisstumpfes mit der Pigmentschicht gefunden habe, selbst in den Fällen, wo die Iris in die Cornealwunde zum Theil eingeheilt war. Alt fand in pigmentirten Augen vor der Epithelschicht des Irisstumpfes noch eine glashelle, faltenreiche Membran, die von zahlreichen feinen Pigmentmolukülen erfüllt war. Ich konnte diese Membran an den Irisstümpfen nicht constatiren.

Die Gefässendigungen sowohl in den Stümpfen, als den abgetrennten Theilen der Iris waren entweder nach vorn zugespitzt, oder conisch, oder auch nur geradezu abgerundet und reichten im Schnitt, der Quere oder auch der Länge nach getroffen, häufig bis fast unmittelbar an den Wundrand heran. Es liess sich mit Sicherheit nicht nachweisen, dass eine Gefässendbildung in der Nähe der Abrissfläche stattgehabt habe. Nach dieser Richtung hin stimmen meine Beobachtungen mit denen von Alt vollkommen überein. Die Durchschnitte der breiten, hart am Narbenrande endigenden Gefässe als Anastomosen ohne Auflösung in ein eigentliches Capillarnetz aufzufassen,

wie es Exner*) thut, möchte ich nicht so ohne Weiteres wagen nach meinen Präparaten.

Dass die Ansatzstelle der Iris ans Ligament. pectin. und Corp. cil. wohl ein Locus minoris resistentiae und für das Zustandekommen einer Irisdialyse günstigste Punkt ist bei Einwirkung von heftigen Traumen, beweisen wohl die beschriebenen und angeführten Fälle, wie auch die zahlreichen in der Literatur vorhandenen casuistischen Publicationen, so dass die wenigen bekannten, klinischen Beobachtungen, bei denen der Riss innerhalb der eigentlichen pigmentirten Iris zu Stande gekommen war, zu den allerseltensten Ausnahmen gerechnet werden dürfen. Unterstützt wird diese Behauptung, abgesehen von den anatomischen Verhältnissen, schon durch das allbekannte Unglück, welches Graefe**) bei Abtragung eines Irisprolapses passirte. Herrn Prof. Becker gelang es bei Präparation enucleirter, sonst ganz normaler Menschen- und Thieraugen zu andern Zwecken mit vorsichtigem Zug ganz leicht die ganze Iris knapp an ihrer Anhaftungsstelle loszulösen und aus dem Auge zu entfernen. Da die betreffenden Bulbi später geschnitten wurden, so will ich nicht unterlassen, von einigen das uns hier Interessirende kurz mitzutheilen. In nur einem Auge war ein äusserst kleiner Stumpf stehen geblieben mit unregelmässigem, zerfetzten Wundrand; in allen anderen war die Iris so vollständig entfernt, dass auch nicht eine Spur von ihr mehr nachweisbar war. Es schien, als hätte man sie sorgsam ringsum an ihrer Ansatzstelle lospräparirt. Dabei erschien die Wundfläche meist ziemlich glatt. In allen Augen aber war der Befund der Gefässe der gleiche. Man sah nämlich in einer Menge von Schnitten sowohl Durchschnitte von

*) Exner, Siegmund, Ueber die physiologische Wirkung der Iridectomie. Sitzungs-Ber. d. k. k. Akademie der Wissenschaften zu Wien. Bd. 65, III. Abth., p. 186—194.

**) Graefe's Archiv VII. 2. p. 154.

breiten Gefässen fast unmittelbar am Wundrand, als auch zahlreiche mächtige, stark gefüllte Gefässe, welche quer und längs getroffen an der Abrissfläche offen waren. Dagegen nahm man verhältnissmässig wenig Capillaren wahr. Deutschmann*) berichtet uns, dass ihm trotz der ungünstigen anatomischen Verhältnisse beim Kaninchen, wo doch die Ciliarfortsätze sehr weit nach vorn und der hintern Irisfläche anliegen, relativ leicht die Totalherausreissung der Iris bis zu ihrem Ciliarrande gelang.

Die Gewebe im vordern Kammerfalz zeigen in keinem der beschriebenen Fälle, wo es möglich war, sie zu untersuchen, mit Ausnahme einiger dahin verschleppter Pigment- und Blutconglomerate eine besondere Anomalie. Die Linse war bei der Iridodialyse I leider nicht mehr vorhanden, im zweiten Falle war in Folge der Verletzung die hintere Kapsel der etwas nach dem Corp. cil. luxirten Linse geborsten. Es sind daher auch mit Bestimmtheit wohl die gefundenen pathologischen Veränderungen, welche in dem Auftreten von kleineren Blutansammlungen vor der hintern Linsenkapsel und zwischen den Linsenfasern selbst, von elliptisch geformten und von einer homogenen, gegen Tinctionsmittel indifferenten Masse angefüllten Lücken zwischen den Linsenfasern, in grossen, blasigen, kernhaltigen Zellen in der Nähe des Aequators, in kernförmigen Gebilden zwischen den Linsenfasern bestanden, nur auf Rechnung der stattgefundenen Verletzung zu setzen. An dieser Stelle diese Folgeerscheinungen des Trauma's in der Linse ausführlicher zu besprechen, würde die Grenzen dieser Arbeit überschreiten.

Bei der Iridodialyse I finden wir noch eine zweite Narbe hinter dem Corp. cil., an welcher sich Glaskörper, Retina und Choroidea betheiligen, und es ist die von zahl-

*) Deutschmann, Dr., Ueber die Quellen des Humor aqueus im Auge. Graefe's Arch. XXV. 3, p. 122.

reichen Kernen durchsetzte, theils maschige, theils mehr oder minder grosse Hohlräume umschliessende, in den Glaskörper hineinragende, an manchen Stellen auch wieder solidere Proliferation als Narbengewebe aufzufassen. Die abgelöste Retina befindet sich bereits in atrophischem Zustande und zeigt die bekannten nach Untergang der nervösen Schichten zu Tage tretenden vacuolenförmigen Hohlräume, welche nur von dem bindegewebigen Gerüst der Stützfasern umgeben sind. Im zweiten Falle sehen wir ausser einer ziemlich bedeutenden Hyperämie der Choroidea an dieser sowohl, wie an Retina und N. opticus keine besondere Abweichung von der Norm.

Der Glaskörper ist wie immer bei solch schweren Verletzungen von ganz enormen Blutmassen durchsetzt. In der Nähe der Narben verlaufen theils schmälere, theils breitere Narbenzüge in ihm. Aber auch der nicht der Narbe zunächst befindliche Glaskörper ist in beiden Fällen entzündlich verändert, und zwar manifestirt sich dies im ersten Fall durch das Vorhandensein von zahlreichen rundlichen, oft auch länglichen und spindelförmigen, kernhaltigen Zellen, während der Glaskörper im zweiten Fall bereits in ein feines, wellig geformtes, fibrilläres Bindegewebe umgewandelt ist.

Beim Durchlesen dieser Befunde taucht unwillkürlich in uns noch eine Frage auf, welche ihres klinischen Interesses wegen wohl noch eine etwas genauere Erwägung verdient. Es ist nämlich die Frage: Warum blutet es bei einer unter normalen Verhältnissen ausgeführten, regelrecht verlaufenden Iridectomie niemals, wenigstens niemals sichtbar, warum aber entsteht bei einer Iridodialyse immer eine je nach der Ausdehnung derselben mehr oder minder mächtige Hämorrhagie?

Wenden wir uns zunächst zur Beantwortung des ersten Theils der Frage, so finden wir schon bei

Himly *) erwähnt, dass derartige Wunden der Iris wenig oder gar nicht bluten, ohne dass er Gründe dafür angiebt. Auch später wurde diesem Punkte nur gelegentlich einmal eine ganz kurze Berücksichtigung zu Theil. Es lassen sich jedoch für diesen Umstand eine ganze Reihe gewichtiger Momente anführen.

Schon in der Mechanik der Operation an und für sich, in der quetschenden Wirkung der Scheerenbranchen liegt ein Haupthinderungsgrund für das Entstehen einer Blutung.

In der Chirurgie ist es eine bekannte Thatsache, dass sogar grosse Quetschwunden wenig oder gar nicht bluten, wie z. B. in vielen Fällen von Zerquetschungen der Femoralgefässe durchaus keine primäre Blutung aufzutreten pflegte. Man erklärt sich diese Thatsache so, dass durch die in Folge des mechanischen Reizes angeregte circuläre Contraction der Muskellage das Lumen der Gefässe sich verengt, die leicht zerreissliche Tunica intima und media sich retrahirt, wodurch in dem von der Adventitia gebildeten rauhen Kegel die Bedingungen zur Coagulation und Thrombenbildung gesetzt werden. Zugleich retrahirt sich das Gefässende etwas von der Wundfläche, wodurch Veranlassung zur Bildung eines Coagulums vor und im Gefässlumen gegeben wird.

Wenn schon diese anatomischen Verhältnisse solcher Wunden an andern Organen des menschlichen Körpers für das sofortige Sistiren einer Blutung günstig sind, so ist es namentlich auch der histologische Bau der Iris, welcher jene im Allgemeinen gültigen Gründe bei der Iridectomie wesentlich verstärkt.

Nach den neueren Untersuchungen von Henle **),

*) Himly, Dr., E. A. W., Die Krankh. und Missbildungen des menschlichen Auges. 1843. II. p. 93.

**) Henle, Prof., Dr. J., Handbuch der systemat. Anatomie des Menschen. 1866. II., p. 628.

Faber*) und Michel**) sind die beiden Hauptbestandtheile der Iris beim Menschen schwach entwickeltes Bindegewebe und Blutgefässe. Der Charakter des Irisgewebes ist ein weicher und leicht zerreisslicher. Die Gefässe sind in ein schwammiges, lockeres Gefüge eingeschlossen, nur von wenig Bindegewebe umschlossen, besitzen dagegen im Vergleich zu den Gefässen anderer Organe eine mächtige Adventitia (von Henle***) nachgewiesen), sowie eine ausserordentlich stark entwickelte Muskelschichte, auf welche namentlich Arnold†) aufmerksam gemacht hat. Ausserdem ist die Iris im Ganzen sehr reich an Nerven, ganz besonders aber werden die Gefässwände von einer ungemein grossen Zahl von Nervenästen versorgt.

Die Scheere bewirkt nun beim Abquetschen ein Zusammenlegen der glatt und total durchtrennten Gefässwände. Der Reichthum an Gefässnerven ist der Vermittelung des durch diesen mechanischen Insult gesetzten Reizes sehr günstig, die starke Muscularis bewirkt eine kräftige, spontane Contraction und Retraction der Gefässe, welche letztere wiederum sehr erleichtert wird durch die lockere, spongiöse Structur des Irisstromas. Die sofortige Thrombenbildung, welche durch die complete Durchtrennung der Gefässe hier sehr begünstigt wird, findet eine Hauptstütze an der ansehnlichen Adventitia.

Bei der Iridectomie bleibt stets ein sehr viel grösserer Rumpf stehen, als dies bei einer Iridodialyse zu geschehen pflegt. Wenn auch die Excision der Iris noch an der Stelle vorgenommen wird, wo die erst wenig sich verästelnden, in radiärer Richtung nach dem Pupillarrand sich wendenden Hauptgefässstämme verlaufen, welche Partie der Iris aber

*) l. c. p. 30.

**) l. c. p. 5 und p. 178.

***) l. c. p. 633.

†) Arnold, Prof., J., Ueber die Nerven und das Epithel der Iris. Virch. Arch. XXVII. 1.

auch bekanntlich mit am dünnsten ist, so ist doch dort schon das Caliber der Gefässe ein geringeres als da, wo die Iridodialyse zu erfolgen pflegt.

Aber hiermit sind unsere Gründe noch nicht erschöpft. Es ist eine allen Operateuren bekannte Thatsache, dass eine Iris, welche unabsichtlich z. B. bei einer Cataractextraction mit dem Messer angeritzt oder bei einer Discission mit der Nadel verletzt wurde, gar nicht blutete, oder dass nur höchstens ein minimales, feines Wölkchen, das fast kaum bemerkbar war, entleert wurde.

Dieses sonderbare, aber fest bestehende Factum erklärt sich aus dem Vorhandensein gewissermassen eines Antagonisten des Blutdrucks in den Gefässen, welcher gebildet wird durch den intraocularen Druck und denjenigen, welchen die Sclera auf das Bulbusinnere ausübt. „Es übt bei normaler Füllung des Bulbus die Sclera selbst dann noch einen Druck auf die Contenta Bulbi aus, wenn der Humor aqueus vollkommen entleert ist, welcher Druck nothwendig zur Beschränkung der Extravasation beitragen muss", schreibt Graefe*), als er das Auftreten von Blutungen bei Iridectomie an pathologisch veränderter Iris besprach. Wie viel mehr noch verhindert dieser Umstand die Extravasate aus einer normalen Iris. Wir lassen aus eben diesem Grunde bei einer Iridectomie auch das Kammerwasser ganz langsam abfliessen. Es stimmt hiermit auch die klinische Beobachtung, welche von Graefe l.c. ausgesprochen wurde, dass sowohl grössere Blutungen nach Anlegen eines guten Druckverbandes sofort sistiren, als einmal entstandene, selbst grössere Blutungen darnach oft schon am nächsten Tage vollständig resorbirt sind.

An ein, wie mir scheint, nicht weniger bedeutsames Argument erinnert ferner Stellwag**), wenn er angiebt,

*) Graefe's Archiv II. 2, p. 254.

**) Stellwag, Dr. C. v. Carion, Die Ophthalmologie vom naturwissenschaftl. Standpunkte aus. Freiburg 1853. I. p. 406.

„dass bei Eröffnung des Kammerraumes durch das Vorrücken der noch vorhandenen Linse an die Cornea als Folge des Muskeldrucks auf den Bulbus ein Mittel gegeben ist, durch welches wegen Verminderung und selbst Aufhebung des Kammerraumes die Blutung mächtig beschränkt oder doch wenigstens so lange in ihrem Fortschreiten aufgehalten ist, bis entweder das Gefässrohr geschlossen, oder aber der Verschluss der Kammeröffnung auf irgend eine Weise eingeleitet und so jene Verhältnisse herbeigeführt sind, welche ohne Trennung der Kammerwände obwalten."

Die in den beschriebenen Augen vorhandene und auch sonst fast immer immense Blutung bei der Iridodialyse aus den gewonnenen Präparaten allein zu erklären, würde sehr schwierig sein. Es dürften daher, um dieselbe uns leicht verständlich erscheinen zu lassen, noch einige Thatsachen aus der Physiologie und Chirurgie zur Erklärung heranzuziehen sein.

Wir haben wohl im Falle II in Folge des Mitabreissens von vier Proc. cil. neben der Iridodialyse noch eine ausgedehnte Wunde in einem so gefässreichen Theile, allein wie erklärt sich die Blutung im Falle I, namentlich aber im Falle III und so sehr vielen ähnlichen?

Geschichtlich interessant ist, dass wir bereits bei Himly *) einige Bemerkungen über die auch bei unverletzter Bulbuswand entstehende, grosse Blutung bei Iridodialyse finden. Arsalini, Buzgi, Beer, Schmidt, Scarpa, Himly, Rieke, Baratta u. A. führten die Iridodialyse zu optischen Zwecken aus; ein Hauptvorwurf gegen diese Operation war die immer sich einstellende grosse Blutung. Von Cuignet **) wurde in neuerer Zeit wieder die gänzliche Entfernung der Iris gegen recidi-

*) l. c. p. 94.

**) Cuignet, De l'arrachement de l'iris en totalité ou en partie. Journ. d'ophth., p. 247—257.

virende Iridochoroiditis, vorgeschrittenes Glaucom, ja sogar bei Hornhauttrübungen empfohlen. Die mit Recht nicht nachgeahmte Operation war stets von einer beträchtlichen Hämorrhagie begleitet.

Wie bereits oben constatirt wurde, pflegt die Iridodialyse an der Stelle, oder doch wenigstens in unmittelbarer Nähe derselben zu geschehen, wo die zahlreichen breiten, radiär nach dem Pupillarrand ziehenden Gefässstämme der Iris nach ihrem Ursprung aus dem Circulus iridis major noch fast unverästelt in die Iris eintreten. Es erscheint nun nicht sehr unwahrscheinlich, dass die Hämorrhagie zum grössern Theile aus dem durch das Trauma losgelösten Irissegmente stammt. Dasselbe so sehr gefässreiche Gewebe, welches sich bei der Iridectomie in gewissem Sinne äusserst vortheilhaft zeigte für das Zustandekommen einer kräftigen Contraction der Gefässe, begünstigt andererseits auch wieder ungemein die Blutungen. Eben diese Eigenschaft wird demselben namentlich durch die mächtige, locker gefügte Mittelschicht des Stromas, in der auch die Gefässe sich befinden, verliehen. Die Chirurgie lehrt uns, dass solche leicht verschiebbare, weiche Theile dem Ausfliessen des Blutes keinen genügenden Gegendruck halten können; so bluten bekanntlich Schleimhautwunden aus eben diesem Grunde viel bedeutender als einfache Hautwunden. Während bei der Iridectomie in Folge der quetschenden Scheerenwirkung die Gefässe aneinander gepresst werden und so eine Thrombosirung leicht und rasch sich vollziehen kann, findet bei Traumen gerade das Entgegengesetzte statt. Die Gefässwände werden auseinander gehalten und es klaffen besonders die Arterien sehr stark in dem spongiösen Irisgewebe. Leicht begreiflich erscheint auch noch der Umstand, dass es in solchen Fällen sehr häufig nur zu einem Anreissen, partiellen Quer- und Längsrissen der Gefässe kommt, was gewiss für die Dimensionen der Hämorrhagie von grossem

Einfluss sein dürfte. Stets ist mit solchen schweren mechanischen Einwirkungen ein grösserer Blutzufluss, eine Fluxion nach der Stelle, welche das Trauma getroffen hat, verbunden, ein gewiss ebenfalls sehr zu berücksichtigendes Moment.

Ein weiterer das Entstehen einer grössern Blutung begünstigender Grund scheint mir in der anatomischen Beschaffenheit der Venen der Iris resp. der Aderhaut und Netzhaut überhaupt zu liegen. Dieselben sind nämlich klappenlos. *) Es kann deswegen hier auch aus dem centralen Ende der durchrissenen Venen, was sonst wegen der Klappen nicht möglich ist, eine ausgedehntere Hämorrhagie erfolgen, welche Möglichkeit noch durch einen gleich zu erwähnenden Umstand in hohem Grade unterstützt wird.

Es ist eine bekannte klinische Erfahrung, dass mit solchen eingreifenden Verletzungen beinahe immer eine beträchtliche Herabsetzung des intraocularen Drucks verbunden ist, in bedeutenderem Maasse freilich in solchen Fällen, in denen das Trauma zur Perforation des Augapfels, oder sogar zum Abfliessen eines namhaften Theils des Inhalts führte. Stellwag **) machte nun darauf aufmerksam, dass in der Folge sich die elastischen Scleralfasern zusammenziehen und so eine Verengerung der Durchtrittscanäle in der Sclera sich einstellt. Der Blutzufluss ist wegen der Verminderung des intraocularen Drucks, wie auch in Folge des Trauma's ein sehr gesteigerter. Die von den zusammengezogenen Scleralfasern fest umschnürten, verengten Venen genügen nun nicht mehr für den Abfluss der normalen Blutquantität; natürlich reichen sie noch weniger aus für den Abfluss der vermehrten Blutmenge und vermögen deshalb auch nicht das Blut ebenso rasch wieder aus dem Auge abzuführen, als

*) Leber, Prof. Dr., Th., Die Circulations- u. Ernährungsverhältnisse des Auges. Graefe-Sämisch II, p. 324.

**) l. c. p. 70.

es eingeströmt ist. Es entsteht deswegen unter allen Umständen eine Stauung, die als weiteres Ergebniss eine Erweiterung der Gefässe nach sich zieht.

So erklären sich vielleicht auch die so oft beobachteten Blutungen nach Iridectomie bei Glaucom, wo jedenfalls durch die plötzliche Herabsetzung des vorher hochgradig gesteigerten intraoculären Drucks, der ja auch die Gefässe sehr beeinflusst, eine ähnliche Stauung sich einstellt, und zu Hämorrhagien Veranlassung giebt.

Auch die Physiologie und Chirurgie macht uns mit einer die profuse Blutung bei Iridodialyse sehr begünstigenden Thatsache bekannt. Jeder Operateur hat die Beobachtung gemacht, dass in einem Gliede, welches längere Zeit mittelst der Esmarch'schen Binde blutleer gemacht worden ist, die Gefässe in einen paretischen Zustand gerathen und deshalb nach Wegnahme der zweiten Binde oder des Schlauches, auch wenn bereits die Hauptgefässe unterbunden waren, aus den kleineren Aestchen eine so bedeutende Blutung zu Stande kommt, dass die Blutung mit oder ohne Constriction sich ziemlich gleich bleibt. Wie die Chirurgen dieser Blutung vorbeugen, interessirt uns hier weiter nicht.

Nach einem kräftigen Schlage röthet sich erfahrungsgemäss die getroffene Hautgegend recht lebhaft, ebenfalls eine Folge der Parese und damit zusammenhängenden Erweiterung der oberflächlichen Hautgefässe.

Cohnheim kneipte eine Froschzunge mit der Pincette und beobachtete die nun unter seinen Augen sich ausbildende Gefässlähmung, welche sich durch Erweiterung der Gefässe und Beschleunigung des Blutstroms dokumentirte, letzteres zum Unterschied von entzündlicher Hyperämie, welche mit einer Verlangsamung der Blutströmung einhergeht.

Auch der nach sehr schweren Verletzungen eintretende Choc ist wohl als nichts Anderes aufzufassen als eine

reflectorische Gefässlähmung im weiteren Sinne des Wortes.

Warum soll am Auge nicht ein Gleiches wie in diesen angeführten, Allen bekannten Beobachtungen stattfinden, zumal da die Gewalt des auf das Auge einwirkenden Trauma's noch besonders durch die ungünstigen anatomischen Verhältnisse desselben erhöht wird? Denn durch die derbe, die Contenta fest umschliessende Sclera, sowie durch die knöcherne Orbitalwände ist ein Ausweichen einer vom Trauma betroffenen Partie und eine damit bedingte, etwaige Abschwächung der einwirkenden schweren Kraft unmöglich gemacht. Die lähmende Gewalt wird daher um so stärker einwirken können und es wird auch hier eine allerdings mehr localisirte Gefässlähmung, vielleicht sogar mit Beschleunigung des Blutstroms eintreten. Die Berechtigung, diese Annahme mit zur Erklärung heranzuziehen, entnehme ich auch noch Folgendem.

Fischer*) erklärte die Commotio Cerebri mit einer Reflexlähmung, einer Atonie der Cerebralgefässe. Jüngken**) hatte diese Hypothese bereits in die Augenheilkunde eingeführt und auf die Gefässe des Auges überhaupt übertragen. Bei der gelegentlich der Erklärung der sogenannten Commotio Retina entstehenden Discussion auf dem Ophthalmologen-Congress im Jahre 1865 erwähnte v. Graefe***) die von Jüngken ausgesprochenen Gedanken und verwerthete ihn bei der Erklärung der Commotio Retinae. Auch von Knapp†), Nagel††) und

*) Ueber Commotio Cerebri. Sammlung klinischer Vorträge No. 27.

**) Jüngken, Lehre von d. Augenkrankheiten. 1832, p. 747.

***) Klin. Monatsbl. 1865, p. 366.

†) Knapp, Prof., Ueber isolirte Zerreissungen der Aderhaut in Folge von Traumen auf den Augapfel. Archiv für Augenheilkunde I. 1 p. 6.

††) Nagel, Prof., Behandlung der Amaurosen und Amblyopien mit Strychnin. Tübingen 1871. p. 129.

Secondi*), welch Letzterer diese Theorie, dass die Einwirkung einer stumpfen Gewalt auf das Auge oder eine sonstwie zu Stande gekommene Erschütterung desselben eine Lähmung der vasomotorischen Nerven der Retinalgefässe veranlasse, ebenfalls für die Commotio Retinae in Anspruch nahm, wurde dies angeführt. Berlin**) bestritt die Berechtigung der Heranziehung dieser Hypothese zur Erklärung der Commotio Retinae, indem er sagte, wenn bei derselben eine vasomotorische Lähmung zu Stande käme, müsse dieselbe sich nothwendigerweise für den Augenspiegel durch Erweiterung und Schlängelung der Netzhautgefässe äussern. Er fand diese aber weder beim Menschen, noch am Kaninchen bei seinen Experimenten.

Bekanntlich stehen die Gefässe des Auges unter der Wirkung des Halssympathicus und Trigeminus, welch letzterer einen Theil seiner vasomotorischen Fasern vom Sympathicus zugeführt bekommt. Leber***) giebt an, dass die Verengerung der Gefässe nach Reizung und Erweiterung nach Durchschneidung des Sympathicus an keinem Organe und keinem Thiere leichter beobachtet werden könne, als an der Iris weisser Kaninchen. Durch Versuche von Wegner†) und Salkowski††) ist dies Factum für die Iris hinreichend sicher gestellt, nachdem es am Ohr der Kaninchen bereits von Claude Ber-

*) Secondi, Annali di ottalmologia. Anno I, Fasc. 2. p. 113. Dell' anestesia traumatica della Retina senza reperto obiettivo.

**) Berlin, Prof. Dr. R., Zur Commotio Retinae, p. 61. Klin. Monatsblätter 1873.

***) Leber, Prof. Dr. Th., Die Circulations- und Ernährungsverhältnisse des Auges. Graefe-Sämisch II, p. 363.

†) Wegner, Exper. Beiträge zur Lehre vom Glaucom, 1866. Arch. f. Ophth. XII. 2 p. 1 ff.

††) Salkowski, Ueber das Budge'sche Ciliospinalcentrum. Zeitschr. f. rat. Medicin. 1867 (3) XXIX. p. 167.

nard*) beobachtet worden war. Nur Schiff**) hält noch hartnäckig an der Ansicht fest, dass der N. trigeminus der einzige Gefässnerv für die Iris sei. Mag dem nun sein, wie es will, mag Sympathicus oder Trigeminus der Gefässnerv der Iris sein — jedenfalls lässt sich mit den Ergebnissen der Versuche dieser Autoren das, was Nagel***) beobachtete, in Uebereinstimmung bringen. Demselben gelang es nämlich ganz leicht, die traumatische vasomotorische Gefässlähmung an der Iris weisser Kaninchen und mit dem Augenspiegel auch im Innern des Auges zu constatiren. Beim Menschen gelang es ihm ebenso wenig, wie allen Andern, welche sich hiermit beschäftigten. Für das Misslingen beim menschlichen Auge werden von ihm die für die Beobachtung ungünstigen und diese sehr erschwerenden Verhältnisse angeschuldigt. Doch vermochten Kussmaul und Tenner†) bei Reizung des Halssympathicus plötzliches Erblassen des Augenhintergrundes wahrzunehmen.

Halten wir alle diese Erwägungen zusammen, so, glaube ich, dürfen wir mit Recht wenigstens für die Iris den auf dieselbe einwirkenden Traumen und besonders solchen mit stumpfer Gewalt verbundenen eine gefässlähmende Beeinflussung zuschreiben.

Auch Leber††) führt zum Theil die grossen Blutungen, „welche nach Choroidealrupturen oder Rupturen

*) Cl. Bernard, Leçons sur la physiologie et la pathologie du syst. nerveux. Paris. p. 473.

**) Schiff, Untersuchungen zur Physiologie des Nervensystems. Frankfurt a. M. 1855.

***) Nagel, Prof., Ueber vasomotor. und secretor. Neurosen des Auges. Klin. Monatsbl. 1873, p. 405.

†) Untersuchungen über den Einfluss, welchen die Blutströmung auf die Bewegungen der Iris und anderer Theile des Kopfes ausübt. Verhandl. d. phys.-med. Gesellsch. in Würzburg. VI. p. 1 ff.

††) Leber, Prof. Dr. Th., Die Krankheiten der Netzhaut und des Sehnerven. Graefe-Sämisch V. 2. p 746.

der Netzhaut ohne gleichzeitige Choroidealruptur eintreten in Folge von Contusion oder bei Schussverletzungen, wo das Geschoss durch den Kopf nahe dem Auge vorbeigegangen ist, jedoch ohne denselben direct zu treffen, auf eine Utonie der Gefässe zurück."

Für mich resultirt aus Vorstehendem die Ueberzeugung, dass als unmittelbare Folge des stattgefundenen und wohl immer, wenn es zu solchen grössern Verletzungen geführt hat, ziemlich bedeutende Trauma's sowohl in unsern als in allen ähnlichen mit mächtigen Hämorrhagieen verbundenen Fällen von Iridodialyse eine locale neuroparalytische Gefässlähmung mit Erweiterung derselben eintrat. Wir werden wohl hauptsächlich diesen Umstand als das die Blutung am meisten begünstigende Moment anzusehen haben, welches weiterhin auch den mit am schwersten in die Wagschale fallenden Unterschied von der Iridectomie abgeben mag.

Der trachomatöse Process,

eine klinisch-histologische Studie.

Von

Dr. E. Mandelstamm

in Kiew.

Hierzu Tafel IV. V.

Die Trachomfrage wurde zwar in den letzten Jahren vielfach ventilirt; nichtsdestoweniger aber will es mir scheinen, als würde sie um so verworrener geworden sein, je mehr wissenschaftliche Forschung man in dieselbe gelegt hat. Es herrscht unter den Ophthalmologen vor allen Dingen keine einheitliche Anschauung über das Wesen des Trachoms, und indem die Einen glauben, wir haben es beim Trachom mit einem einfachen Entzündungsprozess zu thun, halten es die Andern für eine mit Neubildungen einhergehende Entzündung, die eben deshalb als Krankheit sui generis aufgefasst werden müsse und einen specifischen Verlauf einschlage. Ferner ist die Begriffsbestimmung des Trachoms vom klinischen Standpunkte aus eine sehr laxe. Der Eine benennt mit „Trachom" das, was der Andere als „Follikularcatarrh" auffasst. Während Arlt das Trachom mit der „chronischen Bindehaut-Blennorrhöe", der Ophthalmia

aegyptiaca, militaris contagiosa, den „Granulationen" identificirt *), sprechen Andere von „Granulationen" da, wo sie es mit sogenannter „Follikelbildung" zu thun haben und bezeichnen eben diese „Follikel" mit „Granulationen". Andere wiederum verstehen unter Granulationen Papillarwucherungen. Sämisch **), der die minutiöseste Monographie über Trachom geliefert hat, will das sogenannte Trachomkorn, als ens sui generis, ganz streng von den „Follikeln" wie auch von gewucherten Papillen gesondert wissen. Schweigger ***) bezeichnet mit „Trachomkorn" eine Lymphzellenanhäufung, die der Granulosa speciell eigen sein soll, die aber grundverschieden sei von dem in der normalen Conjunctiva vorzufindenden Lymphfollikel. Ja, seitdem von Iwanow und Berlin gleichzeitig sogenannte „Trachomdrüsen" angegeben worden sind, also drüsenähnliche Bildungen, die dem trachomatösen Process speciell eigen sein sollen, wurde die Verwirrung allgemein.

Nichts war, meiner Anschauung nach, unheilbringender für die richtige Auffassung des Trachoms — als das Fahnden nach besondern, dem Trachom eigenthümlichen Gebilden. Dadurch eben wurden auch in der That solche gefunden, die, da sie der äussern Erscheinung nach von einander verschieden aussehen, auch dem Wesen nach für verschieden gedeutet wurden; und das eben hat dazu beigetragen, dass ein jeder Ophthalmologe ein und dasselbe Ding verschieden auffasst und dass selten Jemand im Klaren darüber ist, welche Benennungen sich klinisch und histologisch decken.

In Folge der Unklarheit des Begriffs ist auch Unsicherheit in der Prognose in Betreff der Dauer, der

*) Arlt, Klin. Darstellung der Krankh. des Auges. 1881.

**) Handbuch der gesammten Augenheilkunde von Graefe und Sämisch, Cap. III.

***) Handbuch d. speciellen Augenheilkunde. 1873.

Hartnäckigkeit und des weitern Verlaufs des Uebels gar häufig vorhanden. Es wird wohl Niemand von uns verneinen wollen, dass es so manchmal vorkommt, einen Kranken in Behandlung zu nehmen, der anscheinend mit einfachem „Follikularcatarrh" behaftet, oder mit leichter „papillärer Conjunctivitis", oder gar mit „Schwellungscatarrh", von uns mit dem Versprechen vertröstet wird, dass er binnen einigen Wochen seinen Berufsbeschäftigungen wird ungestört nachgehen können, und dass nichtdestoweniger, trotz sorgfältigster Kur, das Leiden sich monatelang hinschleppt, dem Kranken und sich selber zum Aerger und Ueberdruss. Die Diagnose und Prognose wurden hierbei „schulgerecht" gestellt und ein Trachom mit allen Folgezuständen blieb doch nicht aus.

Auch die Behandlung des Trachoms liegt noch gar im Argen und ist für gewöhnlich die Richtschnur beim Behandeln die Routine und die Erfahrung eines jeden Einzelnen, wobei das Motiv zur Anwendung eines gewissen Mittels gewöhnlich darauf beruht, dass es eben „besser hilft als ein anderes", ohne dass man eine klare Anschauung darüber hätte, „wie" es denn eigentlich hilft.

In die Aetiologie hat freilich Sattler*) einige Klarheit gebracht und sind wir diesem gründlichen Forscher zu Dank verpflichtet, dass er über den Grund der Ansteckungsfähigkeit des Trachoms einiges Licht verbreitet hat. Aber, genauer betrachtet, ist das Wesen des trachomatösen Processes dem Verständniss dadurch nicht näher gerückt, dass wir nun wissen, es gäbe Mikrokokken, die in die Schleimhaut einwandern, sich daselbst vermehren und einen trachomatösen Entzündungsprozess anregen. Denn auch früher wusste man ja, dass Blennorrhöe, Trachom, Schwellungscatarrh etc. sehr ansteckend seien und supponirte

*) Bericht über die XIII. Versammlung der Ophthalmolog. Gesellschaft. 1881.

dabei irgend welche Krankheitserreger, die entweder in distans, durch die Luft, oder durch Contact, von Schleimhaut zu Schleimhaut übertragen werden. Dass wir nun dieses ansteckungsfähige Corpus delicti als Mikrokokken kennen gelernt haben, ändert an der Sache wenig, umsoweniger als erstens, wie Sattler selbst zugiebt, Neisser bei der Blennorrhöa neonatorum ebensolche Spaltpilze vorfand, die, wenn auch etwas kleiner, im Wesentlichen alle die Charaktere an sich tragen, die die Trachom-Mikrokkoken besitzen, zweitens als schon die Piringer'schen Impfversuche nachgewiesen haben, dass blennorrhoischer Eiter, in die Schleimhaut von gesunden Individuen eingeführt, auch „grosskörnige und kleinkörnige" Trachome hervorzurufen im Stande war*), und drittens als Sattler durch Einimpfung eines sogenannten „Trachomkorns" ein Leiden hervorrief, das im Anfang von einer Conjunctivitis follicularis nicht zu unterscheiden war.**) Aus diesen Thatsachen allein scheint demnach hervorzugehen, dass mit der Entdeckung der Mikrokokken in trachomatösen Schleimhäuten nur soviel festgestellt worden ist, dass, falls wirklich die Mikrokkoken Krankheitserreger sind — was übrigens noch zu beweisen — sie eben Blenorrhöe, Trachom etc. hervorzurufen vermögen, also eine Reihe von Conjunctivalleiden, die miteinander sehr verwandt sind — ohne dass aber dabei die Lösung der Frage gefördert worden sei — worin das Wesen des trachomatösen Processes bestehe?

Es ist nach dem Obengesagten selbstverständlich, dass die Trachomfrage einen jeden beschäftigten Augenarzt fesselt. Daher habe auch ich seit einigen Jahren mich mit derselben abgegeben, was mir um so leichter war, als mir ein ganz besonderes reiches Krankheitsmaterial zu Gebote steht, da unsere Gegend, Südwest-

*) Arlt, l. c. S. 36, 37.
**) l. c. S. 23.

Russland, von Trachomleiden wimmelt und gegen 35 pCt. aller Augenkranken, die in meine Ambulanz kommen, Trachomkranke sind. *) Das Studium des Trachoms wird nun besonders dadurch gefördert, dass nicht nur frische, sondern auch recht viele verschleppte Fälle zur Beobachtung kommen: man hat daher Gelegenheit, dieses Leiden sowohl in den Anfangsstadien, als auch in den wunderlichsten und ungeheuerlichsten Entwickelungsformen zur Beobachtung zu bekommen. — Vor allen Dingen hatte ich mir zur Aufgabe gestellt, histologisch sichere Anhaltspunkte dafür zu gewinnen, was wir klinisch mit „Follikel", was mit „gewöhnlicher Papille", was mit dem sogen. „Trachomkorn", oder mit „echten Granulationen" zu bezeichnen haben resp. nachzuforschen, ob nicht viele der verschieden bezeichneten Gebilde identisch mit einander seien?

Es lag ferner im Interesse meiner Untersuchung, Klarheit darüber zu gewinnen, wie sich der Follikularcatarrh zum Trachom verhalte, ob wirklich zwischen diesen beiden Leiden wesentliche Unterschiede herrschen, oder nicht? Alsdann beschäftigte mich die Frage, wie es sich denn um die Iwanow-Berlin'schen Trachomdrüsen verhalte? Ob sie als dem Trachom eigen aufzufassen oder physiologische Gebilde sind? Und endlich, ob es nicht möglich wäre, auf Grund klinisch-histologischer Beobachtungen für die Behandlung rationellere Gesichtspunkte zu gewinnen, als wie wir sie bis jetzt besitzen. Ich verfuhr dabei folgendermassen: Ein jeder geeignete Kranke wurde zuerst makroskopisch genau untersucht bei Loupenver-

*) Die äusserste Armuth, der Schmutz, die rauchigen mit verdorbener Luft geschwängerten Bauernhütten resp. Häuser der israelitischen Bevölkerung, das Eingepferchtsein vieler Personen in engen Räumen — scheinen diesem Uebel hier zu Lande besonders förderlich zu sein. Scrophulose geht mit Trachom Hand in Hand.

grösserung; es wurden alle Gebilde notirt, die man an der Schleimhaut der Conjunctiva palpebrarum resp. bulbi wahrnehmen konnte, ebenso der Zustand der Cornea im gegebenen Falle; ein Theil der untersuchten Schleimhaut mit der Scheere weggekappt, darauf, entweder frisch oder gehärtet, der mikroskopischen Erforschung unterworfen. Manchmal konnten, je nach dem Zustande der betroffenen Augen, recht grosse, lange Stücke entfernt werden, manchmal nur unbedeutende. Sogenannte „Follikel" wurden durch Ausquetschen entfernt und frisch auf den Objektträger gebracht, oder nach vorheriger Erhärtung untersucht. Auch Stücke der Conjunctiva bulbi, dicht an der Cornea, oder entfernter liegende, wurden auf diese Weise ausgeschnitten und der mikroskopischen Untersuchung zugänglich gemacht. Ebenso wurden Schleimhautstücke in den verschiedenen Stadien der Entwickelung des Leidens, an einem und demselben Auge, erforscht. Die Zahl der allmälig auf diese Art untersuchten Schleimhäute der Conjunctiva ist eine sehr bedeutende und umfasst alle möglichen Trachomformen. Ich gelangte durch diese gleichzeitige klinische und mikroskopische Controle allmälig zu einer gewissen Uebung in der histologischen Deutung makroskopisch wahrgenommener Gebilde, und dieser Weg hat mich eben zur Ueberzeugung geführt, dass wir für gewöhnlich mit der Benennung eines Trachoms resp. Follikularcatarrhs sehr willkürlich zu Werke gehen und gar arg enttäuscht werden, sobald wir mikroskopisch untersuchen, was wir klinisch mit diesem oder jenem Namen getauft hatten.

Die Resultate meiner Untersuchung erlaube ich mir nun den Fachgenossen mitzutheilen und beginne meine Mittheilungen damit, dass ich eine Reihe Krankengeschichten vorführe, die sowohl rein trachomatöse Schleimhäute betreffen, d. h. solche, die bereits Narbenbildungen und Hornhautaffectionen nach sich gezogen

haben, als auch solche, welche als „Follikularcatarrhe" bezeichnet werden. Um Wiederholungen zu vermeiden, führe ich freilich nur typische Fälle vor, und zwar solche, unter welche alle andern unterzubringen sein werden, wobei ich bemerken muss, dass eine jede hier beschriebene Form von mir mehrfach beobachtet und untersucht worden ist, was sich auch namentlich auf sogenannte subacute und chronische „Follikularcatarrhe" bezieht.

Fall I (Fig. 1).

Junger, 15jähriger Knabe. An beiden Augen sind beim Umklappen der Lider reihenförmig angeordnete, grau durchschimmernde, längsovale Körner (Follikel) wahrzunehmen, die sowohl am oberen, als auch am untern Lid vorhanden. Am obern Lid halten sie sich an der Uebergangsfalte auf und erstrecken sich nicht weiter; von da bis zum freien Lidrande sind in die Conjunctiva tarsi gelbe Flecke, die etwas über der Schleimhautoberfläche hervorragen, hie und da eingesprengt; bedeutende Gefässinjection dazwischen, die die Meibom'schen Drüsengänge ganz verdecken. Am untern Lid erstrecken sich die grauen ovalen Körner von dem Fornix an bis fast zum freien Lidrande und sitzen reihenweise. Die Schleimhaut zieht seicht über dieselben fort und es sind keine Papillen wahrzunehmen. Ziemlich reichliche schleimeitrige Absonderung; Lichtscheu. „Subacuter Follikularcatarrh".

Es wird am untern Lid, an der Uebergangsfalte des linken Auges ein Stück entfernt.

Die mikroskopische Untersuchung ergiebt: zahlreiche Follikel, die reihenförmig neben einander sitzen, von bald grösserem, bald kleinerem Umfang; dieselben sind durch seichte Einsenkungen des Epithels von einander abgesetzt; über dieselben streicht eine mehrschichtige Epithellage; zwischen den Follikeln freie Infiltration von Lymphkörperchen. In der Nähe eines jeden Follikels befinden sich Blutgefässe kleinern Kalibers, die den Follikel gleichsam umkreisen. (Siehe Fig. 1.)

Fall II (Fig. 2).

19jähriger Mann. Die Conjunctiva beider Augen, am obern und untern Lid, stark hyperämisch, mit rothen Fleisch-

wärzchen bedeckt (papilläres Trachom), die keine Spur von „Follikeln" makroskopisch durchschimmern lassen; die Papillarwucherung erstreckt sich von dem Fornix bis zur Mitte der Conjunctiva tarsi, zwischen den Wärzchen hie und da kleine, gelbgraue Streifen, welche unter dem Niveau derselben liegen (beginnende Narbenbildung). Die Cornea am obern Rande leicht pannös.

Es wird in einer ziemlichen Entfernung von der Uebergangsfalte, aus der Conjunctiva tarsi, neben einer bereits ausgebildeten Narbe, vom obern rechten Lid ein Stück entfernt.

Mikroskopisch. Die fleischigen Warzen (Papillen) sind von einander durch tiefe Buchten geschieden, die von gewuchertem Epithel ausgefüllt sind. Es setzen sich auf diese Weise die makroskopisch sichtbaren Warzen auch mikroskopisch von einander durch tiefe Einsenkungen ab. Innerhalb einer jeden Papille sind zahlreiche Blutgefässe, Lymphzellen, in ein kaum sichtbares Stroma eingebettet, vorhanden, und — was bei der makroskopischen Untersuchung nicht zu ahnen war — in vielen dieser Papillen stecken „Follikel". Im conjunctivalen Gewebe, in den tiefer gelegenen Schichten — Narbenbildung, aus jungem Bindegewebe bestehend. (Siehe Fig. 2.)

Fall III (Fig. 3).

50jähriger Mann, stellt sich mit chronischem „papillärem" Trachom und Pannus vor. Die Schleimhaut stark injicirt, mit Papillen besäet, die an der Uebergangsfalte rissige Schrunden bilden. Hornhaut getrübt und pannös. Es gesellt sich nach wenigen Tagen eine Blennorrhöe hinzu, mit diphtheritischen Einlagerungen, wobei eine jede Papille von einem weissen Saum umringt ist. Links Durchbruch der Hornhaut, Leucoma centrale.

Nachdem das blennorrhoische Stadium vorübergegangen war, blieben fleischige, höckrige Warzen nach, die einen weisslichen Anflug hatten und nun reine plattgedrückte Papillarwucherungen darboten. Aus der Uebergangsfalte des linken obern Lides wird ein grosses, langes Stück ausgeschnitten.

Mikroskopisch. Das Epithel bildet zahlreiche Schichten und wuchert in das Gewebe hinein. Entsprechend den makroskopisch sichtbaren fleischigen Warzen, die von einander abgesetzt sind, bildet die Schleimhautoberfläche auch mikro-

skopisch bald seichte, bald tiefe Einsenkungen, die mit Epithel ausgefüllt sind. — Unter der Epitheldecke, sowie auch in der Tiefe des Schleimgewebes sitzen zahlreiche Follikel, die sich makroskopisch durch nichts manifestiren, vielleicht deshalb, weil das aufgeschichtete Epithel sie undurchsichtig macht und nicht durchschimmern lässt. Die „Follikel" sind stellenweise scharf von der Umgebung abgegrenzt, stellenweise gehen sie ohne scharfe Grenze in das Nachbargewebe über. Eine eigentliche Kapsel besitzen sie nicht, wohl aber strecken sich die sie umgebenden Lymphzellen stellenweise in die Länge und schicken sich an, zu Bindegewebe sich umzugestalten.

Fall IV (Fig. 4).

45jähriger Mann. Das obere und untere Lid beider Augen mit knopfförmigen, rothen, fleischigen Warzen bedeckt, die bis an den Ciliarrand reichen (reines Papillartrachom, „echte Granulationen"); das Leiden seit einigen Jahren; leichte Eversion der untern Lider. Cornea intact. — Es wird ein Stück aus dem obern Lid, nahe der Uebergangsfalte des rechten Auges entfernt.

Mikroskopisch. Die fleischigen Knöpfe ergeben sich als gewucherte Papillen, die sich ganz eigenthümlich gestalten, wie Fig. 4 zeigt. Manche sind spitz, manche flach, plattgedrückt. Die normaliter vorhandenen Einsenkungen der Schleimhaut haben sich zu förmlichen Röhren herausgebildet. was Iwanow und Berlin mit Drüsen bezeichneten. Dieselben sind stellenweise der Länge nach, stellenweise quer getroffen. Die gewucherten Papillen führen zahlreiche Capillaren und auch sonst strotzt die Schleimhaut von längs- und quergetroffenen Blutgefässen und Lymphräumen. Das subepitheliale Gewebe ist mit Lymphzellen infiltrirt. An der Basis der Papillen sitzen Follikel, die sich makroskopisch durch nichts zu erkennen gaben. In den tiefern Schleimhautschichten, da wo die Infiltration geringer, beginnt Narbenbildung.

Fall V.

40jährige Frau. Sogen. trachomatöse Infiltration; sulzige, graue Massen, die sich nicht von einander absetzen, wie etwa Follikel, sondern mit einander verschmolzen sind, am untern Lid beider Augen. Bloss am Fornix reihenweise An-

ordnung von Körnern (Follikeln), die sich ausquetschen lassen. Das obere Lid im Narbenstadium.

Es wird ein Stück dieser sulzigen Massen entfernt. Es ergiebt sich eine reichliche Zelleninfiltration, die von zahlreichen Blut- und Lymphgefässen unterbrochen ist. Die Blutgefässe selbst sind von Lymphscheiden eingeschlossen. Das Epithel wenig gewuchert. Follikel in dem untersuchten Stück nicht vorhanden.

Fall VI.

19jähriges Mädchen. Die Schleimhaut beider Augen, sowohl am obern, wie auch am untern Lid mit grauen, sulzigen Massen infiltrirt, die aus einem Guss gebildet zu sein scheinen (Trachoma diffusum); dazwischen aber hie und da rothe Granulationsknöpfe. Makroskopisch sind, mit Ausnahme des Fornix, keine Follikel nachzuweisen. Am linken Auge ist ein Pannus crassus, der fast bis zur Mitte der Hornhaut reicht. An der Conjunctiva bulbi links sind ebenfalls infiltrirte, froschlaichähnliche, sulzige Stellen. Der Process dauert seit einem Jahr und mehr.

Es wird zunächst ein Stück aus dem obern, linken Lid entfernt, aus der Mitte der Uebergangsfalte.

Die Schleimhaut massenhaft mit Lymphzellen infiltrirt; nur hie und da sind in der Tiefe Follikel anzutreffen, die aber ohne scharfe Grenze in das umliegende Gewebe übergehen. Von der Oberfläche aus senkt sich das Epithel in die Tiefe und bildet lange, röhrenförmige Buchten, die meistentheils der Länge nach, aber hie und da auch der Quere nach getroffen sind und dann ein offenes Lumen bilden, welches von der Oberfläche weit abliegt. Stellenweise umfasst das Epithel die Schleimhaut ringförmig und umschliesst auf diese Weise das infiltrirte Gewebe wie eine Kapsel, so dass letzteres einem „Follikel" ähnlich sieht (Pseudofollikel). — Blut- und Lymphgefässe sehr zahlreich vorhanden.

Ein zweites Stück wird vom untern Lid, dicht am Lidrande entfernt. Hier sind Lymphzellen-Infiltrationen, Blutgefässe, Lymphräume und an der Oberfläche Epithelwucherungen, die sich zu zahllosen Ringen gestalten, anzutreffen. Das Protoplasma der Epithelzellen nämlich streckt sich und verschmilzt mit dem Protoplasma-Fortsatz einer gegenüberliegenden und es bilden sich auf diese Weise Ringe.

Einen Monat später wurde ein zweites Stück entfernt, aus dem obern Lid des linken Auges. Der Befund wich wenig vom ersten ab.

Die Kranke wurde, beiläufig, nach monatelanger Behandlung gesund, und es blieben hernach kaum Spuren des Leidens zurück, ausser unbedeutenden Narben an der Stelle, wo kleine Schleimhautstücke entfernt worden sind.

Fall VII (Fig. 5, 6, 7).

40 jähriger Mann. „Papilläres Trachom" beider Augen. Am Rande des obern Lides, der ganzen Länge nach, ein Hahnenkamm, bestehend aus rothen, stark gewucherten, spitzen Papillen. Bei starker Loupenvergrösserung ist um eine jede Papille herum eine weisse Umsäumung zu bemerken, der übrige Theil der Schleimhaut ist mit flachen, knopfförmigen Warzen bedeckt, von rother Farbe; um jeden Knopf ebenfalls eine feine weisse Linie bemerkbar. Die Uebergangsfalte hat eine gelb-weissliche Narbe, ist glatt und bietet Narbenstreifen. Das untere Lid evertirt, mit ebensolchem Hahnenkamm bedeckt, der sich bis zur Uebergangsfalte erstreckt. Beide Hornhäute pannös getrübt. Das Leiden datirt seit Jahren.

Ein Stück des Hahnenkamms am rechten obern Lid wird entfernt. Die mikroskopische Untersuchung ergiebt eine Unzahl gewucherter Papillen, die das bunteste Bild darbieten. (Fig. 5.) Das Epithel, welches die Papillen umgiebt, an der Oberfläche eine mehr polygonale Gestalt hat, dringt tief in die Conjunctiva hinein und bildet zierliche Netze, die das infiltrirte Gewebe umspinnen. Es entstehen zahlreiche Buchten, wie Ringe abgeschnürte Papillen, Epithelinseln, denen der Zusammenhang mit dem Mutterboden zu fehlen scheint und man glaubt, man habe ein Epitheliom vor sich. Auch stösst man auf zahlreiche Querschnitte, die mit Epithel ausgekleidet und nichts Anderes sind, als quergetroffene Buchten. In dem infiltrirten Gewebe sind zahlreiche Gefässe vorhanden. Die Epithelzellen sind stellenweise geriffelt, namentlich in den oberflächlichen Schichten (Fig. 6). — In den tiefsten Schichten der Conjunctiva hat sich bereits Bindegewebe gebildet.

Am linken obern Lid bot die Untersuchung die Fig. 7. Ferner wurde ein Stück aus der innern Hälfte des rechten obern Lides entfernt, da wo der Hahnenkamm aufhörte und

flachen, rothen knopfförmigen Warzen Platz machte. Makroskopisch bestand das ausgeschnittene Stück aus zwei grossen Knöpfen, durch welche bei genauer Besichtigung graue Massen durchschimmerten; zur Seite von diesen Knöpfen sassen spitze Papillen; dazwischen eine narbige Bucht.

Die Granulationsknöpfe ergaben sich als stark gewucherte Papillen, die von einander durch mehr oder weniger tiefe Einsenkungen geschieden sind. Diese Einkerbungen bilden zahlreiche Röhren, die wie Längs- und Querschnitte von Drüsen sich gestalten. Hie und da ist in der Tiefe ein „Follikel" versteckt, wodurch vielleicht das graue Durchschimmern der Granulationsknöpfe bedingt gewesen ist. In der Tiefe junges Bindegewebe. Endlich wurde noch ein Stück aus der Uebergangsfalte entfernt, wo Narbenbildung bereits vorhanden war, wobei die Narben mit röthlichen Fleischwärzchen wechselten. Es ergaben sich nun Papillen von der verschiedensten Gestalt, bald spitz, bald breit; unmittelbar unter und in denselben zahlreiche Capillaren; unterhalb der Epithelschicht bereits junges Bindegewebe; viele quergetroffene Buchten.

Fall VIII.

45jährige Frau; Trachom im Narbenstadium am obern Lid; Pannus crassus an dem obern Hornhautsegment bis zur Mitte der Pupille reichend und gute zwei Linien auf die Conjunctiva bulbi sich erstreckend. Dieser Pannus beginnt mit breiter Basis an der Conjunctiva bulbi und läuft über die Hornhaut spitz zu. An der Conjunctiva bulbi setzt er ab, ohne im Zusammenhang mit der Conjunctiva palpebrarum zu stehen.

Die Conjunctiva bulbi wird von der Basis des Pannus aus unterminirt und die pannöse Schleimhaut zum grössten Theil abgetragen. (Beiläufig klärte sich nach dieser Procedur die Hornhaut bedeutend.)

Mikroskopisch. Sehr stark mit Lymphzellen infiltrirtes Gewebe; Blut- und Lymphgefässe ausserordentlich zahlreich.

Das Epithel ebenfalls stark gewuchert, dringt von der Oberfläche aus in die Tiefe; stellenweise schützt es sogenannte „Drüsen" vor. Das Epithel besteht zu oberst aus grossen, rundlichen Zellen mit bedeutendem Kern; in der Tiefe ist ihr Protoplasma mehr in die Länge gestreckt; da wo sie zu „Drüsenschläuchen" sich gestalten, sind sie polygonal.

Fall IX.

42jähriger Mann. Trachom beider Augen; fleischige, rothe Warzen, rissige Oberfläche in der Uebergangsfalte beider Augen; die Warzen erstrecken sich bis an den Ciliarrand. Am rechten Auge ist ausser der pannösen Trübung ein Geschwür im Centrum der Hornhaut; am linken Auge pannöse Trübung und Infiltration.

Es wird vom linken Auge, nahe der Uebergangsfalte, dicht an der Grenze derselben, ein Stück entfernt.

Ausser den zahlreichen, gewucherten, spitzen und platten Papillen findet man tief im Gewebe „Follikel", die makroskopisch durch nichts zu erkennen waren; starke Gefässentwickelung. Bemerkenswerth sind in dieser Schleimhaut die Epithelwucherungen, welche stellenweise massenhafte längs- und quergetroffene „Drüsenlumina" präsentiren, stellweise zu Epithelringen sich schliessen. Ich habe eben diese Ringe, die in sich infiltrirtes Gewebe und Blutgefässe einschliessen, andern Orts „Pseudofollikel" genannt und glaube mich zu dieser Benennung durch ihre äusserste Aehnlichkeit mit Follikeln berechtigt.

Fall X (Fig. 8, 9).

Chronisches Trachom bei einem ältern Mann; Narbenstadium; frische Nachschübe von Follikeln an dem Fornix conjunctivae. Die Schleimhaut mit feinen Narben und dazwischen mit röthlichen Warzen bedeckt; um diese Wärzchen weissliche Linien mit der Loupe wahrzunehmen; hie und da vereinzelte, grosse, graue Körner, die über das Niveau der Schleimhaut hervorragen und alle Attribute der Sämisch'schen Trachomkörner und nicht der „Follikel" an sich tragen.

Es wird ein Stück nahe der Uebergangsfalte, wo alle diese Gebilde neben einander sitzen, entfernt.

Die den röthlichen Warzen (mit weisslicher Umsäumung) entsprechenden Stellen sind gewucherte Papillen von der

verschiedensten Gestalt; das Epithel bildet um dieselben herum Kapseln, wodurch die Papillen abgeschnürt werden (Fig. 8). Die grauen vereinzelt dastehenden Körner, die über das Niveau der Schleimhaut hervorragen, ergeben sich ebenfalls als grosse Papillen mit breiter Kuppel, innerhalb welcher Follikel stecken. (Siehe Fig. 8.) Die Lymphinfiltration im Conjunctivalgewebe ist nicht so dicht mehr und längs den Gefässen hat sich Bindegewebe bereits gebildet. In den allertiefsten Schichten, nahe den Meibom'schen Drüsen (die hier nicht abgebildet, aber im Präparate zu sehen), hat sich Fettdegeneration eingestellt. Fig. 9 zeigt die verschiedenen Stadien der Abschnürung der Papillen.

Fall XI (Fig. 10).

40jähriger Mann. Sehr hartnäckiges Trachom mit häufigen Recidiven. An der Conjunctiva palpebrarum beider Augen zahlreiche rothe Wärzchen, mit Narben abwechselnd. An dem Fornix, bei jedesmaligem Recidiv, was zu beobachten ich Gelegenheit habe, reihenweise „Follikelbildung", erst bei Umklappen der Uebergangsfalte sichtbar. Beide Corneae pannös; kleine zahlreiche Infiltrate daselbst. — Es wird ein kleines Stück aus der Uebergangsfalte des linken Auges entfernt.

Die mikroskopische Untersuchung ergiebt eine massenhafte Gefässbildung, die das ganze Präparat ausfüllt und nur von Lymphkörperinfiltration unterbrochen wird. Die Gefässwandungen verdickt; die Anhäufung der Zellen hauptsächlich um letztere herum.

Fall XII (Fig. 11).

35jähriger Mann. Chronisches Papillartrachom am linken oberen Lid; daselbst rothe Warzen, von tief einschneidenden Narben unterbrochen. Am untern Lid dagegen sulzige Massen (diffuses Trachom), die nicht nur die Conjunctiva palpebrarum, sondern auch die Conjunctiva bulbi infiltrirt haben, welche um die Hornhaut herum einen ödematösen, röthlich-grauen Wulst bildet. Die sulzigen Massen werden stellenweise von kleinen Einschnürungen unterbrochen und erinnern dadurch an „Follikel". Getrübte, leicht pannöse Hornhaut. — Es wird ein Stück von der Conjunctiva des untern Lides, an der Stelle, wo letztere auf den Bulbus

übergeht und die Infiltration sehr stark ist, nahe dem äussern Lidwinkel, entfernt. Eine in dieser Stelle vorhandene, dunkelrothe, ziemlich unnachgiebige Blutgeschwulst wird mit entfernt.

Es ergiebt sich mikroskopisch: zunächst eine ausserordentlich starke Wucherung der Epithelzellen, die bald als breite Zapfen in das Gewebe hineinwachsen, bald mehrschichtig angehäuft, wellenförmig längs der Oberfläche verlaufen. Die zu oberst gelegenen sind lang, mit grossen Protoplasmafortsätzen, die tieferen polygonal, stark geriffelt, die allertiefsten cylindrisch. Unter dem Epithel lagert ein stark infiltrirtes adenoides Gewebe, das aus um Lymph- und Blutgefässe herumgelagerten Lymphzellen besteht. Die Capillaren sind hier unzählig und besäen dicht das Gewebe, ebenso Lymphräume. An der Stelle, die der Blutgeschwulst entspricht, sind die Capillaren noch viel dichter neben einander gelagert, so dass sie das Hauptgewebe ausmachen. In den oberflächlichen Epithelschichten sind Epithelringe vorhanden, die durch Verwachsung der Protoplasmafortsätze mit einander entstanden sind. Die Infiltration, die eigentlich, der zahlreichen Blutgefässe wegen, makroskopisch hätte viel röther aussehen sollen, wurde wahrscheinlich durch das angehäufte Epithel in ihrer Farbe gedämpft. Unter und zwischen den infiltrirten Partien junge Bindegewebszüge. Vereinzelte Follikel.

Fall XIII (Fig. 12).

Bauer von 21 Jahren. Leidet seit 2 Jahren an recidivirendem Trachom. Das obere Lid beider Augen mit rothen, spitzen und flachen Warzen (Papillen) besäet. Bei jedesmaligem Recidiv Follikelbildung am Fornix. Pannus crassus der rechten Cornea, Pannus tenuis und zahlreiche Infiltrate der linken. Am rechten Auge ist die Conjunctiva um das obere Hornhautsegment herum stark verdichtet, sulzig infiltrirt. Diese Partie wird unterminirt und entfernt. Es ergiebt sich fast dasselbe Bild wie im vorhergehenden Falle, nur sind hier zahlreichere Follikel anzutreffen, um die herum sich Bindegewebe herausbildet.

Fall XIV (Fig. 13).

20jährige Frau; scrophulös, Nase, Lippen aufgetrieben. Das rechte obere Lid ist geschlossen, weil es herabhängt.

Es ist kaum umzuklappen und sehr derb anzufühlen. Bei forcirtem Umklappen springt eine mächtige Granulationsgeschwulst hervor, die die ganze obere Conjunctiva bedeckt, lappenförmig herunterhängt, mit sehr breiter Basis, von der Uebergangsfalte ausgehend, aufsitzt. Sie besteht aus fleischigen rothen Warzen und sulzig infiltrirten grauen Massen, die abwechselnd mit ersteren zur Geschwulst sich herausgebildet haben. Am untern Lid dieselben Granulationen, nur in geringern Massen. Pannös getrübte Hornhaut. Am linken Auge Trachom im Narbenstadium.

Die Granulationsgeschwulst wird in längern Intervallen zu mehreren Stücken abgetragen und untersucht. Beiläufig, hat sie sich nicht mehr wieder gebildet und auch die Cornea klärte sich mit der Zeit.

Die mikroskopische Untersuchung ergab, je nach dem äussern Ansehen der entfernten Stücke, verschiedene Bilder. Die sulzigen Massen ergaben ein mit weissen Zellen übermächtig infiltrirtes Gewebe. Die Zellen sind so dicht an einander gedrängt, dass von irgend einem deutlich ausgesprochenen Stroma, sogar an den dünnsten Präparaten, nichts wahrzunehmen ist; nur hie und da gehen von den Zellen kleine Reiserchen ab. Innerhalb dieser Infiltration verlaufen unzählige Blutgefässe, die sich baumförmig verzweigen und in Lymphscheiden eingeschlossen sind; je näher der Oberfläche, desto feiner werden die Gefässchen; die quergetroffenen sind ebenfalls von Lymphscheiden umringt. Je tiefer rückwärts, desto breiter werden die Gefässe.

Mit der Zellenwucherung Hand in Hand geht eine Wucherung des Epithels vor sich, die namentlich an den den Fleischwarzen entsprechenden Partien sehr üppig wird. Es hat an Dicke um das 3—4fache zugenommen, geht in die Tiefe und bildet stellenweise Arcaden über der Schleimhautoberfläche, stellenweise vertieft es sich zu sogen. „Drüsen", stellenweise schliesst es sich zu Ovalen oder Kreisen, die das gewucherte Lymphoidgewebe einschliessen und die Gestalt von „Follikeln" annehmen. Auch wirkliche Follikel sind hie und da anzutreffen. — Um Wiederholungen zu vermeiden, bilde ich von den zahlreichen mir zu Gebote stehenden Präparaten bloss Eines ab, welches zu gleicher Zeit einen Follikel und einige Pseudofollikel darbietet.

Fall XV (Fig. 14, 15).

40jährige Frau, Papillartrachom an den obern Lidern, Ectropium sarcomatosum an den untern. Dieser Fall wurde von mir genauer im v. Graefe'schen Archiv beschrieben und, da ich ihn durch längere Zeit wieder verfolgen konnte, so benutzte ich ihn zu ferneren Beobachtungen, die ich hier aus dem Grunde anführe, weil sie, meiner Anschauung nach, einen Beitrag liefern zur Entscheidung der Frage, ob sogen. Drüsengänge in der Conjunctiva normaliter vorhanden sind, und bei Trachom blos vergrösserte Dimensionen annehmen, in Folge der Wucherung des Gewebes überhaupt, oder ob sie dem trachomatösen Process speciell eigen sind (Iwanow, Berlin). Als ich nämlich, um eine Einwärtsstellung der ectropionirten untern Lider zu erwirken, lange Schleimhautstreifen daselbst mit der Scheere ausschnitt, ergaben sich bei der Untersuchung letzterer sehr reichliche Epithelwucherungen, die ganze Netze bildeten (wie in Fig. 5) und unzählige längs- und quergetroffene Gänge, die eben die Drüsenlumina repräsentiren sollen (Fig. 14). Nach einem Monate recidivirten nun die Granulationen auf's neue, und nun entfernte und untersuchte ich abermals die mit neuen Wucherungen bedeckte Schleimhaut. Diese ergab nun ein Bild, das Fig. 15 naturgetreu wiedergiebt. Es ist offenbar, dass hier von quergetroffenen Drüsenlumina kaum mehr die Rede ist; auf dem ganzen Präparate sind kaum zwei wahrzunehmen, die übrigens von früher herdatiren können. Ebenso sind die längsgetroffenen Buchten ebenfalls nur einfache Vertiefungen, durch gewucherte Papillen entstanden. 3 Monate später entfernte ich abermals ein Schleimhautstück und fand dasselbe. — Auf diesen Fall will ich noch später zurückkommen.

Fall XVI (Fig. 16, 17, 18).

11jähriges Mädchen, Trachoma mixtum am obern und untern Lid; Staphyloma Corneae sinistrae, seit 5 Jahren leidend.

Am linken Auge sind makroskopisch, an der äussern Hälfte der obern Conjunctiva, Froschlaichkörner (Follikel), an der innern Hälfte knopfförmige und spitze Papillen wahrzunehmen; letztere auch in der Mitte der Conjunctiva; zwischen letzteren und den Froschlaichkörnern feine, weisse Streifchen

zahlreich vorhanden. Es wird ein Stück aus der Uebergangsfalte entfernt, wobei Körner und auch Papillen mitgenommen sind.

An den den Papillen entsprechenden Stellen finden sich Epithelwucherungen vor, die bald in die Tiefe dringen und der Länge und Quere nach getroffene Röhren zeigen, bald Schleimhautstücke abschnüren und Ringe bilden. Der Froschlaich dagegen ergiebt sich als aus Follikeln bestehend. Den weissen Streifchen entsprachen Narben, aus jungem Bindegewebe bestehend. Dasselbe entsteht so, dass von den mehr oder weniger breiten Zügen von Lymphkörperchen, die dem Verlaufe der Gefässe folgen, ein Theil derselben sich durch Streckung des Protoplasmas und auch des Kerns in eine junge Faser umwandelt, welche sich an eine benachbarte legt. Die Fig. 16 giebt eine Stelle wieder, wo Follikel- und Epithelringe zu gleicher Zeit sichtbar sind, ebenso die Bildung des Bindegewebes; Fig. 17 eine Stelle, wo die Papillen gewuchert sind. Fig. 18 zeigt, wie die Bindegewebszüge aus der Tiefe an die Oberfläche dringen bis in die Papillen hinein.

Fall XVII.

13jähriges Mädchen, seit einem Jahre leidend, Staphyloma Corneae sinistrae. Schleimhaut glatt, ohne Rauhigkeiten. An der Conjunctiva palpebr. sup. und der Uebergangsfalte lange weissgelbe Streifen und ganz dünne, fadenförmige weisse Linien, die das Narbenstadium charakterisiren. An der Uebergangsfalte ausserdem drei kleine, gelbe Abscesschen. Aus der Tiefe schimmern am äussern und innern Lidwinkel graue Körner hervor. Das den Abscesschen entsprechende Stück und ein Theil aus dem äussern Winkel, wo die grauen Körner durchschimmern, werden entfernt.

Es ergiebt sich Lymphinfiltration, junges Bindegewebe, das bis unter das Epithel reicht, und eine Cyste, durch Verstopfung einer Epithelröhre (Buchte, Drüse) erzeugt, der Stelle entsprechend, die sich als Abscess makroskopisch darbot. Das Stück, wo graue Körner durchschimmerten, enthielt Follikel, die dicht unter dem Epithel sassen und von Bindegewebszügen, wenn auch nicht total, umschlossen waren.

Fall XVIII (Fig. 19, 20).

Scrophulöses Mädchen; starke papilläre Excrescenzen am obern Lid; am untern kleine rothe Papillen, die von weissen,

mit der Loupe sichtbaren Streifchen umrahmt sind und eine Art Mosaik darbieten. Es wird von hier ein kleines Stück ausgeschnitten. Ausser den gewöhnlichen Befunden trifft man hier massenhafte Röhren, Längs- und Querschnitte, innerhalb welcher das Epithel unzählige kleine Ringe bildet durch Entgegenwachsen der Epithelzellen gegen einander, was am deutlichsten die Zeichnung wiedergiebt (Fig. 19 — schwache, Fig. 20 — starke Vergrösserung).

Fall XIX.

Am rechten Auge eines 54jährigen Mannes sitzt an der äussern Hälfte des Bulbus, vom Aequator beginnend und die halbe Hornhaut mit umfassend, eine höckrige, lappige Geschwulst von weiss-röthlicher Farbe; der eine Höcker wird vom andern durch tiefe Furchen geschieden. Auf der Hornhaut selbst hat diese Geschwulst eine weissliche Farbe. Die übrige Conjunctiva bulbi, im höchsten Grade ödematös, umringt als hoher Wall die Hornhautperipherie und sieht weisslich-milchig aus.

Die Conjunctiva palpebrarum ist mit stark gewucherten, rothen knopfförmigen Warzen bedeckt, sowohl am obern als auch am untern Lid. Am Fornix schimmern hie und da Follikel durch; die Warzen von weissen Linien umsäumt.

Nachdem eine Probeuntersuchung ein Epitheliom am Bulbus ergeben hatte, wurde er enucleirt; zugleich wurden zwei grosse Schleimhautstücke aus der Uebergangsfalte, oben und unten, entfernt und untersucht.

Der mikroskopische Befund ergab, dass die knopfförmigen Wucherungen eben so vielen Papillen entsprachen; die weissen Umsäumungen dem Epithel, das ebenfalls gewuchert war. Längs- und Querschnitte der oft genannten Gänge zahlreich vorhanden. Ausser den Follikeln, die an mehreren Stücken reihenweise sitzen, sieht man an einigen Präparaten sehr schön, wie selbige innerhalb der Papillen sitzen, wobei makroskopisch nicht zu ahnen war, dass solches der Fall.

Fall XX (Fig. 21).

Alter Mann, leidet an chronischem Glaucom des linken Auges (Gl. absolutum) nebst Conjunctivitis vesicularis des untern Lides. Das untere Lid ist mit kleinen, weisslichen, reihenförmig angeordneten Bläschen besetzt, die sich wie minimale Follikel ausnehmen.

Ein Stückchen Schleimhaut wird entfernt. Es ergeben sich mikroskopisch Lymphzelleninfiltrate, die eine ovale Anordnung haben, reichlich von Blutgefässen durchzogen sind und nicht so dicht neben einander liegen wie bei gewöhnlichen Follikeln.

Fall XXI.

Analog dem Fall XV, leichtes Ectropium sarcomatosum der untern Lider, wobei an der Schleimhaut, ausser Papillarwucherungen, feine weisse Streifchen wahrzunehmen, die über dieselben ziehen.

Fall XXII.

Ein langes Schleimhautstück, das aus einem Lid eines mit „chronischer Blennorrhöe" behafteten Soldaten stammt, an der Uebergangsfalte ausgeschnitten und von einem befreundeten Collegen mir zugestellt worden ist.

Ziehe ich nun das Facit aus den geschilderten pathologischen Befunden, so ergibt sich als Durchschnittsresultat, dass in allen Formen des Trachoms, der sogen. Granulosa, wie auch der „Follikularcatarrhe", welch' letztere hier ebenfalls ihre Repräsentanten haben (Fall I, Fall XXVII, theilweise Fall VI), dieselben pathologischen Gebilde, in grösserer oder geringerer Entwicklung wiederkehren. Der bessern Uebersicht halber will ich die pathologischen Produkte, die im Conjunctivalgewebe auftreten, einzeln besprechen.

Conjunctivalgewebe und Follikel.

Was zunächst das adenoide Schleimhautgewebe betrifft, so betheiligt es sich an allen Trachomformen in hervorragender Weise auf die Art, dass dasselbe in höherem oder geringerem Grade von weissen Blutkörperchen, den sogenannten Lymphzellen infiltrirt wird. Diese Körperchen bestehen aus runden oder ovalen feinkörnigen Kernen, die einen scharf ausgesprochenen doppelten Contour und zum

grössern Theil wenig, oder gar kein Protoplasma besitzen*), zum geringern Theil in einem Protoplasma eingebettet sind, das sie von der einen Seite oder ringsherum umfasst. Diese Lymphkörper nun bilden das Hauptsubstrat der pathologischen Ablagerung und werden offenbar von den Lymph- und Blutgefässen geliefert, welche in allen Formen des Trachoms massenhaft auftreten. Die Blutgefässe steigen von der Tiefe zur Oberfläche der Schleimhaut heran, verästeln sich, immer dünner werdend, bis in die Kuppeln der Papillen hinein, und während die gröbern Stämme eine sehr verdickte Adventitia besitzen, werden die Capillaren so dünn, dass sie nur noch an den einzelnen rothen Blutkörperchen, die sie führen, zu erkennen sind. Häufig werden sie von Lymphscheiden begleitet, die in ihrem Verlaufe sich den Blutgefässen accommodiren; häufig trifft man erweiterte Lymphräume, die von weissen Blutkörperchen strotzen und bei Herausfallen letzterer, an der Endothelhaut mit ihren einschichtigen, länglich gestreckten Zellen sich zu erkennen geben. Hauptsächlich um die Lymph- und Blutgefässe herum sammeln sich die Lymphkörperchen des infiltrirten Gewebes und ziehen nun reihen- oder haufenweise längs diesen — was an chronischen Fällen, wo bereits Bindegewebe sich herausgebildet, sehr schön zu verfolgen ist.

An manchen Trachomformen ist die Entwicklung der Blutgefässe so reichlich, dass die Schleimhaut durchweg aus längs- und quergetroffenen Gefässdurchschnitten, deren Zwischenräume von Lymphzellen ausgefüllt sind, zu bestehen scheint (Vergl. Fig. 10, 11). Makrokopisch sind solche Schleimhäute daran zu erkennen, dass der graue Ton des infiltrirten Gewebes zurücktritt und eine röthliche, höckrige Schleimhaut zu Tage tritt, die bei Lupenvergrösserung

*) Vergl. Sattler, Bericht über die XIII. Versammlung der Ophth. Gesellsch. 1881.

als aus kleinen, rothen Wärzchen bestehend sich darbietet.

Im Stadium der Lymphinfiltration, also in mehr acuten Fällen, ist zwischen den Lymphkörperchen kein deutlich ausgesprochenes Stroma wahrzunehmen, sogar an den allerfeinsten Schnitten nicht; man sieht bloss, wie den Zellen kleine dünne Reiserchen anhaften, die stellenweise ein zartes Reticulum bilden; in mehr chronischen Formen dagegen, wo die Infiltration abnimmt, treten zwischen den Zellen junge Bindegewebszüge auf, die das Gerüst der Zellen ausmachen.

Ausser der diffusen Infiltration des Schleimhautgewebes, die manchmal wie aus einem Guss beschaffen ist und alle andern histologischen Gebilde verdrängt resp. in sich aufnimmt (Trachoma diffusum), gibt es im Schleimhautgewebe noch andere Gebilde, die unsere Aufmerksamkeit in hohem Grade fesseln. Vor allen Dingen sind es die unter der stark injicirten Schleimhaut mehr oder weniger prominirenden weisslich-grauen, manchmal gelblichen, ovalen Körper, mit der Längsaxe parallel dem Cilienrande gerichtet, die in Reihen nebeneinander sitzen, durch leichte Einbuchtungen des über ihnen hinwegstreifenden Epithelüberzuges von einander geschieden oder vereinzelt, über das Niveau der Schleimhaut hervorragen und „Follikel" oder „Granulationen" oder „Trachomkörner" benannt werden. Wenn auch ihre Praedilectionsstelle das untere Lid ist, wo sie in mehreren Reihen sitzen, so kommen sie doch auch fast ebenso häufig am obern Lid, wenn auch oft nicht so dicht nebeneinander, mehr vereinzelt und zerstreut, hauptsächlich nahe der äussern und innern Commissur vor. Manchmal werden sie erst bei starker Loupenvergrösserung und bei leichter Compression des umgeklappten Lides sichtbar, manchmal bei histologischer Untersuchung da, wo man sie am wenigsten vermuthete. Niemals aber habe ich sie ganz vermisst. Durch leichtes Quetschen der

Schleimhaut mit den Fingern, treten diese „Follikel" wie Comedonen hervor und sind dann der frischen Untersuchung zugänglich; das gelingt freilich nur wenn sie oberflächlich sitzen. Sitzen sie dagegen, wie es häufig vorkommt, am Grunde einer gewucherten Papille, oder werden sie, wie in chronischen Fällen, von mehrschichtigem Epithel bedeckt, so gelingt das Ausquetschen nicht so leicht mehr oder gar nicht. An der Conjunctiva tarsi geben sich diese Gebilde als gelbe, etwas prominente Fleckchen kund und verleihen der Conjunctiva ein getiegertes Aussehen.

Diese Follikel nun sind Gebilde, die von so Manchen ihre histologische Beschreibung gefunden haben, über deren Wesen und klinische Bedeutung aber die grössten Differenzen herrschen.

Mir scheint der Name „Follikel" unglücklich gewählt zu sein, indem zwischen ihnen und Lymphfollikeln an andern Körperstellen eine bloss äusserliche Aehnlichkeit vorhanden; denn das, was wir bei Trachom sowohl als bei Follikularcatarrhen mit Follikel bezeichnen, ist eine Lymphzellenanhäufung von rundlicher oder ovaler, manchmal aber von unregelmässiger, etwa birnförmiger Gestalt*). Es besteht eben fast ausschliesslich aus Zellenkernen, denen sehr feine, zarte Reiserchen manchmal anhaften. Diese Zellenkerne sind etwas weniger dicht in der Mitte des Follikels angehäuft, viel dichter an der Peripherie desselben. Von einem ausgesprochenen Stroma habe ich nichts entdecken können. Die den Zellenkernen hie und da anhaftenden Reiserchen sind vielleicht Reste des beim Austritt aus den Gefässwandungen resp. durch das enge Aneinanderrücken der Zellen eingebüssten Protoplasma's. Innerhalb des Follikels sind ferner, wenn derselbe ganz frisch untersucht wird, kleine äusserst zartwandige Capillaren sichtbar, die man an gehärteten Schnittpräparaten

*) Vergl. Fig. 12.

in der Mitte sehr selten, häufiger an den peripheren Theilen des Follikels trifft, aber auch da selten genug. —

Die Follikel sitzen nun entweder, wie oben erwähnt, reihenweise neben einander, ganz dicht unter dem Epithel (Fig. 1), oder vereinzelt, zerstreut in der Tiefe des Conjunctivalgewebes, sehr häufig (in papillären Trachomformen) an der Basis, oder an der Kuppel der Papille (Fig. 2, 4, 8). Von einer Kapsel ist in frischen Nachschüben chronischer Trachome oder in acuten Fällen von Trachom nirgends eine Spur nachzuweisen; wohl aber bilden sich in chronischen papillären Trachomformen, wo es zu Bindegewebsneubildung bereits gekommen, um die Follikel herum Bindegewebszüge, welche den Charakter einer Kapsel anzunehmen scheinen, den Follikel aber nie total einschliessen. Möglich, dass die Follikel selbst als Fremdkörper wirkend, durch Auseinanderzerren des Gewebes, daselbst Reizzustände hervorrufen, die nachträglich zu Bindegewebsbildung führen.

In vielen Fällen sind im Centrum wie auch an der Peripherie solcher Follikel Zellen anzutreffen, die fettig entartet sind und durch Karmin sich schlecht färben, auch Zellentrümmer, Detritusmassen, die den Zellencharakter eingebüsst haben. Von irgend einer Umwandlung der Zellenkerne, in Bindegewebe etwa, habe ich nie, ebensowenig wie Sattler, etwas wahrnehmen können. Die Structur dieser Follikel bleibt sich überall gleich, wo sie auch anzutreffen sein mögen. Und anzutreffen sind sie nun sowohl bei sogenannten acuten Follikularcatarrhen, als auch bei allen chronischen Trachomformen, die mit Papillarwucherung auf der Conjunctiva und Pannusbildung auf der Hornhaut einhergehen; anzutreffen sind sie ferner bei einem jeden neuen trachomatösen Nachschub, wenn nicht an der Uebergangsfalte, so doch gewiss am Fornix: Das Recidiv beginnt eben den Reigen mit dem Auftreten von Follikeln an letzterer Stelle.

Auch bei dem von Sämisch sogenannten „chronischen Follikularcatarrh", bei dem Trachoma siccum der andern Autoren, woselbst sie wie Sagokörner reihenweise dicht nebeneinander sitzen und dem Froschlaich gleichen, fand ich den oben geschilderten Bau, und durchaus nicht den der echten Lymphfollikel, wie Schweigger angibt.*) Ihre Zahl nimmt freilich in dem Masse ab, als die Wucherung der Papillen zunimmt, aber aus ihrem Fehlen bei makroskopischer Besichtigung folgt noch nicht ihr wirkliches Nichtvorhandensein in der afficirten Schleimhaut; denn sehr häufig stecken sie in den gewucherten Papillen, welche eben verhindern, dass man sie sieht; sehr häufig wird ihr Farbenton durch die starke Gefässinjection ausgelöscht, daher man sie nicht bemerkt.

Mir scheint der Follikel ein allen Trachomformen nothwendig anhaftendes pathologisches Produkt zu sein, ein Entzündungsprodukt, das eben in Folge einer besonderen histologischen Structur der Conjunctiva, einer besonderen Beanlagung der Conjunctiva, leicht sich zum „Follikel" herausdifferenzirt. Da nämlich der Follikel das Trachom immer begleitet, so ist er als eins der Cardinalsymptome des Trachoms aufzufassen. Ohne Follikel kein Trachom! aber auch kein Follikularcatarrh! Soll man den Thatsachen Rechnung tragen, so ist die Follikelbildung eine ebensolche Theilerscheinung der trachomatösen und „follikulären" Conjunctivalaffectionen, wie etwa die Röthe Cardinalsymptom einer jeden Entzündung überhaupt ist. Damit will ich eben ausgesagt haben, dass den Follikeln nichts Specifisches anhaftet, dass der mehr unschuldige oder mehr ernste Charakter des Conjunctivalleidens durchaus nicht an die Existenz von Follikeln geknüpft ist, dass in vielen Fällen trotz Anwesenheit zahlreicher Follikel, die manchmal das einzig

*) l. c.

Tonangebende sind und daher dem Leiden den Namen eines „Follikularcatarrhes" eingebracht haben, es weiterhin zu Papillarentwickelung und Narbenbildung kommt, und dass umgekehrt, manchmal bei Prävaliren von papillären Wucherungen und einer scheinbar geringen Anzahl von Follikeln das Uebel spurlos schwindet, und auch vice versa.

Es wäre ebenso unrichtig zu behaupten, dass bei ausschliesslicher Follikelbildung in der Conjunctiva, wie etwa beim „chronischen Follikularcatarrh" von Sämisch, beim „Trachoma siccum" anderer Autoren — keine ernsteren Affektionen der Hornhaut zu erwarten seien, vielmehr die Krankheit ohne Spuren weichen werde (Sämisch), wie es unrichtig wäre zu behaupten, dass beispielsweise das Auftreten eines Herpes auf den Lippen nach einem Fieberparoxysmus das Schwinden des Fiebers anzeige. Die Follikel sind, ganz wie die diffuse Lymphkörperinfiltration im adenoiden Conjunctivalgewebe, eben nur Produkte eines Entzündungsprocesses, dessen fernerer Verlauf von verschiedenen Nebenumständen abhängt, dessen Acuität oder Chronicität, dessen Uebergreifen auf andere Gewebe von der Stärke und Dauer des Entzündungsreizes und der Widerstandsfähigkeit der Gewebe bedingt, aber durchaus nicht an die An- oder Abwesenheit von Follikeln oder von andern specifischen Gebilden geknüpft ist.

Freilich bleibt es aber räthselhaft, auf welche Weise diese „Follikel", da sie in der Conjunctiva nicht vorgebildet sind, in so rascher Zeit und manchmal in so grosser Zahl auftreten, und wie so sie andererseits verhältnissmässig so rasch schwinden. Das Räthselhafte, meine ich, besteht darin, warum diese Lymphzellen, die doch sonst im trachomatösen Schleimhautgewebe diffus ausgegossen sind, sich stellenweise gerade zu „Kugeln"

oder „Ovalen" anhäufen, die wir eben mit „Follikeln" bezeichnen.

Ich glaube nun, man müsse zur Erklärung dieses Sachverhalts einerseits an die bedeutenden Stauungen, die bei diesem Processe im Blut- und Lymphgefässsystem statthaben, recurriren, andererseits an in der Conjunctiva möglicherweise präformirte Lymphräume, die zu circumscripten Zellenanhäufungen disponiren. Denkt man sich nämlich die Noxe, welche das Trachom oder den sogenannten Follikularcatarrh, oder sogar den Graefe'schen Schwellungscatarrh erzeugt, — bei welch' letzterem ebenfalls Follikel durch die geschwollene, fast livide Schleimhaut manchmal durchschimmern — derart auf das Blutgefässsystem einwirkend, dass sie selbiges, durch Paralysiren der Gefässwandungen etwa, zu Stauungen und Exsudaten veranlasst, so werden die aus den Gefässen emigrirenden Lymphzellen in einen präformirten Lymphraum hingelangen können und auf diese Weise wird ein Lymphkörperchen-Reservoir entstehen, welches eben nichts Anderes ist, als das, was wir mit „Follikel" bezeichnen. Wenn darauf, nach Entfernung der Noxe, das Gefässsystem wieder ad normam zurückkehrt, so fällt auch das veranlassende Moment zu weitern Störungen weg, die in den Follikeln angehäuften Zellen werden wieder in den Blutstrom aufgenommen, und der Follikel schwindet verhältnissmässig eben so rasch, wie er gekommen. Bei neuen Reizzuständen (Nachschüben) beginnt der Reigen auf's Neue; dauert die Gefässparalyse längere Zeit an, wie bei chronischen Trachomformen, so bleiben auch die Follikel länger bestehen, bis sie zerfallen und zuletzt doch resorbirt werden.

Für diese, freilich bloss als Hypothese ausgesprochene Anschauung scheinen einige Data zu sprechen. Zunächst das fast stete Vorhandensein von Blutgefässen um den Follikel herum, oft in dem Maasse, dass sie ihn fast

umkreisen, Veranlassung genug, damit der mit Lymphzellen sich füllende Lymphraum Kugelgestalt annehme; dann das häufige Vorhandensein erweiterter Lymphbahnen in trachomatösen Schleimhäuten überhaupt und in der Nähe von „Follikeln" insbesondere; dann das Fehlen eines eigentlichen Stromas im Follikel selbst, wie man es sonst bei echten Lymphfollikeln trifft, und endlich die Abwesenheit irgend einer Organisation innerhalb des Follikels, wie lange letzterer auch sonst bestehen mag.

Ich glaube, es verlohnte sich der Mühe durch Unterbinden der abführenden Lymphgefässe an Augenlidern von Thieren, die physiologisch keine Follikel besitzen, experimentell zu prüfen, ob nicht unter solchen Umständen „Follikel", wie man sie bei Trachom trifft, auftreten würden? Ein Jeder von uns weiss, dass bei chronischen Trachomen mit Froschlaichbildung und Papillarwucherung gar nicht selten Lymphdrüsenanschwellungen am Kinn und an der Schläfe zu beobachten sind, ebenso, dass auf der Conjunctiva bulbi gestaute Lymphgefässe in Form von Perlschnürchen, die reihenweise oder zu Knollen geballt sitzen, anzutreffen sind — Andeutungen genug auf die Rolle, welche das Lymphsystem bei der Follikelbildung wahrscheinlich spielt.

Papillen- und Epithelwucherung.

Das zweite pathologische Substrat, dem wir bei allen Trachomformen in grösserer oder geringerer Zahl begegnen, sind gewucherte Papillen (nach Einigen Granulationen). Ihr histologischer Bau ist, wie mannigfaltig auch sonst ihre äussere Gestalt mikro- und makroskopisch sein mag, in allen Formen derselbe. Eine gewucherte Papille trägt als äusserste Bedeckung Epithel, unter welchem dicht neben einander liegende Lymphzellen

resp. Kerne in einem äusserst feinfaserigen Stroma eingebettet liegen, Zellen, die von vielen kleinen Capillaren durchstreift werden. Je nach dem Stadium, in welchem sich die gewucherte Papille befindet, ist ihr Inhalt entweder so dicht von Zellen besäet, dass an den feinsten Durchschnitten sogar kaum etwas von Stroma wahrzunehmen ist, oder bei langandauerndem Process, wo in den tiefern Conjunctivalschichten Narbengewebe bereits entstanden, ziehen auch solche narbige Streifen bis in die Papille hinauf. Diese Papillen nehmen, wie soeben erwähnt, makro- und mikroskopisch die mannigfaltigste Gestalt an. Manchmal bedecken sie die Schleimhaut wie spitze, rothe Wärzchen, nicht nur die Schleimhaut der Uebergangsfalte, sondern auch die der Lider, bis zum Cilienrande, so nach auf blennorrhoischem Boden entstandenem Papillartrachom oder nach auf trachomatösem Boden abgelaufener Blennorrhöe (Fig. 22); manchmal treten sie als rothe plattgedrückte Warzen oder Knöpfe auf, mit breiter Kuppel, das, was Einige mit „papillärem Trachom", Andere mit „echten Granulationen" bezeichnen. (Fig. 2.) Manchmal erscheint die Schleimhaut rissig, schrundig, von feinen papillären Excrescenzen auf ihren erhabenen Stellen besetzt; manchmal wuchern die Papillen in Gestalt eines Hahnenkamms, der nicht selten solche Dimensionen annimmt, dass er beim Umklappen des Lides als Geschwulst hervorspringt, oder am Rande des obern oder untern Lides sitzt und letzteres evertirt. (Fig. 5, 7.) Sehr oft bemerkt man bei starker Loupenvergrösserung, dass die gewucherten Papillen von weissen Linien umkreist sind und die Schleimhaut präsentirt sich in diesem Falle als rothe Mosaik mit weisser Einfassung. Unter den rothen, mit breiter Basis aufsitzenden Knöpfen kommen häufig solche vor, die grau durchschimmern, über das Schleimhaut-Niveau bedeutend hervorragen, 1, 2—3 mm breit sind, eigentlich das ausmachen, was

Sämisch mit „Trachomkorn" bezeichnet hat und was er als das Pathognomonische bei Trachom erklärt, als „Neubildung", die eben zu Narbenbildung führt, und ganz besonders vom Follikel sowohl als von der gewucherten Papille (Granulation) geschieden wissen will. Sämisch giebt eine Zeichnung dieser „Neubildung", dieses „Trachomkorns" und sagt aus, dass dasselbe sich von Papillen dadurch unterscheide, dass es ein mitsammt den Papillen aufgetriebenes Schleimhautstück sei, innerhalb dessen Lymphzellen angehäuft liegen, und vom Follikel dadurch, dass letzterer eine kugelig-ovale Gestalt habe, scharf begrenzt sei und unter dem Niveau der Schleimhaut stets liege, welche über den Follikel seicht hinüberziehe.

Ich muss gestehen, ich habe nach solchen Sämisch-schen specifischen Trachomkörnern lange Zeit gefahndet und zuletzt den Versuch, diese zu finden, aufgeben müssen. Alles, was makroskopisch an sich den Stempel der Sämisch'schen Trachomkörner trug — also vereinzelt dastehende, über das Niveau der Schleimhaut hervorragende, hauptsächlich am obern Lid vorkommende, grau-röthliche Körner — ergaben sich bei der mikroskopischen Untersuchung entweder als Follikel (Fig. 3), oder als gewucherte mit einander verschmolzene Papillen, zwischen welche von der Oberfläche aus Epithelzapfen hineinwucherten und eine Art Scheidewand bildeten, und innerhalb welcher Follikel sassen (Fig. 4, 2, 8, 17 und andere geben das wieder). Da nun der histologische Bau der Sämisch'schen Trachomkörner sich durch nichts von gewucherten Papillen unterscheidet, so sehe ich auch die Berechtigung nicht ein, ihnen irgendwelche specifische Eigenschaften vindiciren zu müssen, um so weniger, als sie manchmal ebenso schwinden, wie Follikel, ohne Narbenbildung — wie auch andere gewucherten Papillen — manchmal dagegen sehr lange anhalten und sich mit

üppigen Epithelwucherungen vergesellschaften, über die ich unten sprechen will.

Die knopfförmigen Wucherungen, welche man auch als echte Granulationen bezeichnet, kann man nicht anders denn als Papillarwucherungen auffassen, trotzdem sie auch an der Conjunctiva tarsi häufig anzutreffen sind, wo von einem Papillarkörper im normalen Zustande nichts zu sehen ist. Denn abgesehen davon, dass sie ihrem Baue nach sich durch nichts von den an der obern Uebergangsfalte wuchernden Papillen unterscheiden (wo ein Papillarkörper wohl vorhanden), ist auch zu bedenken, dass Epitheleinsenkungen (Buchten) an der ganzen Schleimhaut in mehr oder weniger zahlreicher Menge vorhanden, dass daher bei einem Wucherungsprocesse, der die Schleimhaut in die Höhe treibt, überall natürliche Scheidewände vorhanden, die es ermöglichen, dass solche aufgetriebene Partien sich zu Papillen resp. Granulationsknöpfen gestalten. Daher auch in vielen Fällen solche Knöpfe sowohl am obern, als auch am untern Lid die Conjunctiva tarsi bis zum Cilienrande bedecken und, je nach der Richtung der Buchten, die verschiedenste Gestalt annehmen. Beim Hahnenkamm, der manchmal am Cilienrande beginnt und das Lid evertirt, ergeben sich mikroskopisch die schönsten Papillen.

Eine normale Schleimhaut ist mit mehrschichtigem Epithel bedeckt, auf dessen nähere Schilderung nicht eingegangen zu werden braucht. Ausserdem besitzt die Conjunctiva normaliter einen sogenannten Papillarkörper, der an der Uebergangsfalte stark ausgesprochen ist und allmälig an der Conjunctiva tarsi abfällt; alsdann Einstülpungen und Röhrensysteme, die von verschiedener Seite zwar sehr richtig und genau beschrieben, aber verschieden gedeutet worden sind. Die Einen fassen diese Einstülpungen, die übrigens an der ganzen Schleimhaut anzutreffen, als Drüsen auf, die Andern sprechen

ihnen den Drüsencharakter ab. Wie dem aber auch sei, solche blindendigende, zum Theil vertikal in die Tiefe sich einsenkende, zum Theil horizontal, in verschiedenen Windungen, der Schleimhautoberfläche parallel, verlaufende Röhrensysteme existiren unzweifelhaft in der normalen Schleimhaut, wovon auch ich mich überzeugen konnte, nachdem die Arbeiten von Reich, Sattler, Stieda, Baumgarten, Jacobson jun. etc. sie nachgewiesen haben. Die Function dieser Röhrensysteme ist unbekannt. Berücksichtigt man, dass ihnen eine eigentliche Membrana propria abgeht, dass ihre Längs- und Querschnittlumina ohne scharfe Grenzschicht in das umliegende Gewebe übergehen, unmittelbar an lymphoide Zellen stossen, so dürfte sie wohl kaum Jemand als echte Drüsen, wie etwa die Krause'schen oder Meibom'schen, ansprechen.

Für uns wichtig ist übrigens nur der Umstand, dass bei allen Conjunctivalerkrankungen, in mehr oder weniger hohem Grade, namentlich aber bei chronischen Trachomformen, diese Einstülpungen sich sehr lebhaft am Process betheiligen. Vor allen Dingen sehen wir, bei der Schwellung und Dickenzunahme der Schleimhaut überhaupt, die um das 4—5fache an Volum zunimmt, eine entsprechende Erweiterung und Vertiefung der Einstülpungen selber. Eine jede in die Höhe getriebene gewucherte Papille bedingt eo ipso eine entsprechend zunehmende Vertiefung der natürlichen Buchten; ist die Papille ein Berg, so bildet die Einstülpung ein vertieftes Thal. Es prävaliren daher zumeist, und zwar in den papillären Formen, diejenigen sogenannten „Drüsengänge", die senkrecht zur Schleimhautoberfläche verlaufen, mit andern Worten: die senkrecht verlaufenden Einstülpungen nehmen grosse Dimensionen an und täuschen das vor, was Iwanow und Berlin fälschlich für neugebildete Drüsen beim Trachom aufgefasst haben. Je mehr Papillenwucherung, desto mehr solcher Drüsen, zwischen je 2 Papillen — ein

Drüsengang. Ja, man kann im Voraus klinisch bestimmen, wo solche Drüsengänge mehr, wo weniger oder gar nicht anzutreffen sein werden. Bei der follikularen Form (Froschlaichform) sind sehr wenige oder gar keine *), bei papillären Trachomen recht viele vorhanden. Dass dem so ist, kann man sich leicht überzeugen. Untersucht man vorerst ein papilläres Trachom mit der Loupe und sieht man, dass die rothen Wärzchen oder Knöpfe von weiss-gelblichen Säumen eingefasst sind, so findet man auch mikroskopisch, dass an diesem Schleimhautstück viele „Drüsenlängsschnitte" vorhanden; die weissen Säumchen bilden eben das gewucherte, in die Tiefe dringende Epithel und den makroskopischen Ausdruck für eine Epithelbucht.

Ausser diesen längsgetroffenen, findet man aber auch manchmal ebensoviele, manchmal noch mehr quergetroffene Gänge, wenn die Schnitte nämlich senkrecht zur Schleimhautoberfläche geführt werden. Diese quergetroffenen Drüsendurchschnitte haben einen doppelten Ursprung. Einmal entstehen sie dadurch, dass eine senkrecht verlaufende Einstülpung durch die Messerführung nicht ihrer Längsaxe nach, sondern nur an dem blinden Ende getroffen wird; solches kommt vor, wenn man Papillen schneidet, die stark in die Höhe getrieben sind und sich manchmal überlagern (wie beim Hahnenkamm. Vergl. Fig. 22, Fig. 7). Diese künstlich erzeugten Querschnitte liegen auch der Oberfläche ganz nahe und ist ihr Ursprung nicht zu verkennen. Dann aber, und zum grössten Theil, rühren die Querschnitte davon her, dass die horizontal verlaufenden, stark gewucherten Gänge senkrecht zu ihrer Axe getroffen werden. Letztere nun liegen sehr tief im

*) Hier, in follikularen, meist acuten Formen ist die Lymphzelleninfiltration des subepithelialen Gewebes einerseits so stark ausgesprochen, andererseits die Zahl der Follikel so gross, dass alle Spuren von Einbuchtungen oder Gängen verwischt werden.

Gewebe, bis zu dem subconjunctivalen Gewebe hin (Vergleiche Fig. 14).

Als Beweis für die Richtigkeit der Anschauung, dass die Einstülpungen normale und keine pathologischen Bildungen seien, dient der Umstand, dass letztere von mir in trachomatösen Schleimhäuten hauptsächlich da vorgefunden wurden, wo sie, nach Baumgarten, auch in normalen zahlreich vorhanden sind — und ferner Fig. 7, 14 und 15 des Falles XV. Als ich nämlich bei dem erwähnten Ectropium sarcomatosum ein Stück Schleimhaut entfernte, fand ich unzählige Querschnitte, wie Fig. 14 zeigt. Würden nun solche Gänge nur beim trachomatösen Processe entstehen und nicht etwa vorgebildet gewesen sein, so müsste ich bei eingetretenem Recidiv, bei Nachschüben von neuen Papillarwucherungen, die hier Statt hatten, nochmals auf solche Querschnitte stossen. Trotzdem aber fand ich einen Monat später und 3 Monate später fast keine Spur mehr von solchen (wie Fig. 15 zeigt), was mir für die Entscheidung der Frage als Experimentum crucis zu dienen scheint.

Hand in Hand mit diesen Dehnungen und Streckungen der normalen Einstülpungen, gehen in der sie bekleidenden Epithelschicht sehr lebhafte Veränderungen vor. Das Epithel wuchert bedeutend, häuft sich zu mehreren Schichten an, wobei die oberflächlichen mit der Zeit verhornen, ohne ihren Epithelkern übrigens einzubüssen; die etwas tiefern riffeln sich und bieten deutlich Riffzellen dar; in acuten Stadien theilen sie sich, strecken sich in die Länge, nehmen Becherform an; in chronischen Fällen senden sie Protoplasmafortsätze aus, die mit den benachbarten sich berühren und Ringelchen bilden (wie Fig. 19 und 20 zeigt). Auch kommt es durch diese Zellenwucherung zur Verschliessung der Ausmündungsöffnungen und allmälig zu Cystenbildung. Diese Cysten trifft man auch bei veralteten Trachomen als weingelbe, manchmal

einen bedeutenden Umfang annehmende Blasen, die wenn angestochen, einen hellgelben Inhalt entleeren und nach einiger Zeit sich wieder füllen können. Aber nicht allein von den natürlichen Buchten aus, sondern von einer beliebigen Stelle der Epitheloberfläche, beginnt das Epithel zu wuchern und die verschiedenen Richtungen einzuschlagen. Manchmal bildet es förmliche Netze, wie ich sie früher abgebildet und beschrieben habe*) (Fig. 5), manchmal Zapfen, die eine Papille in mehrere Fächer theilen (Fig. 7, 5), manchmal Ringe, die ich als Pseudofollikel bezeichnet habe, weil in der That das Epithel ein infiltrirtes Schleimhautstück ringsum abschnürt, wodurch letzteres einem Follikel ähnlich wird. Solche Pseudofollikel stehen manchmal vereinzelt da, manchmal zu 10—12 (Fig. 13, 8, 16), neben und über einander. Solche Abschnürungen geschehen auch vom Grunde einer Einbuchtung aus und zeigt Fig. 9 den Abschnürungsprozess der Papillen zu Pseudofollikeln in den verschiedensten Stadien. Sobald die Abschnürung total ist und also eine Blutzufuhr mangelt, so zerfällt der Inhalt dieser abgeschnürten Schleimhautstücke in eine Detritusmasse, wovon ich auch Präparate besitze.

Diese lebhafte Betheiligung des Epithels am trachomatösen Process scheint mir für letzteren von nicht geringer Bedeutung zu sein. Das gewucherte Epithel, das sowohl an der Schleimhautoberfläche aufgeschichtet, als auch in die Tiefe gedrungen ist, bleibt bestehen, wenn der trachomatöse Process längst zum Abschluss gekommen und bereits Narbenbildung eingetreten ist. Davon kann man sich leicht an Schleimhäuten mit chronischem Trachom überzeugen, wo trotzdem, dass die Oberfläche bereits geglättet oder zum Theil vernarbt ist, nichtsdestoweniger erweiterte und verlängerte Drüsen-Längs- und Querschnitte

*) v. Graefe's Archiv Bd. XXVII. Abth. 3.

manchmal zahlreich anzutreffen sind, ebenso Epithelzapfen, Pseudofollikel etc. Nun dürfte doch die sonst schon für äussere Reize so empfindliche und zu Entzündungen geneigte Conjunctiva um so mehr empfindlich werden, als das in die Tiefe hineingewucherte, also an ungewöhnte Orte hingelangende Epithel an und für sich als Reizkörper auf das adenoide Gewebe wirken muss, um so leichter unter dem Einflusse eines hinzutretenden äussern Reizes, der doch zunächst das Epithel betrifft. Auf diese Weise erkläre ich mir das häufige und leichte Recidiviren des Trachoms. Zudem ist, wie schon Iwanow hervorgehoben hat, der Umstand nicht gering anzuschlagen, dass innerhalb der Drüsen und Buchten, deren Ausführungsgänge oft, eben durch Epithelwucherungen, geschlossen sind, eine zersetzte Detritusmasse leicht Reizzustände in der Nachbarschaft wird veranlassen können, weshalb man auch um diese Drüsenmündungen herum häufig eine reichliche Ansammlung lymphoider Zellen trifft. Analoga zur Wechselwirkung des adenoiden Gewebes auf's Epithel und vice versa finden wir reichlich auch an andern Organen. So findet man Epithelnetze und Zapfen bei Lupusulcerationen, bei Fistelgranulationen etc., fast in allen von mir bei Trachom beschriebenen Varianten, so dass der von Friedländer *) aufgestellte Satz, „dass überall da, wo chronische Reizungsprocesse vorliegen, die zur Bildung von Granulationsgewebe führen, auch in den zugehörigen epithelialen Partien Wucherungsprocesse auftreten können" — hier seine volle Bestätigung findet. Nur kann ich nicht zugeben, dass das Epithel hiebei eine ganz nebensächliche Rolle spielen solle, glaube vielmehr, dass das adenoide Conjunctivalgewebe und die epithelialen Gebilde sich gegenseitig in einem Reizzustande erhalten, in Folge dessen in ersterem, bei günstiger Ge-

*) Ueber Epithelwucherung und Krebs. Strassburg 1877.

legenheit, neue Stauungen, Lymphkörpercheninfiltration und Lymphfollikel auftreten, in letztern die Epithelzellen zu weitern Wucherungen angeregt werden.

Bindegewebe und Narbenbildung.

Das Entstehen des Bindegewebes und der zahlreichen, manchmal dichten Narben bei Trachom ist weder an die Anwesenheit der Follikel, noch an die der sogenannten „Trachomkörner" von Sämisch geknüpft d. h. an die Anwesenheit gewucherter Papillen, sondern Bindegewebe entsteht unabhängig von diesen und jenen überall da, wo echte Lymphzellen mit grossem Protoplasmaleib vorhanden sind, zunächst in den tiefern Schichten der Conjunctiva, gerade an Stellen, wo die Lymphzelleninfiltration nicht so massenhaft vorhanden und die Zellen, so zu sagen, Zeit und Musse haben, sich in Bindegewebe umzugestalten und erst in den letzten Stadien dringt das Bindegewebe höher, bis dicht unter das Epithel, vor. — Wie in andern chronischen Entzündungsprocessen, so auch hier kann man leicht verfolgen, wie eine solche Lymphzelle sich in die Länge streckt, wie vom Protoplasma zwei Fortsätze nach entgegengesetzter Richtung hin sich herausdifferenziren, allmälig dünner und zugespitzter werden, und wie der Kern sich ebenfalls streckt, hernach die eine Faser sich an die andere legt, um starre Bindegewebszüge zu bilden, die sich der Abbildung sehr schwer fügen. Je stärker der Reizzustand in der Conjunctiva, je mächtiger die Infiltration, je üppiger die Papillenwucherung und je reichlicher **die Eiterbildung**, desto weniger kommt's zur Narbenbildung, wie z. B. bei Papillarwucherung nach Blennorrhöe; in chronischen oder subacuten Fällen dagegen, wo bei zwar sehr starker Hyperämie der Schleimhaut, aber bei geringer Schleim- und Eiterabsonderung, das Leiden sich monatelang hinschleppt,

da treten eben Narben in Folge von Bindegewebsbildung auf. Dieselben beginnen, wie oben erwähnt, in den tiefsten Schichten und dringen allmälig bis zu den oberflächlichsten, bis dicht unter die Epithelschicht vor. Während nun die tiefern, also ältern Narbenzüge als starre Massen dahinziehen, lassen sich die oberflächlichen viel deutlicher als Bindegewebszüge qualificiren. Nicht an das Vorhandensein von irgend welchen specifischen Gebilden, wie etwa Follikeln, Trachomkörnern oder Granulationen, oder wie man sie auch bezeichnen mag, ist das Entstehen des Bindegewebs geknüpft, sondern an das Vorhandensein von mehr oder weniger Blutgefässen in der Nachbarschaft, die das Material für das zukünftige Bindegewebe abgeben. Deshalb sieht man auch, dass Narben bei Trachom und zwar Narben in zahlreicher Menge und von der verderblichsten Natur, also solche, die Ectropium und Einwärtsstellung der Lider bedingen, zumeist da entstehen, wo der trachomatöse Process verhältnissmässig am geringsten ausgesprochen ist, in der Conjunctiva tarsi, unweit des Cilienrandes, woselbst die Blutgefässe vom Tarsus her ihrer Hauptmasse nach zur Conjunctiva durchtreten.*) Untersucht man eine Schleimhaut im Narbenstadium (Fig. 17), so sieht man, wie längs den Blutgefässen oder um die Querschnitte letzterer schaarenweise Lymphkörper ziehen, von denen ein Theil bereits in Bindegewebe transformirt ist. Das Bindegewebematerial scheint hiebei von denjenigen Lymphzellen hauptsächlich geliefert zu werden, die ein reichliches Protoplasma besitzen und, da solche echte Lymphzellen nicht gar zahlreich in einem infiltrirten Gewebe vorhanden, das Gros der Infiltration vielmehr aus Kernen mit doppeltem Contour und sehr wenig Protoplasma besteht, so

*) Langer, Ueber die Blutgefässe im Augenlide, Med. Jahrb. III. Heft, 1878, Seite 333.

hängt wahrscheinlich die grössere oder geringere Entwickelung des Bindegewebes nicht sowohl von der Massenhaftigkeit der Infiltration ab, als vielmehr von der Zahl der mit Protoplasma versehenen Lymphkörper; solche aber trifft man in der allernächsten Nähe der Blutgefässe. Nur dadurch wäre es verständlich, dass die sogenannten Follikel, die fast ausschliesslich aus Kernen bestehen mit äusserst spärlichem Protoplasma, nie Bindegewebsneubildung aufweisen, sogar in den allerspätesten Stadien nicht; deshalb sieht man auch in der Kuppel der gewucherten Papillen, trotz ihres langen Bestehens, sehr selten Bindegewebszüge: das Epithel nämlich, das sie umwuchert, macht die Blutzufuhr dadurch spärlicher und, obzwar in den Papillen Capillaren wohl anzutreffen sind, so scheinen sie doch nicht ausreichend zu sein, damit echte Bindegewebszüge entstehen; vielmehr sieht man innerhalb dieser Kuppeln Zelleninfiltration, in einem unqualificirbaren, sehr feinen Stroma eingebettet. Und aus diesem Grunde ist es auch um so unwahrscheinlicher, dass die sogenannten „Trachomkörner" von Sämisch, die doch auf alle Fälle oberflächlich sitzen, stets zu Narbenbildung führen sollen.

Wesen des Trachoms.

Nach allem bis jetzt Auseinandergesetzten wird nun der Standpunkt klar, auf welchen ich bei Auffassung des Wesens des Trachoms mich gestellt habe. Er ist nicht neu, hat vielmehr seine Vertreter bereits vor langer Zeit, namentlich in Wolfring*) gefunden und neulich in Stellwag**), wurde aber, wie mir scheint, bis nun zu wenig gewürdigt und durch die Lehre von der Specificität

*) Arch. für Ophth. Bd. XIV, 3. 1868.

**) Abhandlungen aus dem Gebiete der praktischen Augenheilkunde. 1882.

dieses Processes entweder ganz verdrängt oder in den Hintergrund gestellt. *)

Das Trachom ist nun, meiner Anschauung nach, ein Collectivbegriff für Abarten einer und derselben Conjunctivalentzündung, Abarten, die sich nur scheinbar von einander unterscheiden, dem Wesen nach aber ganz identisch sind. Ich erkenne nicht an, dass der acute Follikularcatarrh oder das acute Trachom, der chronische Follikularcatarrh oder das chronische Trachom verschiedene Leiden seien (Sämisch), dass das echte Trachom zu Narbenbildung, Pannus etc. führe, der Follikularcatarrh dagegen nicht; ich erkläre vielmehr alle diese Formen für Stadien eines und desselben Leidens; die verschiedenen Gebilde, welche bei all diesen Conjunctivalleiden anzutreffen sind, für Entzündungsprodukte, die entweder rückgängig werden, oder sich höher organisiren. Wie eine jede einfache Conjunctivitis, so besteht auch der trachomatöse Process zunächst und vorerst in einer durch irgend eine Noxe verursachten Entzündung des adenoiden Schleimhautgewebes, die im Beginne des Leidens mit starker Hyperämie, Zelleninfiltration, Bildung von sogenannten Follikeln einhergeht (welch letztere ebenfalls einfache Entzündungsprodukte und keine Neubildungen sind, Lymphzellenhaufen, entstanden durch den eigenthümlichen Bau der Conjunctiva), auf dieser Stufe eine gewisse Zeit verharrt, um unter günstigen Umständen spurlos zu verschwinden (acutes Trachom, acuter Follikularcatarrh), oder aber um alle andern in den Bau der Conjunctiva eingehenden Gewebe mit zu afficiren und nun chronisch zu werden. Ist letzteres Stadium ein-

*) Treffend ist in dieser Beziehung die Bemerkung von Schmid (Lymphfollikel der Bindehaut des Auges, 1871), dass die Arbeit von Wolfring wissenschaftlich so vorausgeeilt sei, dass der Autor sich wird gedulden müssen, bis ihm die Befriedigung der gebührenden Anerkennung wird zu Theil werden.

getreten, so betheiligt sich an dem Process ebenso das adenoide Gewebe wie die epitheliale Bedeckung mitsammt Adnexen, und während es in ersterem zu Bindegewebsbildung und Schrumpfung kommt, gehen in letzterem starke Wucherungen vor sich, welche, da sie auf ungewohnte Orte hingelangen, einen Circulus vitiosus abgeben, wobei neue Entzündungsprodukte, neue Nachschübe, neue Schrumpfungen entstehen. In das Bereich dieser Entzündung wird nun weiterhin nicht nur die Conjunctiva palpebrarum, sondern auch die des Bulbus und der Cornea (Epitheldecke) hineingezogen, und derselbe Vorgang, welcher sich in der Conjunctiva palpebrarum abspielt, ist auch an der Conjunctiva bulbi und auch in der Cornea anzutreffen (vergleiche Fig. 11, 12, 15) und auch Pannus corneae von Iwanow, abgebildet von Sämisch.*) Auch in der Conjunctiva bulbi, manchmal dicht an der Cornea, begegnen wir Follikeln, Zellenanhäufungen und reichlichen Gefässbildungen, auch an letztern sehen wir (wie die Figuren zeigen) Epithelwucherung von demselben Charakter, wie an der Conjunctiva palpebrarum und Narbenbildung in den tiefern Schichten.

Mir scheint es daher auch überflüssig, auf eine mechanische Ursache zu recurriren, welche durch Reibung Pannus Corneae erzeugen solle, vielmehr liegt es nahe, nach den pathologischen Befunden anzunehmen, dass sich der Entzündungsprocess per continuitatem von der Conjunctiva palpebrarum weiter fortpflanze. — Ich stehe nicht an zu behaupten, dass auch Blennorrhöe ein potenzirtes Trachom ist, wobei die Endzündungsursache bloss eine andere und die eminente Reaction des Conjunctivalgewebes etwa in der grössern Intensität des Ansteckungsstoffes und dem stärkern Ergriffensein des Gefässsystems begründet sein mag. Insofern ist

*) Handbuch der gesammten Augenheilkunde, Cap. III.

auch Arlt im Rechte, wenn er die Blennorrhöa militaris mit dem Trachom identifizirt; denn in der That bieten blennorrhoische Schleimhäute, nach abgelaufenem erstem Stadium, alle histo-pathologischen Attribute eines papillären Trachoms (Fig. 22). Freilich muss ich bloss der Anschauung wiedersprechen, dass einem jeden Trachom eine Blennorrhöe vorangehe; denn in den allermeisten Fällen entwickelt sich ein jahrelang anhaltendes Trachom, mit allen Folgezuständen — ohne vorangegangene Blennorrhöe. Andererseits dagegen begegnet man gar zu häufig Fällen von Trachom (mit Papillarwucherung oder Follikelbildung), zu denen sich — ohne irgend eine nachweisbare Ansteckung — eine Blennorrhöe in optima forma hinzugesellt, die übrigens den trachomatösen Process coupirt. So habe ich gerade jetzt einen 15jährigen Knaben in Behandlung, der an sogenanntem „chronischen Follikularcatarrh" oder „Trachoma siccum" seit Monaten leidet, d. h., bei dem die Conjunctiva injicirt und mit reihenweise sitzenden Follikeln, am obern und untern Lid, dicht besäet war (Froschlaich). Ich hatte bis in voriger Woche diesen Kranken mehr beobachtet als behandelt und höchstens wurden dann und wann Zinktropfen eingetröpfelt. Vor etwa 10 Tagen entfernte ich einige Follikel durch leichtes Quetschen der Uebergangsfalte und schon am nächsten Tage traten die heftigen Reactionserscheinungen, Chemose, geschwollene Lider auf und es entwickelte sich in 2 Tagen eine Blennhorrhöe (mit inselförmigen Exsudaten um die Follikel herum), welche auch das zweite Auge ebenso afficirte.

Fasse ich nun in Kurzem die Gründe zusammen, die mich veranlassen dem Trachom seine Specificität zu nehmen, so wären sie folgende:

1. Es gibt beim Trachom keine specifischen Gebilde, keine „Trachomkörner", die das Leiden zu einem Trachom stempeln. Was man für gewöhnlich „Trachomkörner"

nennt, sind Follikel oder Lymphzellenanhäufungen, die aber ebensowohl beim Trachom wie auch bei einfachem Schwellungscatarrh, beim sogenannten „Follikularcatarrh", bei Catarrhen, die sich zu scrophulösen Hornhautleiden hinzugesellen, bei Catarrhen, die in Folge von Thränensackleiden entstehen, bei traumatischen, bei durch Atropin entstehenden Catarrhen etc. anzutreffen sind. Es gibt mithin kein pathologisches Product beim trachomatösen Process, das auch nicht bei andern Conjunctivalleiden anzutreffen wäre. Das, was Sämisch mit „Trachomkorn" bezeichnet und was stets zur Narbenbildung führen soll, ist nichts als eine gewucherte Papille, mit oder ohne eingeschlossenem Follikel, eine Papille, die spurlos schwinden oder verharren kann bis zur Narbenbildung in der Conjunctiva, wo dann auch Narbenzüge bis zur Papille hinanreichen können.

2. Acute Follikularcatarrhe und acute Trachome sind, sogar nach der Aussage derjenigen, die dem Dualismus huldigen (Sämisch) von einander weder klinisch noch histologisch zu unterscheiden und wenn auch entzündete Schleimhäute, in welchen Follikel massenhaft und reihenweise vorhanden, bei geringer Wucherung des Papillarkörpers gar oft spurlos heilen, so kommen doch fast ebenso oft Fälle vor, wo diese Follikel durch hypertrophische Papillen ersetzt oder überwuchert werden und wo allmälig, vor unsern Augen, Hornhautaffection, Randtrübung mit Pannusbildung sich entwickeln. Ja, in Fällen, wo bloss am untern Lid reihenweise Follikel sassen, am obern dagegen bloss leichte Papillarwucherungen vorhanden waren, sah ich Narben eben am untern Lid entstehen, in Folge lange andauernden, bei geringen Reactionserscheinungen verlaufenden Leidens. Andererseits dagegen kommen häufig Fälle zur Beobachtung mit sogen. „Papillartrachom" mit „Trachomkörnern" von Sämisch, mit Pannusbildung etc., welche schwinden, ohne irgend welche Spuren, ohne jegliche

Narbenbildung hinterlassen zu haben, bei denen höchstens eine grössere Vulnerabilität, eine Neigung zu Recidiven, wie sie auch ebenso häufig bei Hornhautaffectionen vorkommt, nachbleibt. Dem Einwand, dass hier möglicherweise Narben entstanden sind, die bloss der Beobachtung entgehen, ist entgegenzuhalten, wo denn die Garantie sei, dass auch nicht sogenannte „Follikularcatarrhe" Narben hinterlassen, die bloss der mikroskopischen Untersuchung zugänglich sind und der makroskopischen entschlüpfen? Fasst man das Trachom als einfachen Entzündungsprocess auf, mit acutem oder chronischem Verlauf, so verliert auch die Narbenbildung bei Trachom ihre specifische Bedeutung, ebenso wie die Epithelwucherung, die eintreten kann und auch nicht einzutreten braucht.

3. Das Vorhandensein der Mikrokokken in trachomatösen Schleimhäuten spricht eher gegen als für die Specificität des Trachoms, denn sobald derselbe Mikrokokkus auch bei Blennorrhöe anzutreffen und durch Impfung eine Entzündung erzeugt, die klinisch einen Follikularcatarrh hervorruft, so ist eben dieser Mikrokokkus — falls er wirklich Krankheitserreger ist — im Stande, die Schleimhaut bloss zu entzünden, ohne für die Folgezustände einzustehen.

4. Kein Arzt, und wenn er noch so viele Trachomfälle beobachtet und behandelt hat, ist im Stande bei entzündeter Schleimhaut, wo ausschliesslich Follikel sichtbar sind, mit irgend welcher Bestimmtheit auszusagen, was daraus entstehen werde, ob die Krankheit acut oder chronisch verlaufen werde, mit oder ohne Narbenbildung. Mithin gibt es, abgesehen davon, dass Follikularcatarrhe und Trachome eine histologische Identität besitzen, auch kein klinisches Kriterium, welches ein Auseinanderhalten des Follikularcatarrhs vom Trachom ermöglichen könnte.

Klinische Eintheilung.

Wie ich in der Einleitung angedeutet habe, ist eine einheitliche Bezeichnung für die verschiedenen Formen des trachomatösen Processes bis jetzt ein Pium desiderium geblieben und erwachsen dadurch, namentlich für junge Adepten der ophthalmologischen Disciplin, die grössten Schwierigkeiten, indem es ihnen kaum gelingen dürfte, weder nach Handbüchern, noch nach den in den Kliniken stattgehabten Demonstrationen, sich irgendwie zu orientiren, was unter den landläufigen Benennungen „Granulationen", „Trachomatöse Körner", „Papillen", „Follikel" — zu verstehen sei.

Ich würde nach dem Auseinandergesetzten daher für zweckmässig und den Thatsachen Rechnung tragend erachten, wenn wir zwei Hauptformen des Trachoms statuiren würden: eine follikulare oder granulöse (Follikel = granulum, Korn = Froschlaich) und eine papilläre s. epitheliale Form. Zu ersterer würden wir die Conjunctivitis follicularis acuta von Sämisch, die Ophthalmia granulosa von Arlt, die trachomatöse Infiltration (sogenanntes diffuses Trachom) zählen; zur zweiten, zur papillären Form — das **chronische Trachom** von Sämisch oder das **papilläre** (echte Granulationen) aller andern Autoren (also den sogenannten Hahnenkamm, die knopfförmigen Papillen, innerhalb welcher Follikel stecken oder nicht, was Sämisch mit „Trachomkorn" bezeichnet). Selbstverständlich nun wäre eine Combination dieser beiden Formen — die Mischform, das Trachoma mixtum — welches auch am öftesten vorkommt. — Durch diese Eintheilung glaube ich erstens eine mehr praktische Basis für eine übereinstimmende Benennnng und eine richtige Bezeichnung für acut oder chronisch verlaufende Fälle erzielt zu haben, weil im grossen Ganzen die granulöse, s. follikulare Frosch-

laichform mit acutem, die papilläre Form dagegen mit chronischem Verlauf zusammenfällt. Zugleich wird uns durch diese Benennungen in jedem Augenblicke klar, was wir in dem einen oder dem andern Falle histologisch anzutreffen haben. Während wir in der follikularen (granulösen) resp. acuten Form es hauptsächlich mit Lymphinfiltration des adenoiden Gewebes resp. mit reichlichem Auftreten von Follikeln zu thun haben und das Epithel nebst Adnexen sich am Process noch äusserst wenig betheiligt (oder genauer durch die Infiltration ganz verdrängt oder unsichtbar gemacht wird), die Schleim- und Eiterabsonderung ziemlich stark, die Erscheinungen verhältnissmässig rasch ablaufen und eine Restitutio ad integrum wahrscheinlich, wenn auch nicht nothwendig ist — haben wir es bei der papillären Form mit Panconjunctivitis im wahren Sinne zu thun, wo bei gleichzeitiger Infiltration des adenoiden Gewebes eine Wucherung des Papillarkörpers mit lebhafter Betheiligung des Epithels, Hypertrophie der Drüsengänge statt hat, also Processe auftreten, die nicht mehr so leicht rückgängig werden, Monate und Jahre lang sich hinschleppen und diejenigen Folgezustände bedingen, die wir als Pannus, Narbenbildung, Ectropium, Amyloiddegeneration etc. beim chronischen Trachom wahrnehmen. In diesem Stadium weicht auch die Zahl der Follikel zurück, obzwar sie immer noch, manchmal in den veraltetsten Fällen, da, wo bereits die Schleimhaut zu einer Narbenbrücke sich umgewandelt hat und der Fornix ganz verkürzt ist, anzutreffen sind; nicht immer eben sind sie makroskopisch sichtbar. — Tritt aber, was so leicht bei Papillartrachom mit Pannusbildung der Fall, ein frischer Nachschub ein, so wird er wiederum durch massenhafte Follikelbildung, und zwar entweder am Uebergangstheil oder am Fornix, eingeleitet.

Wie dem auch sei, so ist die papilläre Form immer

ein Folgezustand der follikularen, ein weiteres Entwickelungsstadium des acut beginnenden Entzündungsprocesses.

Klinisch schwer unterzubringen ist eine Form, diejenige nämlich, welche Sämisch mit „chronischem Follikularcatarrh" bezeichnet, die für gewöhnlich aber Trachoma siccum benannt wird. Dieses Leiden, das im Beginne manchmal der Beobachtung entschlüpft, weil es den Kranken recht wenig Beschwerden verursacht, ist schwer verfolgbar, eben wegen seines schleppenden Verlaufs und des Umstands halber, dass die Patienten sich für gewöhnlich der Behandlung entziehen. Nichtsdestoweniger aber nehme ich keinen Anstand, dieses Uebel als Abart desselben trachomatösen Processes aufzufassen. Denn auch in der allerersten Zeit, wo ein Follikel neben dem andern sitzt und die Schleimhaut wie mit Sagokörnern besäet zu sein scheint, ist Hyperämie dennoch vorhanden, wobei das massenhafte Auftreten von Follikeln vielleicht durch eine besondere „Prädisposition" der Conjunctiva, durch daselbst reichlicher als in andern Schleimhäuten vorgebildete Lymphräume zu erklären wäre. Alsdann gesellen sich auch zu dieser Form pannöse Hornhauttrübungen, wenn auch nicht oft*), hinzu.

Ferner erstreckt sich die Follikelbildung nicht nur auf die Conjunctiva palpebrarum, sondern oft auch auf die Conjunctiva bulbi, die Plica semilunaris; endlich sind Fälle vorhanden, wo bei diesem Trachoma siccum die Schleim-

*) Ich habe gerade jetzt einen Soldaten in Behandlung, der ein reines Trachom siccum hat, bei dem die ganze Uebergangsfalte des obern Lides, ebenso wie das untere Lid mit Sagokörnern bedeckt ist und wo zugleich an der Conjunctiva tarsi des obern Lides die gelbdurchschimmernden Zellenanhäufungen und zugleich stellenweise beginnende Narbenbildungen zu sehen sind; dabei ist die Cornea pannös getrübt; sonstige Reizerscheinungen sehr wenig.

haut in zwei Etagen gleichsam eingetheilt zu sein scheint, wobei der Fornix bis zum Rande der Cornea dicht mit Froschlaich (Follikeln) besetzt ist; die Conjunctiva palpebrarum dagegen mit gewucherten Papillen. Alles dieses berechtigt uns, mit dieser Form keine Ausnahme zu machen und sie als trachomatöses Leiden aufzufassen, das einen Ausgang in vollkommene Heilung haben oder sich weiter, mit allen Folgezuständen, entwickeln kann.

Durch diese klinische Eintheilung des Trachoms in eine follikuläre (granulöse, Froschlaichform), papilläre und Mischform habe ich eigentlich nur den alten klinischen Benennungen zu ihrem Rechte verhelfen und dadurch den Dualismus aufheben wollen, der in den letzten Jahren eingerissen ist und, meiner Anschauung nach, viel Verwirrung angestiftet hat. Zugleich aber glaube ich nachgewiesen zu haben, dass diese auf rein empirischem Wege aufgestellten Benennungen der Alten auch ihre histologische Berechtigung haben.

Behandlung.

Weit entfernt davon, irgend welche Ansprüche auf eine erschöpfende Behandlungsmethode zu erheben, wollte ich mit den wenigen folgenden Andeutungen bloss den Gesichtspunkt klar gestellt wissen, von dem ausgehend ich die Behandlung zu leiten für rationell halte.

Das Prinzip, wonach wir das Trachom in eine follikulare (granulöse) und papilläre Form eintheilen, resp. in eine acute und chronische, kann uns auch zum Wegweiser für die einzuschlagende Behandlung dienen. In den granulösen Formen d. h. in denjenigen, die mit Follikelbildung (Granula) einhergehen, würde eine rein antiphlogistische Behandlung am Platze sein. Diese bestände in kalten, trockenen Compressen, Scarification der Uebergangsfalte, die gewöhnlich von reichlicher Blutentleerung

begleitet wird und sich sehr gut bewährt; bei ödematöser Conjunctiva sogar im Spalten des Lidwinkels; bei reichlichem Auftreten von Follikeln im Ausquetschen oder Anstechen derselben, die, solange sie noch nicht resorbirt sind, als Fremdkörper das adenoide Gewebe reizen. Letzteres wäre namentlich bei allen Nachschüben zu empfehlen, wo oft in rascher Zeit an der Uebergangsfalte oder am Fornix ganze Reihen von Follikeln entstehen und wo, nach Ausquetschen derselben, gar häufig ein Nachlass aller Erscheinungen eintritt. Zudem wäre Reinhaltung der Lider, öfteres Auswaschen, Fernhaltung aller Reize zu empfehlen, sonst aber von Medikamenten so viel als möglich abzustehen. Ein jeder Fachmann, der mit solchen Fällen viel zu thun hat (mit sogenannten Follikularcatarrhen) wird zugeben, dass man auf diese Weise am besten fortkommt. Ist dagegen, trotz dieser Behandlung, das chronische Stadium eingetreten, oder, was häufiger der Fall, ist ein Kranker erst im chronischen Stadium mit Papillarwucherung und Pannus in unsere Behandlung gelangt, dann wären Beizungen und zwar Beizungen so energisch wie möglich am Platze. Das Beizen soll nicht etwa adstringirend wirken, es soll vielmehr einen Reizzustand mit vermehrter Eiterabsonderung hervorrufen, welche einen lebhafteren Stoffwechsel erzeugen und das in diesem Stadium aufgeschichtete Epithel zum Schmelzen bringen, resp. den Lymphkörpern nicht gestatten, sich höher zu organisiren. Wenn wir chronisches Trachom mit langwierigem, dichtem Pannus haben, der keiner Behandlung weichen will und nun sich zu demselben zufällig eine acute Blennorrhöe hinzugesellt, so sehen wir gar zu oft, wie rasch unter den stürmischen Erscheinungen der Blennorrhöe ein solcher Pannus sammt dem Trachom schwindet. Darauf basirt ja der Vorschlag Piringers — Trippereiter in die Conjunctiva pannöser Augen ein-

zuimpfen. — Die Furcht vor zu starken Beizungen aus dem Grunde, weil wir möglicherweise künstlich Narben erzeugen könnten, scheint mir in chronischen Fällen ganz unbegründet zu sein, in Anbetracht dessen, dass bei chronischem, papillärem Trachom das Epithel so dicht und massenhaft auf der Schleimhautoberfläche aufgeschichtet ist, dass das Causticum bis zum Conjunctivalgewebe gar nicht vordringt, dass wir höchstens die oberflächlichen Epithelschichten zerstören, die doch keine Narbenbildung hinterlassen können. Zudem ist zu bedenken, dass Narben an der Uebergangsfalte überhaupt wenig schaden, indem nicht diese Ectropium und falsche Lidstellung bedingen, sondern nur diejenigen Narben, die am Lidrande entstehen, wo überhaupt nicht gebeizt wird. Ich habe mich gewöhnt, Narben an der Uebergangsfalte für so unschädlich zu halten, dass ich nicht Anstand nehme, bei stark gewuchertem Papillarkörper, bei sogenanntem Hahnenkamm ohne Weiteres aus der Uebergangsfalte ganze Schleimhautstücke mit der Scheere wegzukappen, nicht nur nicht zum Schaden, sondern vielmehr zu grosser Erleichterung für den Patienten. Wenn man bedenkt, wie geschwellt in solchen Fällen das subepitheliale Gewebe ist, wie bedeutend es die Dicke der normalen Schleimhaut übertrifft, so muss es uns auch ganz wenig wundern, dass nach erfolgter Heilung eine verhältnissmässig ganz unbedeutende lineäre Narbe zurückbleibt, die der Vitalität des Bulbus nicht im geringsten schadet.

Haben wir es, wie häufig der Fall, mit Mischformen zu thun d. h. mit papillären Wucherungen an der Conjunctiva tarsi und Froschlaich an der Uebergangsfalte, so ist einerseits letzteres durch Quetschen so viel und so reichlich wie möglich zu entleeren, wobei die entstehende Nachblutung sehr günstig auf die Entlastung des infiltrirten Gewebes und die Verminderung des Turgor wirkt; andererseits die papillären Wucherungen zu caute-

risiren nach dem obengenannten Prinzip. — Von demselben Standpunkte ausgehend, ist es sehr indizirt bei im Narbenstadium befindlichen Trachomen, oder sogar noch in dem papillären Stadium, wo das hervorstehende Symptom ein dichter Pannus ist, mit starker Gefässbildung und Zelleninfiltration unter dem Epithel der Cornea, die Gefässzufuhr durch Peritomie abzuschneiden und den Pannus auf diese Weise zum Schwinden zu bringen. — Bei vorgeschrittenem Processe, wo in Folge eingetretener Schrumpfung der Lider die Lidspalte eng, der Cilienrand an den Augapfel angedrückt ist und durch verhinderte Blutcirculation Stauungen und immerwährende Recidive mit Follikelnachschüben entstehen, ist eine Spaltung des äussern Lidwinkels manchmal von eclatanter Wirkung. Es erklärt sich eben diese Wirkung durch eine rasche Entlastung der V. angularis, die dem Krankheitsverlauf eine ganz andere Richtung gibt. Ich kenne Fälle von Trachom mit Pannusbildung, resp. Hornhautinfiltraten, die mit Atropin und Causticis, von sonst sachkundiger Hand, monatelang, ohne jeden Erfolg, behandelt worden sind, ja sogar mit Verschlimmerung des jeweiligen Zustandes — während eine einzige energische Trennung der Lidspalte das Auge einer raschen Heilung entgegenführte.

Das Alles bestätigt bloss die Anschauung, dass wir es beim trachomatösen Process mit einer Entzündung der Schleimhaut zu thun haben, die nichts Specifisches bietet und keine specifischen Gebilde führt, dass vielmehr Alles, was gegen die Entzündung rationell und zur rechten Zeit vorgenommen wird, auch auf den Ausgang des Leidens günstig wirkt.

Die Refraction von 414 Schülern nach Anwendung von Homatropin.

Von

Sanitätsrath Dr. Dürr

in Hannover.

Obgleich schon zahlreiche Untersuchungen über die Refraction von Schüleraugen angestellt sind, giebt es doch manche Fragen bei der Entwickelung der Kurzsichtigkeit, die noch ihrer Entscheidung harren. Ein grosser Mangel besteht darin, dass ausser der Arbeit von Cohn*) über die Augen der Kinder in Schreiberhau keine Untersuchungen an atropinisirten Augen vorliegen. Die Dorfschüler, welche dort untersucht wurden, bieten die einfachsten Verhältnisse dar, in den Stadtschulen, wo die Myopie zahlreicher ist, sind sie viel verwickelter.

Nach dem Bekanntwerden der Eigenschaften des Homatropin und nach den Arbeiten von Schäfer**) und Götz***) fasste ich den Entschluss, mich dieses Mittels bei Schuluntersuchungen zu bedienen. Die Gelegenheit bot sich mir dar, als im Beginn des vorigen Jahres die Augen der Schüler des hiesigen Lyceum II

*) Archiv f. Ophthalmologie Bd. XVII.

**) Archiv f. Augenheilkunde Bd. X Heft 2.

***) Inaugural-Dissertation. Kiel 1880.

untersucht werden sollten. Herr Director Dr. Wiedasch hatte Herrn Mechaniker Landsberg gebeten, die Arbeit zu übernehmen. Ich erbot mich, an der Untersuchung theilzunehmen und verabredete mit Landsberg, dass er die Voruntersuchung in der Schule ausführen möge und ich die weiteren Bestimmungen in meinem Hause machen würde.

In der Schule wurde jeder einzelne Schüler von Landsberg auf den Nahepunkt, den Fernpunkt und die Sehschärfe untersucht. Die Aula des Lyceum war für die Arbeit eingeräumt, ein grosser, heller Raum. Hier wurde die Prüfung mit den Jaeger'schen Schriftproben und der Snellen'schen Tafel, die in 20′ Entfernung befestigt war, ausgeführt. Bei der Feststellung der Myopie wurden auch die geringsten Grade berücksichtigt. Jedem Emmetropen und Hyperopen wurden Convexgläser vorgehalten und festgestellt, welches Glas er in der Entfernung zu überwinden vermochte. Augen mit mangelhafter Schärfe, Schielen, Macula corneae, oder Linsentrübungen wurden von der Zusammenstellung ausgeschlossen. Dann kamen die Schüler in Gruppen von 8—10 in den Mittagsstunden nach meinem Hause. Da mein Zimmer eine Länge von 17′ hat, wurde die Untersuchung des Fernpunktes in 5 m Entfernung vorgenommen. Um eine möglichst gleichmässige Beleuchtung zu erzielen habe ich neben den Probetafeln eine Petroleumlampe mit Reflector angebracht. Die Tafeln wurden daher ausser durch das Tageslicht stets künstlich beleuchtet. Ich wiederholte die Untersuchung des Nahepunktes und Fernpunktes, für letzteren wandte ich ausser der Snellen'schen Tafel auch die lateinische Tafel von Schweigger an.

Dann folgte die Anwendung des Homatropin, indem ein starker Tropfen einer 5procentigen Lösung in den Conjunctivalsack eingetropft wurde. Ich wählte zu dieser Probe bei Anisometropie das stärker ametropische

Auge, bei gleicher Refraction benutzte ich das linke. Leider verhinderte der Widerstand der Eltern und eines Theils der Lehrer und Hausärzte, dass sich alle Schüler mir zur Untersuchung stellten, von 538 kamen nur 318. Ein weiterer Nachtheil dieser Opposition war, dass bei einer Anzahl von Schülern die Homatropinuntersuchung nicht zu Ende geführt werden konnte, weil sich die Accommodation derselben nicht in der dazu festgesetzten Zeit völlig entspannte, die Schüler aber sich nicht zur Nachprüfung einfanden. Diese Fälle wurden in die Liste nach der Gläserbestimmung aufgenommen.

Im Allgemeinen fand ich die Angaben von Schäfer über die Wirkungsweise des Homatropin bestätigt. Nach Anwendung einer 5procentigen Lösung zeigten sich die ersten Spuren der Mydriasis meist schon nach 5 Minuten, sie vermehrte sich allmälig und hatte in 15—20 Minuten ihr Maximum erreicht, auf dem sie 3—4 Stunden blieb. Nach 24—26 Stunden war die Pupille wieder normal. Mit dem Eintreten der Mydriasis begann das Herausrücken des Nahepunktes, in 20 Minuten frühestens wurde No. 1 J. mit + 4 D in 10″ gelesen. Gewöhnlich erfolgte die Accommodationslähmung zwischen 30 und 40 Minuten, seltener in 70 Minuten. Als Durchschnitt fand ich 42,7 M. Die Dauer und allmälige Abnahme des Accommodationsphänomens ging parallel mit der Mydriasis und verlor sich dasselbe mit der Rückkehr des Pupillendurchmessers zur Norm.

Nachdem ich mich überzeugt hatte, dass die Accommodation des homatropinisirten Auges völlig aufgehoben war, wiederholte ich die Gläserbestimmung. Zeigte sich die Refraction nicht verändert, begnügte ich mich mit den auf der Snellen'schen und Schweigger'schen Tafel gefundenen Resultaten. War der Fernpunkt aber hinausgerückt, dann führte ich eine weitere Probe in 5′ Entfernung aus, und benutzte dazu eine Tafel, welche

Landsberg angegeben hat, mit zu Grundelegung der Anordnung von Snellen. Dann folgte die Exploration mit dem Augenspiegel und zum Schluss tröpfelte ich in das homatropinisirte Auge einen Tropfen einer 1 procentigen Eserinlösung ein. Schon nach zwei bis drei Stunden war das unbequeme Gefühl der Mydriasis und der Accommodationslähmung verschwunden. Die meisten Schüler versicherten mir auf mein Befragen, am Nachmittag nur eine sehr geringe und am andern Morgen durchaus keine Behinderung im Sehact empfunden zu haben.

Auch habe ich in keinem Falle eine Conjunctivalreizung nach Homatropin auftreten sehen. Ich kann daher dieses Präparat für Schuluntersuchungen dringend empfehlen.

Nachdem ich die Untersuchung der Schüler des Lyceum vollendet hatte, führte ich einige Monate später die Refractionsbestimmung an 96 Zöglingen des hiesigen Schullehrerseminars aus. Der Gang der Untersuchung war genau derselbe wie bei den Lyceisten, nur mit dem Unterschiede, dass Landsberg bei derselben nicht mitwirkte.

Ich habe mich möglichst bemüht, genaue Angaben von den Schülern zu erlangen; bei vorhandener Unsicherheit wiederholte ich die Prüfung und nur, nachdem auf verschiedenen Tafeln eine gleich grosse Schrift bestimmt erkannt war, schloss ich dieselbe ab. Auch habe ich Differenzen, die geringer waren als 0,33 D nicht berücksichtigt, da ich glaube, dass dies die äusserste Grenze ist, bis zu welcher genaue Beobachtungen zu liefern sind. Auf eine Correction der Resultate durch Bestimmung der Refraction mit dem Augenspiegel habe ich verzichtet. Die Correction lieferte die Homatropinuntersuchung. Wenn beide Prüfungen dasselbe Resultat ergeben, ist an der Richtigkeit nicht zu zweifeln. Ebenso, wenn die Accommodation durch Homatropin völlig entspannt ist, kann nur durch die unsicheren Angaben der Untersuchten

eine Unrichtigkeit entstehen. Dass durch den letzten Umstand eine Summe von Fehlern bei Schuluntersuchungen vorkommen, ist selbstredend. Diese würden durch die Bestimmungen mit dem Augenspiegel allerdings zu umgehen sein, jedoch auch diese Methode ist nicht frei von Fehlerquellen, die wir hier nicht erörtern wollen. Bei einer entstandenen Differenz wäre die Entscheidung schwierig, welche von beiden Methoden den Ausschlag zu geben hätte. Nur in den Fällen, in welchen die Homatropinisirung nicht zu Ende geführt wurde, verwerthete ich die Befunde der Augenspiegeluntersuchung zur Controle der Gläserprobe.

Zum Vergleich der von andern Forschern gewonnenen Zahlen mit den meinigen, gebe ich eine Zusammenstellung der Myopie nach Procenten von sieben Gymnasien nebst meinen Resultaten der Gläseruntersuchung.

Beobachter	Ort der Beobachtung	Procentsatz der Kurzsichtigen in Classe des Gymnasium							
		I	II	IIIa	IIIb	IV	V	VI	Total
Cohn	Breslau								
do.	Elisab. Gymn.	64,3	47,9	31,5		19,0	16,9	11,4	24,2
do.	Mar. M. Gymn.	46,3	34,8	30,5		28,4	19,5	13,6	27,9
Erismann	St. Petersburg	42,8	41,3	38,4	30,7	22,4	15,8	13,6	
Thilenius	Rostock . . .	41,3	40,5	40,0	33,3	33,2	16,0	10,9	30,5
Scheiding	Erlangen . .	80,0	84,0	58,0	72,0	38,0	31,0	20,0	50,5
Krüger .	Frankfurt . .	77,4	58,0	40,0	34,7	63,3	24,4	8,6	40,0
Just . . .	Zittau	58,6	80,0	45,0	43,6	22,2	11,4	25,7	38,6
Dürr . . .	Hannover . .	65,2	54,0	28,7	37,8	33,3	25,7	29,4	40,7

Es zeigt sich, dass im Lyceum II in Hannover fast genau soviel Myopen vorkommen als in denen von Zittau und Frankfurt. Auch in den einzelnen Classen finden

sich beinah die gleichen Procentsätze, mit Ausnahme von Quinta und Sexta. Wenn auch die beiden Prima zusammen 65 pCt. Myopie liefern, kommt der Gesammtprocentsatz nicht höher als 40,7 pCt. Noch kleiner erscheint aber die Summe nach der Homatropinuntersuchung, weil die Scheinbar-Kurzsichtigen dann ausfallen.

I.

Die durch Homatropin gefundene Refraction.

Bei der ersten Refractionsbestimmung fanden sich folgende Verhältnisse:

im Lyceum

Emmetropie 49 pCt., Myopie 41 pCt., Hyperopie 10 pCt.,

im Seminar

Emmetropie 61 „ do. 33 „ do. 6 „

Von den 169 scheinbaren Emmetropen zeigten sich im Lyceum 32 pCt. durch Vorhalten von Convexgläsern als facultative Hyperopen, und von 58 Seminaristen 52 pCt. Durch die Homatropinisirung verminderten sich die restirenden 90 Emmetropen auf 25, die 28 Seminaristen auf 9. Die Uebrigen waren Hyperopen verschiedener Grade. Unter den verbleibenden 25 Emmetropen des Lyceum befinden sich aber 4 Scheinbar-Kurzsichtige. Es bleibt also wirklich E. nur 6,6 pCt. über.

Von allen Scheinbar-Emmetropen waren im Lyceum 79 pCt. facultive Hyperopen, im Seminar dagegen 36 pCt. Cohn*) konnte in Schreiberhau alle Emmetropen bis auf einen als Hyperopen feststellen. Doch schliesst er von

*) Arch. f. Ophthalm. Bd. XVII. p. 316.

der Rechnung 13 Schüler aus, weil sie fortgeblieben waren, oder unsichere Angaben gemacht hatten.

Die Mehrzahl der Hyperopen erfuhr durch Homatropin eine Herausrückung des Fernpunktes. Nach Abzug von 16 Scheinbar-Myopen, — aber mit Hinzunahme von 9 Schülern, die als Unveränderte eingetragen sind, bei welchen aber die Entspannung der Accommodationen nicht völlig erreicht werden konnte, — trat eine Vermehrung der Hyperopie bei 85,2 pCt. ein im Lyceum, und bei 52 pCt. im Seminar. Cohn fand bei 83 pCt. eine Steigerung der Hyperopie. Bei den Kurzsichtigen wirkte das Homatropin weniger sicher; bei einer grossen Anzahl musste eine wiederholte Eintröpfelung vorgenommen werden. Bei 17 Schülern des Lyceum und 5 des Seminar liess sich wegen der Vorsicht, mit welcher ich vorzugehen gezwungen war, die Prüfung nicht zu Ende führen. Rechnet man diese aber zu den Fällen, bei denen das Homatropin entspannend wirkte, so fanden sich im Lyceum 72 pCt. und im Seminar 53,3 pCt. bei denen der Myopiegrad sich minderte. Dobrowolsky*) erzielte bei 65,71 pCt. seiner Untersuchten eine Herabsetzung der Myopie durch Atropin.

Von allen Schülern erhielt ich eine Entspannung der Accommodation durch Homatropin im Lyceum in 81,44 pCt., im Seminar in 61,45 pCt., zusammen in 76,81 pCt.

Die Refraction nach dem absuluten Fernpunkt bestimmt, der durch Homatropin gefunden wurde, zeigt die folgende Tabelle. Es ist darin nur dasjenige eines jeden Schülers berücksichtigt, das den höchsten Ametropiegrad darbot, oder bei gleicher Refraction das linke.

---

*) Zehender, Klin. Monatsbl. VI. Beilageheft.

Refraction des Lyceum II und des Seminar nach Anwendung von Homatropin.

	Classe	Schülerzahl	Hyperopie beiderseits, oder des am stärksten ametropischen Auges		Emmetropie		Myopie beiderseits, oder des am stärksten ametropischen Auges	
			Augen	pCt.	Augen	pCt.	Augen	pCt.
Lyceum.	Prima I	18	—	—	1	5,6	17	94,4
	Prima II	15	7	46,66	3	20,0	5	33,33
	Secunda I . .	29	15	51,72	1	3,44	13	44,82
	Secunda II . .	32	12	37,5	3	9,37	17	53,12
	Tertia I . . .	33	20	60,60	6	18,24	7	21,18
	Tertia II . . .	33	20	60,60	4	11,82	9	27,27
	Quarta	33	22	66,66	—	—	11	33,33
	Quinta	33	25	75,75	2	5,91	6	18,24
	Sexta	34	24	70,59	3	8,8	7	20,58
	Vorclassen . .	58	47	81,03	2	3,44	9	15,51
	Summa	318	192	60,38	25	7,86	101	31,76
Seminar.	Cursus I . .	33	20	60,6	2	5,91	11	33,33
	Cursus II . .	30	15	50,0	4	13,33	11	36,66
	Cursus III . .	33	20	60,6	3	9,09	10	30,3
	Summa	96	55	57,29	9	9,37	32	33,33

Die 20 Scheinbar-Myopen sind bei den Hyperopen und Emmetropen mit aufgeführt. Die Zahlen der Myopie erscheinen gegen die vorige Tabelle verkleinert. Nur Prima I hat 94,4 pCt. Myopie, es kam mir nur ein emmetropisches Auge in dieser Classe zur Beobachtung. Die Emmetropie ist auf ganz geringe Werthe zusammengeschmolzen. Die Hyperopie ist sehr zahlreich, so dass sie im Lyceum 60,8 pCt., im Seminar 57,2 pCt. ausmacht. Ein neuer Beleg dafür, dass die leichten Grade der Hyperopie auch in den Stadtschulen den eigentlich normalen Zustand des jugendlichen Auges darstellen. Von der Hyperopie ausgehend, geht

die Refraction zurück, es entsteht zuerst Emmetropie, als Uebergangsstadium, und dann bei weiterer Verschlechterung erfolgt der Uebergang zur Myopie.

Aus den durch die Gläseruntersuchung und durch Homatropin gewonnenen Zahlen habe ich Tabellen construirt, auf denen die Resultate graphisch dargestellt sind. Für jede einzelne Classe construirte ich sie um möglichst übersichtlich Alles anzuführen, was bei Schuluntersuchungen in Frage kommt. Die Anordnung ist folgende, die Coordinaten bedeuten die einzelnen Schüler, die Abscissen bezeichnen die Refractionsgrade. Sie sind nach Dioptrien eingetheilt von + 20 bis — 5 D. Jede Dioptrie umfasst drei Linien, so dass jede Linie ein Intervall von $^1/_3$ Dioptrie oder $^1/_{120}$ Zoll darstellt. Ich habe untereinander den Nahepunkt, den Gläserfernpunkt und den absoluten Fernpunkt eingetragen und somit die ganze Accommodationsbreite dargestellt. Darunter findet sich die Angabe der Sehschärfe in derselben Rubrik. Die Schüler sind geordnet, nach dem absoluten Fernpunkte, beginnend mit den stärksten Graden der Hyperopie, Emmetropie, Myopie und endet mit den höchsten Graden der letzten. Auf diese Weise hat man sofort den Ueberblick über die Refraction und Accommodation einer ganzen Classe und man kann sich nach der übergeschriebenen Nummer über die Verhältnisse eines jeden Schülers orientiren.

Leider ist es aber nicht möglich die beschriebenen Tafeln in diesem Archiv zum Abdruck gelangen zu lassen, weil sie auch im verkleinerten Massstabe zu viel Raum einnehmen.*)

Unter den 414 Untersuchten fand ich 247 Hyperopen 192 im Lyceum und 55 im Seminar, zusammen 59,6 pCt.

*) Auf der diesjährigen Hygiene-Ausstellung in Berlin wird eine Tafel, auf welcher die Refractions- und Accommodationsverhältnisse des Lyceum II in der oben geschilderten Weise graphisch dargestellt sind, ausgestellt werden.

Von der Gesammtzahl macht die falcultative Hyperopie den grössten Theil aus, etwa fünf Sechstel. Der hyperopische Astigmatismus ist der Hyperopie zugezählt.

Die Grade der durch Homatropin gefundenen totalen Hyperopie.

	Classe	Schülerzahl	Grade der Hyperopie beiderseits oder des am stärksten hyperopischen Auges															Summe der hyperop. Augen
			0,33	0,66	1,0	1,33	1,66	2,0	2,33	2,66	3,0	3,33	3,66	4,0	4,33	4,66	5,0	
Lyceum.	Prima I . .	18	—	—	—	—	—	—	—	—	—	—	—	—	—	—	—	—
	Prima II . .	15	1	—	3	—	—	—	—	1	—	1	—	—	—	1	1	7
	Secunda I .	29	—	2	5	4	2	—	—	—	—	—	—	1	—	1	—	15
	Secunda II .	32	—	—	5	2	2	—	1	—	—	—	—	1	1	—	—	12
	Tertia I . .	33	1	4	1	3	7	1	—	1	—	2	—	—	—	—	—	20
	Tertia II . .	33	—	4	8	4	1	1	1	—	—	—	1	—	—	—	—	20
	Quarta . . .	33	—	3	8	6	3	—	1	—	—	—	—	1	—	—	—	22
	Quinta . . .	33	—	5	9	4	5	—	1	—	—	—	—	1	—	—	—	25
	Sexta	34	—	1	5	7	8	2	1	—	—	—	—	—	—	—	—	24
	Vorclassen .	58	—	3	12	14	10	3	—	2	1	1	1	—	—	—	—	47
	Summa	318	2	22	56	44	38	7	5	4	1	4	2	4	1	2	1	192
Seminar.	Cursus I .	33	—	8	4	2	3	—	1	1	—	—	1	—	—	—	—	20
	Cursus II .	30	—	1	8	2	3	—	—	—	—	—	—	1	—	—	—	15
	Cursus III .	33	—	6	9	3	2	—	—	—	—	—	—	—	—	—	—	20
	Summa	96	—	15	21	7	8	—	1	1	—	—	1	1	—	—	—	55

In den Vorclassen ist die Hyperopie am stärksten vertreten und nimmt bis nach Prima II allmählig ab, 81 pCt. gegen 46,6 pCt. In Prima I findet sie sich garnicht. Der Procentsatz der Hyperopie zeigt in den unteren Classen eine ziemliche Geichmässigkeit, in Sexta 70,5 pCt., in

Quinta 75,7 pCt., in Quarta 66,6 pCt., geht dann in beiden Tertia auf 60,6 pCt. herab, und ist am niedrigsten in Secunda II 37,5 pCt. Im Seminar zeigt sich nicht das gleiche Verhältniss, die grösste Summe der Hyperopie liefern die unterste und die oberste Classe 60,6 pCt. Die niederen Grade der Hyperopie von 0,66 bis 1,66 D sind am stärksten vertreten, im Lyceum betragen sie fünf Sechstel der ganzen Anzahl, im Seminar sogar dreizehn Vierzehntel. Die höheren Grade der Hyperopie kommen nur selten vor, 5 D traf ich einmal im Lyceum und im Seminar einmal 4 D.

Der Durchschnittsgrad der totalen Hyperopie für jeden Hyperopen und für jeden Schüler.

	Classen	Summe der Hyperopie	Zahl der Hyperopen	Durchschnittl. H. für jeden Hyperopen	Zahl der Schüler	Durchschnittl. H. für jeden Schüler	Lebensalter der Schüler Durchschnitt	Schuljahre Durchschnitt
Lyceum.	Prima I . . .	—	—	—	—	—	18,66	12,33
	Prima II . . .	12,33	7	1,72	15	0,82	17,06	11,12
	Secunda I . .	23,46	15	1,56	29	0,80	16,58	10,57
	Secunda II . .	21,64	12	1,8	32	0,67	15,56	9,89
	Tertia I . . .	30,9	20	1,54	33	0,93	14,54	8,39
	Tertia II . . .	24,98	20	1,24	33	0,75	13,12	7,09
	Quarta	28,74	22	1,31	33	0,85	12,15	6,03
	Quinta	32,25	25	1,30	33	0,97	11,60	4,82
	Sexta	34,58	24	1,44	34	1,01	10,13	3,44
	Vorclassen . .	70,52	47	1,51	58	1,21	—	—
	Summa	279,3	192	1,45	318	0,87	—	—
Seminar.	Cursus I . .	25,28	20	1,18	33	0,76	19,33	12,34
	Cursus II . .	21,3	15	1,42	30	0,70	18,33	11,7
	Cursus III . .	20,27	20	1,01	33	0,61	17,36	10,63
	Summa	66,85	55	1,21	96	0,69	—	—

Die Durchschnittszahlen der einzelnen Hyperopen differiren nicht viel von einander, sie bewegen sich alle zwischen 1,25 und 1,8 D. Der Classendurchschnitt beginnt in den Vorclassen mit 1,21 D, vermindert sich regelmässig bis auf 0,75 in Tertia II. Dann folgen in Tertia I 0,93 und in Secunda II 0,67 und schliesslich findet sich in Secunda I und Prima II 0,8. Der allgemeine Classendurchschnitt beträgt im Lyceum 0,87 D, im Seminar 0,69, der Durchschnitt für jeden Hyperopen 1,45 in ersterem und 1,21 in letzterem. Cohn*) fand den Durchschnittsgrad der Hyp. totalis in Schreiberhau für die Knaben in Zoll $^1/_{34,5}$; meine Bestimmungen ergaben im Lyceum $^1/_{37}$, im Seminar $^1/_{33}$.

Es fanden sich im ganzen 133 Myopen unter 414 Schülern, 111 im Lyceum, 32 im Seminar, zusammen 32,12 %. Die Scheinbar-Kurzsichtigen wurden nach dem Befunde durch Homatropin der Hyperopie, oder der Emmetropie zugetheilt. Der myopische Astigmatismus ist aber der Myopie zugerechnet. Da es sich in den unteren Classen meistens um die niederen Grade der Myopie handelt, habe ich mich bemüht, gerade in diesen Fällen recht genaue Angaben zu erhalten, dadurch gelang es am besten den allmäligen Uebergang von Hyperopie in Myopie zur Anschauung zu bringen.

*) l. c. pag. 323.

Die Grade der durch Homatropin gefundenen Myopie.

	Classe	Schülerzahl	Grade der Myopie beiderseits oder des am stärksten myopischen Auges																					Summa der Myopie
			0,33	0,66	1,0	1,33	1,66	2,0	2,33	2,66	3,0	3,33	3,66	4,0	4,33	4,66	5,0	5,33	5,66	6,0	7,0	8,0	9,0	
Lyceum.	Prima I	18	—	1	3	2	4	1	—	1	—	—	—	—	1	—	—	—	1	—	3	—	—	17
	Prima II	15	—	—	—	1	—	—	—	—	1	—	1	1	—	—	—	—	—	1	—	—	—	5
	Secunda I	29	—	—	5	1	—	1	—	1	—	—	—	—	—	1	2	—	—	2	—	—	—	18
	Secunda II	32	—	1	6	—	4	—	—	2	—	3	—	—	1	—	—	—	—	—	—	—	—	17
	Tertia I	33	—	—	—	1	—	2	—	—	2	3	—	—	1	—	—	—	—	—	—	—	—	7
	Tertia II	33	—	—	1	—	1	1	2	—	2	1	—	—	—	—	—	—	—	1	—	—	—	9
	Quarta	33	1	1	1	2	—	1	1	—	1	1	—	—	—	1	—	1	—	—	—	—	—	11
	Quinta	33	—	—	1	2	1	—	—	—	1	—	—	—	—	—	1	—	—	—	—	—	—	6
	Sexta	34	3	—	2	1	—	1	—	—	—	—	—	—	—	—	—	—	—	—	—	—	—	7
	Vorclassen	58	—	1	1	4	—	1	—	—	—	—	—	1	—	—	—	—	—	—	—	1	—	9
	Summa	318	4	4	20	14	10	8	3	4	7	8	1	2	3	2	3	1	1	4	3	1	—	101
Seminar.	Cursus I	33	—	1	3	3	1	—	—	—	—	—	1	—	—	1	—	—	1	—	—	—	—	11
	Cursus II	30	2	1	3	—	2	1	—	1	—	—	—	—	—	—	—	—	—	—	1	—	—	11
	Cursus III	33	1	—	5	—	2	—	—	—	—	—	1	—	—	—	—	—	—	—	—	—	1	10
	Summa	96	3	2	11	3	5	1	—	1	—	—	2	—	—	1	—	—	1	1	1	—	1	32

8

Die Tabelle zeigt, dass die Myopie im Lyceum, wie es auch in anderen Gymnasien gefunden ist, in den untersten Classen am wenigsten vorkommt, in den Vorclassen in 15,5 pCt. und sich allmählig bis Prima vermehrt. Bis zu Quinta übersteigt die Zahl nicht 20 pCt., in Quarta kommt eine Steigerung auf 30 pCt., dann in den beiden Tertia ein Nachlass auf 27 pCt. und 21 pCt. In Secunda II erfolgt eine neue Steigerung auf 50 pCt., in Prima I werden gar 94,4 angetroffen. Diese ausserordentlich hohe Zahl erklärt sich daraus, dass sich aus dieser Classe eine Anzahl von Schülern nicht zur Untersuchung eingefunden hatten und unter den Geprüften alle bis auf einen kurzsichtig waren. Als niedrigsten Grad der Myopie fand ich im Lyceum, viermal 0,33 bei Schülern, deren Accomodation durch Homatropin entspannt war, die dabei aber eine Steigerung ihrer Sehschärfe durch 0,33 D erfuhren. Im Seminar findet sich die Myopie gleichmässig über die Classen vertheilt von 30,3 bis 36,6 pCt. Myopiegrade von 0,66 bis 1,66 inclusive sind am meisten vertreten, sie machen mehr als die Hälfte aller Myopen aus. Grade von 2,0 bis 6,0 kommen seltener vor, sind aber auf alle Classen ziemlich gleichmässig vertheilt. Myopie 7 D beobachtete ich viermal, 8 D einmal, und als höchster Grad kam einmal 9 D im Seminar vor.

Der Durchschnittsgrad der Myopie für jeden Myopen und für jeden Schüler.

	Classe	Summe der Myopie	Zahl der Myopen	Durchschnittl. M. für jeden Myopen	Zahl der Schüler	Durchschnittl. M. für jeden Schüler	Lebensalter der Schüler Durchschnitt	Schuljahre Durchschnitt
Lyceum.	Prima I . . .	49,17	17	2,88	18	2,72	18,66	12,33
	Prima II . . .	16,66	5	3,33	15	1,11	17,06	11,12
	Secunda I . .	37,5	13	2,83	29	1,29	16,58	10,57
	Secunda II . .	32,94	17	1,93	32	1,03	15,56	9,89
	Tertia 1 . . .	22,62	7	3,23	33	0,68	14,54	8,39
	Tertia II . . .	24,33	9	2,7	33	0,73	13,12	7,09
	Quarta	27,33	11	2,48	33	0,74	12,15	6,03
	Quinta	12,32	6	2,05	33	0,37	11,60	4,82
	Sexta	6,32	7	0,9	34	0,16	10,13	3,44
	Vorclassen . .	20,98	9	2,33	58	0,36	—	—
	Summa	249,26	101	2,48	318	0,75	—	—
Seminar.	Cursus I . .	22,64	11	2,05	33	0,68	19,33	12,34
	Cursus II . .	18,3	11	1,66	30	0,61	18,35	11,07
	Cursus III . .	21,31	10	2,13	33	0,64	17,36	10,63
	Summa	62,25	32	1,94	96	0,64	—	—

In dieser Tabelle fällt zuerst die grosse Gleichmässigkeit der Myopiegrade des einzelnen kurzsichtigen Schülers bis Tertia II auf. Mit Ausnahme von Sexta findet sich in allen Classen Myopie 2,2 bis 2,7. Die höchsten Werthe haben Tertia I und Prima II aufzuweisen 3,23 und 3,33. Bei dem Classendurchschnitt tritt die stetige Zunahme der Myopie sehr deutlich zu Tage, von 0,18 in Sexta steigt er mit geringen Unterbrechungen bis 2,72 in Prima I auf. Die Vorclassen zeigen einen höheren Werth, weil darin

Myopien 4 und 8 D je einmal vorkommt. Ganz anders gestalten sich die Verhältnisse im Seminar. Der Durchschnitt der Myopie des einzelnen Myopen variirt zwischen 1,61 und 2,13. Der Classendurchschnitt dagegen ist sehr niedrig von 0,61 bis 0,68 und wird sogar von dem für Quarta gefundenen übertroffen. Im Lyceum giebt es also nach sechsjähriger Schulzeit schon mehr Myopie als nach zwölfjähriger im Seminar. Nimmt man hierzu, dass die Seminaristen die ältesten Lyceisten um ein Lebensjahr im Durchschnitt üdertreffen, so muss man zugeben, dass die Refractionsverhältnisse der ersteren wirklich vortrefflich sind. Auch der Totaldurchschnitt beweist dies, 1,94 im Seminar gegen 2,46 im Lyceum, der der Classen 0,64 gegen 0,75. Der Gesammtdurchschnitt in Zoll ausgedrückt ergiebt für das Lyceum $^1/_{16}$ und für das Seminar $^1/_{20}$.

Die Scheinbar-Kurzsichtigen stellen den Uebergang von der Hyperopie oder Emmetropie zur Myopie dar. Ich habe von dieser Form 20 Fälle gefunden, bei 16 bestand Hyperopie, bei 4 Emmetropie. Alle diese zeigen, wie vorauszusehen, eine grosse Differenz zwischen dem absoluten und den Gläserfernpunkt. Der latente Theil der Accommodationsbreite ist sehr beträchtlich. Die meisten Scheinbar-Myopen finden sich in den unteren Classen, besonders Sexta hat viele davon, 6 Fälle; bis nach Secunda hin werden sie seltener und in ganz Prima kam ein Fall vor. Das Seminar hat keinen aufzuweisen.

Die Grade der Hyperopie, welche Myopie vortäuschten, waren 1—2,5 D und die scheinbare Myopie lag zwischen 0,66 bis 1,66, nur einmal kam 2,33 zur Beobachtung. Bei den Emmetropen hatte sich Myopie 0,66 bis 1,33 ausgebildet.

Die scheinbare Myopie.

Classen	Hyperopie	Myopie	Differenz	Latente Accbr.	Emmetrop.	Myopen	Differenz	Latente Accbr.
Prima II .	1,0	2,33	3,33	1/4	—	—	—	—
Secunda II	1,2	1,8	3,0	1/6	—	—	—	—
do.	1,00	0,66	1,66	1/8	—	—	—	—
do.	1,0	0,66	1,66	1/8	—	—	—	—
Tertia I .	1,66	0,66	2,32	1/6	1	0,9	0,9	1/11
do.	—	—	—	—	1	1,33	1,33	1/12
Tertia II .	2,2	1,0	3,2	1/8	1	0,66	0,66	1/20
do.	2,0	1.66	3,66	1/4	—	—	—	—
Quinta . .	2,33	1,2	3,52	1/4	—	—	—	—
do.	1,2	0,66	1,86	1/6	—	—	—	—
Sexta . . .	2,0	1,0	3,0	1/4	1	0,66	0,66	1/24
do.	1,2	0,66	1,86	1/6	—	—	—	—
do.	1,0	1,66	2,66	1/6	—	—	—	—
do.	1,0	1,5	2,5	1/5	—	—	—	—
Vorclassen	2,5	1,0	3,5	1/4	—	—	—	—
do.	1,2	0,66	1,66	1/7	—	—	—	—
do.	1,0	0,5	1,5	1/6	—	—	—	—
Summa	16	—	—	—	4	—	—	—

Als durchschnittliche Refraction für jede Classe ergaben sich folgende Werthe.

Im Lyceum:

	Sexta	Quinta	Quarta	Tertia II	Tertia I
Jahre	10,1	11,5	12,2	13,1	14,5
Dioptr.	+ 0,83	+ 0,64	+ 0,05	+ 0,02	+ 0,22

	Secunda II	Secunda I	Prima II	Prima I
Jahre	15,6	16,6	17,1	18,7
Dioptr.	— 0,35	— 0,53	— 0,49	— 2,05

Im Seminar:

	Cursus III	Cursus II	Cursus I
Jahre	17,4	18,5	19,5
Dioptr.	— 0,05	+ 0,1	+ 0,08

Es zeigt sich auch hier wiederum die Differenz zwischen Lyceum und Seminar, indem in letzterem die 19jährigen noch Hyperopie aufzuweisen haben. Conrad*) fand bei seinen Untersuchungen für Schüler höherer Schulen ähnliche Resultate, wie die meinigen. Für Sexta erhielt er fast den gleichen Werth; mit 14 Jahren (bei uns in Tertia I) erfolgt bei ihm der Uebergang der Refraction in Myopie, während diese Verwandlung hier erst in Secunda II vor sich geht. Ein Unterschied, der sich daraus erklärt, dass ich den absoluten Fernpunkt zur Feststellung der Refraction benutzt habe.

Der Nahepunkt befand sich nach meiner Untersuchung zwischen 3 D und 22 D. Am häufigsten, in 101 Fällen, befand er sich in 13 D, dann folgen 54 Fälle von 11,66 und fast eine gleiche Anzahl von 12,33, 10,60 sowie von 10,0. Die Lage des Nahepunktes näher als 13 und ferner als 10 kam nur selten zur Beobachtung. Es gehörten diese Fälle den höheren Graden der Myopie und der Hyperopie an. Im Durchschnitt fand sich für das Lyceum ein Nahepunkt von 12,6 und für das Seminar von 10,6.

---

*) Die Refraction von 3036 Augen von Schulkindern mit Rücksicht auf den Uebergang der Hypermetropie in Myopie 1875.

Der Nahepunkt der mit Homatropin behandelten Augen.

Dioptrien	Lyceum											Seminar			
	Ia	Ib	IIa	IIb	IIIa	IIIb	IV	V	VI	Vorcl. I—III	Summa	C. I	C. II	C. III	Summa
22,0	—	—	—	—	—	—	—	—	—	—	—	2	—	—	2
21,66	—	—	—	—	—	—	—	—	—	—	—	—	—	—	
21,33	—	—	—	—	—	—	—	—	—	—	—	—	—	—	
21,0	—	—	—	—	—	—	—	—	—	—	—	—	—	—	
20,66	—	—	—	—	—	—	—	—	—	—	—	—	—	—	
20,33	—	—	—	—	—	—	—	—	—	—	—	—	—	1	1
20,0	—	—	—	—	2	1	3	3	1	3	13	—	1	1	2
19,66	—	—	—	—	—	—	—	—	—	—	—	—	—	—	
19,33	—	—	—	—	—	—	—	—	—	—	—	—	—	—	
18,0	—	—	1	1	2	1	6	1	—	1	13	1	1	—	2
17,66	—	—	—	—	—	—	—	—	—	—	—	—	—	—	
17,33	—	—	—	—	—	—	—	—	—	—	—	—	—	—	
16,0	4	1	3	1	4	4	2	4	4	5	32	2	2	—	4
15,66	—	—	—	—	—	—	—	—	—	—	—	—	—	—	
15,33	—	—	—	—	—	—	—	—	—	—	—	—	—	—	
15,0	—	—	—	—	—	—	—	—	—	—	—	—	—	—	
14,66	—	2	—	—	—	6	—	—	—	3	11	1	—	1	2
14,33	—	—	4	3	2	—	4	3	5	—	21	—	—	—	
13,0	5	2	6	7	7	9	4	7	9	28	84	8	4	5	17
12,66	—	—	—	—	—	—	—	—	—	—	—	—	—	—	
12,33	3	2	3	3	6	1	4	3	5	2	32	5	2	2	9
12,0	—	—	—	—	—	—	—	—	—	—	—	—	—	—	
11,66	—	—	—	—	—	—	—	—	—	—	—	—	—	—	
11,33	1	—	2	7	1	6	4	6	4	10	41	4	2	7	13
10,0	—	—	—	—	—	—	—	—	—	—	—	—	—	—	
10,66	1	2	3	1	1	3	2	2	2	2	20	—	8	4	12
10,33	—	—	—	—	—	—	—	—	—	—	—	—	—	—	
10,0	2	4	5	6	6	1	2	4	2	3	35	5	3	6	14
9,66	—	—	—	2	1	—	—	—	2	—	5	—	3	1	4
9,33	—	—	—	—	—	—	—	—	—	—	—	—	—	—	
9,0	2	—	2	—	—	—	1	—	—	1	6	2	3	2	7
8,66	—	—	—	—	—	—	—	—	—	—	—	—	—	—	

Dioptrien	Lyceum											Seminar			
	Ia	Ib	IIa	IIb	IIIa	IIIb	IV	V	VI	Vorbl. I—III	Summa	C.I	C.II	C.III	Summa
8,33	—	—	—	—	—	—	—	—	—	—	—	2	1	—	3
8,0	—	—	—	—	1	—	—	—	—	—	1	—	1	1	2
7,66	—	—	—	—	—	—	—	—	—	—	—	—	—	—	
7,33	—	—	—	—	—	—	—	—	—	—	—	—	—	—	
7,0	—	—	—	—	—	—	—	—	—	—	—	1	—	—	1
6,66	—	—	—	—	—	—	—	—	—	—	—	—	1	—	1
6,33	—	—	—	—	—	—	—	—	—	—	—	—	—	—	
6,0	—	—	—	—	—	—	—	—	—	—	—	—	—	—	
5,66	—	1	—	—	—	—	—	—	—	—	1	—	—	—	
5,33	—	—	—	—	—	—	—	—	—	—	—	—	—	—	
5,0	—	—	—	—	—	—	—	—	—	—	—	—	—	—	
4,66	—	—	—	—	—	1	—	—	—	—	1	—	—	—	
4,33	—	1	—	—	—	—	—	—	—	—	1	—	—	—	
3,0	—	—	—	—	—	—	—	—	—	—	—	—	—	—	
2,66	—	—	—	1	—	—	—	—	—	—	1	—	—	—	

Die Sehschärfe der Untersuchten hat sich als eine recht gute erwiesen. Da die amblyopischen Augen von der Prüfung ausgeschlossen waren, kam $S = \frac{9}{20}$ als niedrigster Werth zur Beobachtung in 2 Fällen.

$$S = \frac{10}{20} \text{ 19 mal,}$$

$$S = \frac{11}{20} - \frac{14}{20} \text{ 17 mal,}$$

$$S = \frac{15}{20} - \frac{19}{20} \text{ 59 mal.}$$

$$S = \frac{20}{20} \text{ 138 mal,}$$

$$S = \frac{21}{20} - \frac{25}{20} \text{ 142 mal,}$$

$$S = \frac{26}{20} - \frac{30}{20} \text{ 38 mal.}$$

Als höchste S fand sich $\frac{30}{20}$ in 14 Fällen. Im Ganzen zeigte sich

23,2 pCt. unternormale Sehschärfe,
33,3 „ normale Sehschärfe,
43,5 „ übernormale Sehschärfe.

Die Sehschärfe der hyperopischen Augen entspricht ungefähr der der Gesammtzahl. Bei den höheren Graden von Hyperopie ist S meistens verringert, doch selten bedeutend. Die meisten Hyperopen haben $S = 1 - \frac{25}{20}$, von der grössten gefundenen $S = \frac{30}{20}$ haben sie 11 Fälle aufzuweisen. Die Sehschärfe der Myopen ist eine geringere, als die der ganzen Schulen. Die anatomischen Verhältnisse der Netzhaut im verlängerten Auge des Kurzsichtigen und die nicht völlige Correction durch Concavgläser erklären diesen Umstand. Unter 133 Fällen zeigte sich 58 mal $S = 1$ und 25 mal S grösser als 1, dagegen fand sich 49 mal S kleiner als 1. Darunter waren 11 Fälle mit $S = \frac{10}{20}$. Rechnet man aber die Grade von $\frac{15}{20}$ bis $\frac{19}{20}$ mit zu den Normalsichtigen, dann stimmt die Sehschärfe der Myopen fast mit der der Hyperopen überein.

Bei den scheinbar Kurzsichtigen traf ich keine erhebliche Verminderung von Sehschärfe an, wie es andere

Beobachter fanden. Drei waren normalsichtig, acht übernormalsichtig und neun erreichten S = 1 nicht völlig. $S = \frac{14}{20}$ war der geringste Werth, $S = \frac{15}{20}$, $\frac{17}{20}$ und $\frac{18}{20}$ wurde je zweimal beobachtet.

Die Schüler des Seminar zeichneten sich dadurch vor den Lyceisten aus, dass sie einen grösseren Procentsatz von Normalsichtigen lieferten 72,5 pCt., während die grössere und die verminderte Sehschärfe nur zu 13,7 pCt. vertreten war.

II.

Die latente Accommodation.

Sehr verschiedene Theile der Accommodationsbreite wurden durch die Wirkung des Ciliarmuskels verdeckt und traten durch Homatropin wieder hervor. Die Werthe liegen zwischen 0,2 und 5 D. Die höheren Grade traf ich seltener, die minderen Grade von 0,33 bis 1,0 und weiter bis zu 1,66 D machten die grösste Mehrzahl aus. Bei allen Refractionszuständen findet sich dieselbe Erscheinung.

Die durch Homatropin gefundene latente Accommodation.

Hyperopie.

	Classen	5,0	4,66	4,33	4,0	3,66	3,33	3,0	2,66	2,33	2,0	1,66	1,33	1,0	0,66	0,33	Summa
Lyceum.	Prima I . .																
	Prima II . .														1		1
	Secunda I.														2	1	3
	Secunda II.						1			1					1		3
	Tertia I . .									1		1	1	2	3		8
	Tertia II . .													1	1	4	6
	Quarta . . .													2	4	2	8
	Quinta . . .									1				4		6	11
	Sexta													6	5	2	13
	Vorclassen.									1	1	1	2	2	3	10	20
	Summa						1			4	1	2	3	17	20	25	73
Seminar.	Cursus I .									1		2		2	2	4	11
	Cursus II .							1						1	5	7	14
	Cursus III .													2	3	7	12
	Summa							1		1		2		5	10	18	37

Scheinbare Emmetropie.

	Classen	5,0	4,66	4,33	4,0	3,66	3,33	3,0	2,66	2,33	2,0	1,66	1,33	1,0	0,66	0,33	Summa
Lyceum.	Prima I . .																
	Prima II . .	1							1					2		1	5
	Secunda I.			1								1	2	3	2		9
	Secunda II.									1		1	2	5			9
	Tertia I . .											2	1	1	4	1	9
	Tertia II . .					1								4	4		9
	Quarta . . .													4	1		5
	Quinta . . .											1	1	4	2		8
	Sexta												2	2	1		5
	Vorclassen.											6	7	2	3		16
	Summa	1		1		1			1	1		11	15	27	17	2	73
Seminar.	Cursus I .													1	4		5
	Cursus II .																
	Cursus III .																
	Summa													1	4		5

	Classen	5,0	4,66	4,33	4,0	3,66	3,33	3,0	2,66	2,33	2,0	1,66	1,33	1,0	0,66	0,33	Summa
								Myopie.									
Lyceum.	Prima I . .										1		1	2	3	4	11
	Prima II . .						1						1	1		1	4
	Secunda I.										1	3	2	2	2		10
	Secunda II.								1		1	1		1	2	2	8
	Tertia I . .									1			1	1	4	1	8
	Tertia II . .					1	1							1	2	3	8
	Quarta . . .												1	1	5	2	9
	Quinta . . .					1						1		1	4	1	8
	Sexta							1	1	1	1	1		1	4	2	12
	Verclassen .					1			1		1	1			1		5
	Summa					3	2	1	3	2	5	7	6	11	27	16	83
Seminar.	Cursus I .														1	2	3
	Cursus II .													2	1	2	5
	Cursus III .										2				2		4
	Summa										2			2	4	4	12

In der Tabelle habe ich die falcultativ Hyperopen, welche nach der ersten Untersuchung Emmetropie aufwiesen, mit unter der Emmetropie aufgeführt. Die Veränderungen, welche der absolute Fernpunkt erfährt, treten dadurch deutlicher hervor. Die höheren Grade von 2 D an fanden sich bei Hyperopie in verschiedener Anzahl. 2,0 D kam einmal, 2,33 fünfmal, 3,0 und 3,33 je einmal zur Beobachtung. Bei Emmetropie fand sich je einmal vertreten 2,33, 2,66, 3,66, 4,33 und 5,0. Die Myopie hatte fünfmal 2,0, je zweimal 2,33 und 2,66, einmal 3,0, zweimal 3,33 und dreimal 3,66 aufzuweisen.

Der Gesammtdurchschnitt ergiebt für jeden Hyperopen 0,79, für jeden Emmetropen 1,2 und für jeden Myopen 1,12; für alle 233 Schüler 1,05 D, oder in Zoll ausgedrückt $^1/_{38}$.

Im Seminar fand ich weniger Schüler durch Homatropin verändert als im Lyceum, und wo dies der Fall war, nur die geringeren Grade. Es kam eine Entspannung von 3 D bei den Seminaristen nur einmal vor, einmal von 2,33 und zweimal von 2 D. Die Accommodation zeigt eine grössere Stabilität im Seminar gegenüber den gleichaltrigen Classen des Lyceum.

Um das Verhältniss des latenten Theils der Accommodationsbreite zu der totalen klar zu legen, habe ich Tabellen construirt, welche den Gläserfernpunkt und den absoluten Fernpunkt enthalten, dann die totale und die latente Acommodationsbreite und endlich den Bruch, welcher das Verhältniss der beiden letzteren ausdrückt. Diese Rechnung ist für die drei Refractionszustände getrennt durchgeführt. Man gewinnt hierdurch einen lehrreichen Einblick über den Grad, bis zu welchem der Krampf des Ciliarmuskels die Accommodationsbreite beeinflussen kann.

Verhältniss der latenten Accommodationsbreite zu der totalen.

Classen	Hyperopie					Scheinbare Emmetropie					Myopie				
	Refraction nach Gläserbestimmung. Diopt.	Refraction nach Homatropinbestimmung. Diopt.	Accommodationsbreite. Diopt.	Latente Accommodation. Diopt.	Latenter Theil der Accommodationsbreite	Refraction nach Gläserbestimmung. Diopt.	Refraction nach Homatropinbestimmung. Diopt.	Accommodationsbreite. Diopt.	Latente Accommodation. Diopt.	Latenter Theil der Accommodationsbreite	Refraction nach Gläserbestimmung. Dioptr.	Refraction nach Homatropinbestimmung. Diopt.	Accommodationsbreite. Diopt.	Latente Accommodation. Diopt.	Latenter Theil der Accommodationsbreite
Prima I	—	—	—	—	—	—	—	—	—	—	1,33	0,5	15,5	0,83	$\frac{1}{18.7}$
do.	—	—	—	—	—	—	—	—	—	—	3,1	0,9	12,22	2,0	$\frac{1}{6.11}$
do.	—	—	—	—	—	—	—	—	—	—	2,0	0,9	9,11	1,1	$\frac{1}{8.28}$
do.	—	—	—	—	—	—	—	—	—	—	1,33	1,0	15,0	0,33	$\frac{1}{45}$
do.	—	—	—	—	—	—	—	—	—	—	1,33	1,15	12,22	0,18	$\frac{1}{67.89}$
do.	—	—	—	—	—	—	—	—	—	—	1,66	1,2	9,8	0,46	$\frac{1}{21.2}$
do.	—	—	—	—	—	—	—	—	—	—	2,25	1,5	10,4	0,75	$\frac{1}{13.86}$
do.	—	—	—	—	—	—	—	—	—	—	2,25	1,66	11,6	0,59	$\frac{1}{19.64}$
do.	—	—	—	—	—	—	—	—	—	—	2,0	1,66	9,0	0,34	$\frac{1}{26.47}$
do.	—	—	—	—	—	—	—	—	—	—	2,5	2,0	11,2	0,5	$\frac{1}{22.4}$
do.	—	—	—	—	—	—	—	—	—	—	2,8	2,5	8,8	0,3	$\frac{1}{29.33}$
Prima II . . .	2,5	3,2	7,8	0,7	$\frac{1}{10.42}$	E	5,0	15,0	5,0	$\frac{1}{3.0}$	2,33	1,0	15,6	3,33	$\frac{1}{4.69}$
do.	—	—	—	—	—	E	2,5	14,8	2,5	$\frac{1}{5.92}$	3,66	2,8	13,1	0,86	$\frac{1}{15.22}$
do.	—	—	—	—	—	E	1,0	13,0	1,0	$\frac{1}{13}$	5,33	4,0	6,6	1,33	$\frac{1}{4.96}$

Prima II . . .	—	—	—	—	—	E	0,8	6,66	0,8	1/8·32	—	—	—	—	—
do.	—	—	—	—	—	E	0,33	10,33	0,3	34,4	7,0	6,66	8,0	0,33	1/24·21
Secunda I . .	3,33	4,0	24,3	0,66	1/35·82	E	4,5	11,5	4,5	1/2·5	0,9	1,2	12,6	2,1	1/6
do.	1,33	1,66	10,6	0,33	1/32·13	E	1,5	12,1	1,5	1/8·06	0,66	1,0	14,0	1,66	1/10·43
do.	0,66	1,2	11,5	0,54	1/21·29	E	1,15	14,1	1,15	1/12·26	0,66	1,0	14,0	1,66	1/10·43
do.	—	—	—	—	—	E	1,15	13,4	1,15	1/11·65	2,0	0,8	13,6	1,2	1/11·82
do.	—	—	—	—	—	E	1,1	11,0	1,0	1/11	1,5	0,8	11,2	0,7	1/16
do.	—	—	—	—	—	E	1,0	11,0	1,0	1/11	2,0	1,0	9,6	1,0	1/9·6
do.	—	—	—	—	—	E	1,0	14,0	1,0	1/14	2,33	1,2	13,3	1,13	1/11·77
do.	—	—	—	—	—	E	0,66	13,6	0,66	1/20·4	3,66	2,0	14,0	1,66	1/10·43
do.	—	—	—	—	—	E	0,5	13,5	0,5	1/27	3,0	2,5	9,0	0,5	1/18
do.	—	—	—	—	—	—	—	—	—	—	7,0	2,0	11,6	1,0	1/11·6
Secunda II . .	2,2	4,33	7,0	2,1	1/3·82	E	2,2	13,5	2,2	1/6·14	1,33	0,8	12,1	0,53	1/22·62
do.	0,66	4,0	14,0	3,39	1/4·5	E	1,5	13,8	1,5	1/9·2	1,66	0,8	9,1	0,86	1/10·58
do.	0,6	1,5	13,8	0,6	1/23	E	1,1	12,4	1,1	1/11·27	3,33	0,8	9,6	2,53	1/3·79
do.	—	—	—	—	—	E	1,1	11,7	1,1	1/10·63	2,9	1,0	10,3	1,9	1/5·42
do.	—	—	—	—	—	E	1,0	14,0	1,0	1/14	1,66	1,5	12,8	0,16	1/80·00
do.	—	—	—	—	—	E	0,7	15,1	0,7	1/21·57	2,0	1,66	16,0	0,33	1/48·48
do.	—	—	—	—	—	E	0,7	10,7	0,7	1/15·28	2,2	1,66	11,3	0,5	1/22·6
do.	—	—	—	—	—	E	0,7	10,7	0,7	1/15·28	6,33	4,33	11,3	2,0	1/5·65
do.	—	—	—	—	—	E	0,7	10,3	0,7	1/14·71	—	—	—	—	—
Tertia I	1,33	2,66	12,6	1,33	1/4·45	E	1,66	17,6	1,66	1/10·53	0,9	E	10,0	0,9	1/11·11
do.	1,33	2,0	12,6	0,66	1/3·9	E	1,5	15,5	1,5	1/10·3	1,33	E	16,0	1,3	1/12·31

Classen	Hyperopie					Scheinbare Emmetropie					Myopie				
	Refraction nach Gläserbestimmung. Diopt.	Refraction nach Homatropinbestimmung. Diopt.	Accommodationsbreite. Diopt.	Latente Accommodation. Diopt.	Latenter Theil der Accommodationsbreite	Refraction nach Gläserbestimmung. Diopt.	Refraction nach Homatropinbestimmung. Diopt.	Accommodationsbreite. Diopt.	Latente Accommodation. Diopt.	Latenter Theil der Accommodationsbreite	Refraction nach Gläserbestimmung. Diopt.	Refraction nach Homatropinbestimmung. Diopt.	Accommodationsbreite. Diopt.	Latente Accommodation. Diopt.	Latenter Theil der Accommodationsbreite
Tertia I	0,66	1,66	11,1	1,0	1/11,1	E	1,2	11,2	1,2	1/9,33	2,0	1,4	16,3	0,6	1/27,16
do.	0,8	1,4	14,5	0,6	1/24,16	E	0,7	10,7	0,7	1/15,28	2,5	2,0	11,0	0,5	1/22
do.	0,8	1,4	12,8	0,6	1/21,33	E	0,66	13,6	0,66	1/20,60	4,0	3,33	16,6	0,66	1/25,15
do.	0,5	1,5	11,5	1,0	1/11,5	E	0,66	13,6	0,66	1/20,60	3,66	3,33	4,6	0,33	1/13,93
do.	3,0	3,33	15,66	1,33	1/11,8	E	0,66	13,6	0,66	1/20,60	5,0	4,33	11,6	0,66	1/17,57
do.	1,0	3,33	15,66	2,33	1/6,7	E	0,5	13,5	0,5	1/27	0,66	+1,66	14,0	2,33	1/6,0
do.	—	—	—	—	—	E	0,33	15,3	0,33	1/46,33	—	—	—	—	—
Tertia II . . .	0,66	1,4	12,1	0,74	1/16,35	E	3,66	18,3	3,66	1/5	− 1,0	+ 2,2	18,86	3,2	1/5,81
do.	0,9	1,33	12,6	0,43	1/29,3	E	1,0	15,6	1,0	1/15,6	− 1,66	+ 2,0	13,33	3,66	1/3,64
do.	1,2	1,33	6,3	0,15	1/42,0	E	1,0	14,3	1,0	1/14,3	− 0,66	E	12,33	0,66	1/18,7
do.	0,9	1,1	15,76	0,2	1/78,8	E	1,0	14,3	1,0	1/14,3	− 1,2	0,7	10,6	0,5	1/21,2
do.	0,8	1,0	14,33	0,2	1/71,5		0,7	15,5	0,7	1/22,14	− 2,2	2,0	8,6	0,2	1/43
do.	0,8	1,0	11,0	0,2	1/55		0,66	15,33	0,66	1/23,22	3,33	3,0	13,0	0,33	1/39,39

Tertia II . . .	—	—	—	—	—	E	0,66	14,0	0,6	1/21·71	3,33	3,0	13,0	0,33	1/39·39
do.	—	—	—	—	—	E	0,66	12,0	0,66	1/18·18	6,33	5,66	14,33	0,66	1/31·71
do.	—	—	—	—	—	E	0,66	11,3	0,66	1/17·1	—	—	—	—	—
Quarta	3,66	4,0	14,0	0,33	1/42·42	E	1,0	17,0	1,0	1/17	0,8	0,33	14,0	0,47	1/29·8
do.	1,5	2,33	14,66	0,83	1/17·66	E	1,0	12,33	1,0	1/12·33	1,0	0,5	14,5	0,5	1/29
do.	0,8	1,66	14,66	0,86	1/17	E	0,7	18,7	0,7	1/19·57	1,33	1,0	15,0	0,33	1/45·45
do.	1,0	1,5	12,1	0,5	1/24·26	E	0,7	11,5	0,7	1/16·43	2,0	1,1	8,9	0,9	1/9·88
do.	0,8	1,5	17,5	0,7	1/25	E	0,5	18,5	0,5	1/37	2,33	1,1	18,8	1,33	1/15·28
do.	0,66	1,2	15,53	0,54	1/28·76	—	—	—	—	—	2,33	2,0	16,0	0,33	1/48·48
do.	0,66	0,76	13,1	0,1	1/131·0	—	—	—	—	—	2,8	2,33	15,6	0,47	1/33·19
do.	0,66	1,2	12,53	0,54	1/23·2	—	—	—	—	—	4,0	3,33	16,66	0,66	1/25·24
do.	—	—	—	—	—	—	—	—	—	—	5,0	4,5	13,5	0,5	1/27
Quinta	1,8	4,0	17,0	2,2	1/77·3	E	+1,5	17,5	1,5	1/11·66	−1,15	+2,33	14,6	3,5	1/4·17
do.	0,8	1,66	14,0	0,86	1/16·27	E	+1,15	11,15	1,15	1/9·69	−0,66	+1,15	12,75	1,75	1/7·28
do.	0,8	1,66	14,6	0,86	1/16·96	E	+1,0	17,0	1,0	1/17	−1,0	−0,75	10,25	0,25	1/41
do.	0,8	1,66	13,2	0,86	1/15·34	E	+1,0	14,0	1,0	1/14	−1,8	−1,15	16,5	0,66	1/24·75
do.	0,66	1,66	16,0	1,0	1/16	E	+0,8	20,8	0,8	1/26	−1,8	−1,15	9,5	0,66	1/14·38
do.	0,75	1,15	17,15	0,3	1/57·16	E	+0,8	15,5	0,8	1/19·37	−2,5	−1,5	18,5	1,0	1/18·5
do.	0,75	1,15	11,15	0,3	1/37·15	E	+0,5	11,5	0,5	1/23	−3,6	−2,8	17,2	0,8	1/21·5
do.	0,8	1,0	12,66	0,2	1/63·18	E	+0,5	13,5	0,5	1/27	−5,5	−5,0	11,0	0,5	1/22
do.	0,66	0,8	12,5	0,15	1/83·33	—	—	—	—	—	—	—	—	—	—
do.	0,66	0,8	13,8	0,15	1/92	—	—	—	—	—	—	—	—	—	—
do.	0,6	0,8	15,15	0,2	1/75·75	—	—	—	—	—	—	—	—	—	—

Classen	Hyperopie					Scheinbare Emmetropie					Myopie				
	Refraction nach Gläserbestimmung. Dioptr.	Refraction nach Homatropinbestimmung. Dioptr.	Accommodationsbreite. Dioptr.	Latente Accommodation. Dioptr.	Latenter Theil der Accommodationsbreite	Refraction nach Gläserbestimmung. Dioptr.	Refraction nach Homatropinbestimmung. Dioptr.	Accommodationsbreite. Dioptr.	Latente Accommodation. Dioptr.	Latenter Theil der Accommodationsbreite	Refraction nach Gläserbestimmung. Dioptr.	Refraction nach Homatropinbestimmung. Dioptr.	Accommodationsbreite. Dioptr.	Latente Accommodation. Dioptr.	Latenter Theil der Accommodationsbreite
Sexta	1,33	2,2	15,53	0,87	1/17,86	E	1,15	12,48	1,15	1/10,85	— 1,0	+ 2,0	11,5	3,0	1/3,833
do.	0,9	1,66	14,66	0,76	1/19,29	E	1.15	14,15	1,15	1/13,3	— 0,66	+ 1,15	10,66	1,81	1/5,89
do.	0,9	1,66	14,0	0,76	1/18,42	E	0,8	13,8	0,8	1/17,25	— 1,66	+ 1,0	15,33	2,66	1/5,78
do.	0,66	1,66	14,66	1,0	1/14,66	E	0 8	13,8	0,8	1/17,25	— 1,5	+ 1,0	13,33	2,5	1/5,32
do.	0,66	1,66	16,0	1,0	1/16	E	0,66	13,0	0,66	1/19,7	— 0,66	E	16,0	0,66	1/24,24
do.	1,2	1,5	12,1	0,8	1/15,13	—	—	—	—	—	— 0,66	— 0,33	12,66	0,33	1/38,18
do.	0,66	1,5	14,5	0,84	1/17,26	—	—	—	—	—	— 1,0	— 0,33	10,66	1,66	1/6,15
do.	1,0	1,5	14,5	0,5	1/29,1	—	—	—	—	—	— 1,2	— 0,33	11,0	0,87	1/12,64
do.	0,66	1,15	13,5	0,5	1/27	—	—	—	—	—	— 1,33	— 0,8	11,53	0,53	1/21,75
do.	0,66	1,15	13,5	0,5	1/27	—	—	—	—	—	— 1,5	— 1,0	13,33	0,5	1/26,66
do.	0,66	1,15	13,5	0,5	1/1	—	—	—	—	—	—	—	—	—	—
do.	0,66	1,15	12,5	0,5	1/25	—	—	—	—	—	— 1.5	— 1,33	13,33	0,15	1/66,66
do.	0,66	0,33	17,0	0,33	1/51,51	—	—	—	—	—	— 3,66	— 2,0	18,0	1,66	1/10,84

Vorclassen . .	2,5	3,66	16,66	1,15	$\frac{1}{14\cdot43}$	E	1,66	13,0	1,66	$\frac{1}{7\cdot83}$	− 1,0	+ 2,5	12,83	8,5	$\frac{1}{2\cdot86}$
do.	1,33	3,33	13,33	2,0	$\frac{1}{6\cdot66}$	E	1,6	14,0	1,6	$\frac{1}{6\cdot75}$	− 0,66	+ 1,2	12,53	1,86	$\frac{1}{6\cdot73}$
do.	0,66	3,0	14,33	2,33	$\frac{1}{6\cdot15}$	E	1,6	12,26	1,6	$\frac{1}{7\cdot66}$	− 0,5	+ 1,0	11,66	1,5	$\frac{1}{7\cdot77}$
do.	1,0	2,5	17,6	1,5	$\frac{1}{11\cdot73}$	E	1,5	14,5	1,5	$\frac{1}{9\cdot66}$	− 1,66	− 1,15	13,51	0.5	$\frac{1}{27\cdot02}$
do.	1,0	2,0	15,0	1,0	$\frac{1}{15}$	E	1,5	14,5	1,5	$\frac{1}{9\cdot66}$	− 5,66	− 2,0	11,0	8,66	$\frac{1}{3}$
do.	0,66	2,0	13,33	1,33	$\frac{1}{10\cdot02}$	E	1,5	14,5	1,5	$\frac{1}{9\cdot66}$	—	—	—	—	—
do.	0,8	2,0	12,0	1,2	$\frac{1}{10}$	E	1,2	14,2	1,2	$\frac{1}{11\cdot83}$	—	—	—	—	—
do.	0,8	1,5	14,5	0,7	$\frac{1}{20\cdot71}$	E	1,2	17,2	1,2	$\frac{1}{14\cdot33}$	—	—	—	—	—
do.	1,2	1,5	14,5	0,3	$\frac{1}{48\cdot33}$	E	1,2	14,2	1,2	$\frac{1}{11\cdot83}$	—	—	—	—	—
do.	0,8	1,5	10,5	0,7	$\frac{1}{15}$	E	1,2	14,2	1,2	$\frac{1}{11\cdot83}$	—	—	—	—	—
do.	1,0	1,2	17,2	0,2	$\frac{1}{86}$	E	1,2	14,2	1,2	$\frac{1}{11\cdot83}$	—	—	—	—	—
do.	0,8	1,2	14,2	0,4	$\frac{1}{35\cdot25}$	E	1,2	14,2	1,2	$\frac{1}{11\cdot83}$	—	—	—	—	—
do.	0,66	1,2	12,53	0,54	$\frac{1}{23\cdot2}$	E	1,15	14,15	1,15	$\frac{1}{13\cdot80}$	—	—	—	—	—
do.	1,0	1,2	17,2	0,2	$\frac{1}{86}$	E	1,0	12,33	1,0	$\frac{1}{13\cdot80}$	—	—	—	—	—
do.	0,7	1,2	14,2	0,5	$\frac{1}{28\cdot4}$	E	0,8	13,8	0,8	$\frac{1}{17\cdot25}$	—	—	—	—	—
do.	0,66	1,0	14,0	0,33	$\frac{1}{43\cdot13}$	E	0,5	13,5	0,5	$\frac{1}{27}$	—	—	—	—	—
do.	0,66	1,0	17,0	0,33	$\frac{1}{51\cdot51}$	—	—	—	—	—	—	—	—	—	—
do.	0,66	0,8	13,8	0,15	$\frac{1}{92}$	—	—	—	—	—	—	—	—	—	—
do.	0,66	0,8	20,8	0,15	$\frac{1}{138\cdot66}$	—	—	—	—	—	—	—	—	—	—
do.	0,66	0,8	13,8	0,15	$\frac{1}{92}$	—	—	—	—	—	—	—	—	—	—

Seminar	Hyperopie					Scheinbare Emmetropie					Myopie				
	Refraction nach Gläserbestimmung. Dioptr.	Refraction nach Homatropinbestimmung. Dioptr.	Accommodations-breite. Dioptr.	Latente Accommo-dation. Dioptr.	Latenter Theil der Accommo-dationsbreite	Refraction nach Gläserbestimmung. Dioptr.	Refraction nach Homatropinbestim-mung. Dioptr.	Accommodations-breite. Dioptr.	Latente Accommo-dation. Dioptr.	Latenter Theil der Accommo-dationsbreite	Refraction nach Gläserbestimmung. Dioptr.	Refraction nach Homatropinbestim-mung. Dioptr.	Accommodations-breite. Dioptr.	Latente Accommo-dation. Dioptr.	Latenter Theil der Accommo-dationsbreite
Cursus I . . .	2,0	3,66	13,66	1,66	1/6023	E	1,0	13,33	1,0	1/13,33	— 2,0	1,66	14,33	0,33	1/43,43
do.	0,4	2,6	14,93	2,2	1/678	E	0,66	13,0	0,66	1/9659	— 0,8	0,5	12,83	0,3	1/4276
do.	0,66	2,3	14,63	1,64	1/998	E	0,66	10,33	0,66	1/15,51	— 3,66	3,2	10,13	0,34	1/3,96
do.	1,0	1,5	12,83	0,5	1/2566	E	0,5	8,83	0,5	1/17,66					
do.	0,5	1,5	11,5	1,0	1/1198	E	0,5	10,5	0,5	1/21					
do.	0,66	1,5	8,5	0,84	1/6012										
do.	0,66	1,3	12,63	0,64	1/1973										
do.	0,4	0,8	14,2	0,4	1/2515										
do.	0,4	0,8	13,2	0,4	1/33										
do.	0,4	0,66	14,0	0,26	1/53,65										
do.	0,4	0,66	12,0	0,26	1/46,15										
Cursus II . . .	1,2	4.0	10,66	2,8	1/6,80						— 0,33	0,2	11,13	0,15	1/4,13
do.	1,0	1,5	12,46	0,5	1/1,92						0,8	0,5	11,83	0,8	1/3,48

Cursus II . . .	0,66	1,5	10,5	0,84	$\frac{1}{1215}$	—	—	—	—	—	2,0	1,0	8,66	1,0	$\frac{1}{8966}$
do.	0,66	1,2	14,53	0,54	$\frac{1}{2519}$	—	—	—	—	—	2,2	1,66	7,33	0,54	$\frac{1}{13157}$
do.	0,66	1,2	14,53	0,54	$\frac{1}{2519}$	—	—	—	—	—	3,33	2,5	17,52	0,83	$\frac{1}{21109}$
do.	0,8	1,0	12,33	0,2	$\frac{1}{61165}$	—	—	—	—	—	—	—	—	—	—
do.	0,4	1,0	11,66	0,6	$\frac{1}{19143}$	—	—	—	—	—	—	—	—	—	—
do.	0,66	1,0	11,0	0,33	$\frac{1}{32133}$	—	—	—	—	—	—	—	—	—	—
do.	0,66	0,8	13,0	0,15	$\frac{1}{86166}$	—	—	—	—	—	—	—	—	—	—
do.	0,4	0,8	11,46	0,4	$\frac{1}{28165}$	—	—	—	—	—	—	—	—	—	—
do.	0,66	0,8	10,46	0,15	$\frac{1}{69173}$	—	—	—	—	—	—	—	—	—	—
do.	0,4	0,8	9,13	0,4	$\frac{1}{22162}$	—	—	—	—	—	—	—	—	—	—
do.	0,4	0,66	9,66	0,25	$\frac{1}{38164}$	—	—	—	—	—	—	—	—	—	—
Cursus III . .	0,66	1,5	11,5	0,84	$\frac{1}{13189}$	—	—	—	—	—	0,8	0,2	11,13	0,6	$\frac{1}{18155}$
do.	0,5	1,5	10,5	1,0	$\frac{1}{1015}$	—	—	—	—	—	2,8	1,0	9,66	1,8	$\frac{1}{5136}$
do.	1,0	1,2	12,53	0,2	$\frac{1}{63165}$	—	—	—	—	—	1,66	1,0	15,0	0,66	$\frac{1}{23173}$
do.	0,8	1,2	12,53	0,4	$\frac{1}{31139}$	—	—	—	—	—	5,66	3,66	9,66	2,0	$\frac{1}{4163}$
do.	0,8	1,2	10,7	0,4	$\frac{1}{28175}$	—	—	—	—	—	—	—	—	—	—
do.	0,66	1,0	13,33	0,33	$\frac{1}{40189}$	—	—	—	—	—	—	—	—	—	—
do.	0,66	1,0	11,0	0,33	$\frac{1}{33133}$	—	—	—	—	—	—	—	—	—	—
do.	0,66	1,0	9,0	0,33	$\frac{1}{27127}$	—	—	—	—	—	—	—	—	—	—
do.	0,5	0,8	12,2	0,3	$\frac{1}{40166}$	—	—	—	—	—	—	—	—	—	—
do.	0,66	0,8	11,53	0,15	$\frac{1}{76186}$	—	—	—	—	—	—	—	—	—	—
do.	0,4	0,8	11,8	0,4	$\frac{1}{29195}$	—	—	—	—	—	—	—	—	—	—
do.	0,5	0,66	9,66	0,15	$\frac{1}{64174}$	—	—	—	—	—	—	—	—	—	—

Die Brüche, welche die letzte Spalte der Tabellen aufweisst, und welche die latente Accommodation im Vergleich zur totalen bezeichnen, ergaben die verschiedensten Werthe. Sie finden sich von $^1/_3$ bis zu $^1/_{139}$ in 66 Abstufungen. Ich habe zur besseren Uebersicht die Werthe in Gruppen geordnet.

Latente Accommodationsbreite	Lyceum				Seminar			
	H = 73	E = 77	M = 83	Summa	H = 37	E = 5	M = 12	Summa
$^1/_3$—$^1/_9$	7	12	24	43	4	—	3	7
$^1/_{10}$—$^1/_{14}$	7	31	12	50	5	1	1	7
$^1/_{15}$—$^1/_{19}$	16	14	9	39	1	2	1	4
$^1/_{20}$—$^1/_{29}$	15	15	24	54	10	1	2	13
$^1/_{30}$—$^1/_{39}$	6	2	5	13	3	—	1	4
$^1/_{40}$—$^1/_{49}$	5	1	6	12	3	1	2	6
$^1/_{50}$—$^1/_{59}$	4	—	—	4	1	—	—	2
$^1/_{60}$—$^1/_{79}$	4	—	—	4	5	—	1	6
$^1/_{80}$—$^1/_{139}$	8	—	3	11	1	—	—	1

Es findet sich, dass die Brüche von $^1/_3$ bis $^1/_{29}$ am meisten vorkommen und unter diesen die Gruppe von $^1/_{30}$ bis $^1/_{29}$ die höchste Ziffer erreicht. Von $^1/_{50}$ an zeigen sich nur wenige Fälle. Die höchsten Werthe aber, welche das meiste Interesse erregen, habe ich gesondert zusammengestellt.

Latente Accommodationsbreite	Lyceum				Seminar			
	H	E	M	Summa	H	E	M	Summa
1/3	1	2	1	4	—	—	—	—
1/4	1	—	6	7	1	—	—	1
1/5	—	5	3	8	—	—	2	2
1/6	1	2	8	11	—	—	—	—
1/7	2	—	1	2	1	—	—	1
1/8	1	4	5	10	1	—	—	1
1/9	1	3	—	4	1	—	1	2
1/10	2	6	2	—	2	—	—	2
Summa	9	21	26	55	6	—	3	9

Die meisten der grösseren Brüche finden sich bei der Myopie, die wenigsten bei der Hyperopie. Auch in diesen Verhältnissen steht das Seminar gegen das Lyceum zurück, indem es nur wenige der in Frage kommenden Brüche aufzuweisen hat. Wie schon angegeben, habe ich bei 76,8 pCt. aller Untersuchten, davon bei 81,4 pCt. im Lyceum und 61,4 im Seminar, durch Homatropin einen Krampf des Ciliarmuskels nachweisen können. Wenn ich die ganz geringen Differenzen des Gläserfernpunktes und des absoluten Fernpunktes, welche kleiner sind als 0,33, mit in Rechnung gestellt hätte, wäre die Zahl noch grösser gewesen. Ebenso bin ich nicht zweifelhaft, dass eine wiederholte Untersuchung noch in manchem Falle einen Krampf der Accommodation aufgedeckt hätte; denn viele Augen verhalten sich tageweise verschieden, je nachdem sie viel Arbeit zu leisten hatten, oder wenig. Man kann daher als erwiesen annehmen, dass bei vier Fünftel aller Untersuchten ein Theil der Accommodation

latent war. Für die Mehrzahl der jugendlichen Augen ist das die Regel.

Wenn wir die Tabelle auf pag. 125 u. 126 betrachten, so findet sich, dass bei der überwiegenden Mehrzahl der Schüler, 178, die latente Accommodation bis 1,0 und 1,33 D beträgt und nur 55 grössere Werthe zeigen. Bei Hyperopie sowohl wie Myopie treffen wir dasselbe Verhältniss. Das jugendliche Auge behält diese Eigenschaft auch wenn die Refraction sich ändert. In den oberen Classen werden die geringeren Grade der latenten Accommodation allerdings seltener. Das Auge gewinnt mehr Stabilität, auch wenn es seine ursprüngliche Refraction beibehält. Aus diesen Thatsachen aber geht hervor, dass der leichte Krampf des Ciliarmuskels ein physiologischer Vorgang ist, der sich in den meisten jugendlichen Augen entwickelt. Man bezeichnet denselben daher auch als tonische Contraction des Ciliarmuskels.

Aus dieser Anschauung folgt, dass man eine latente Accommodation von 1,66 D und mehr erst als einen wirklichen Krampf, eine krampfhafte Verstärkung des normalen Tonus betrachten kann. Bei den 233 Schülern mit latenter Accommodation meiner Untersuchung fand ich ihn 58 mal. Die Fälle vertheilen sich ziemlich gleichmässig auf Hyperopie, Myopie und scheinbare Myopie.

Von der Gesammtzahl der Hyperopen, 247, constatirte ich bei mehr als zwei Drittel, bei 176 oder 77 pCt., latente Accommodation; nur 53 Schüler blieben unverändert. Unter der ersteren Gruppe kam aber nur 24 mal Krampf zur Beobachtung, 8mal betraf er hochgradige Hyperopen, bei dem Rest war Hyperopie unter 2 D vorhanden. Bei den 16 scheinbar Myopen, welche wirkliche Hyperopen waren, betrug der Krampf des Ciliarmuskels 1,66 bis 3,66 D. Die Hyperopie täuschte Myopie von 0,66 bis 2,33 vor. Diese Augen haben nach und nach einen Theil ihrer Hyperopie eingebüsst, gleichzeitig aber brachten

die Schädlichkeiten, welche den Fernpunkt heranrücken machten, auch den Ciliarmuskel zur krampfhaften Contraction. Vermindert sich die Hyperopie bis der Fernpunkt nach ∞ rückt und verliert das Auge gleichzeitig seine latente Accommodation, dann entsteht Emmetropie, der seltenste Refractionszustand. Rückt der Fernpunkt dagegen bis ∞ und bleibt der Tonus des Ciliarmuskels bestehen, dann bildet sich scheinbare Myopie bei thatsächlicher Emmetropie. Ich fand von dieser Form nur 4 Fälle. Von 133 Myopen liess sich in 95 Fällen latente Accommodation nachweisen, 25 mal wurde Krampf beobachtet, welcher die höheren und mittleren Grade der Myopie betraf. Der Tonus des Ciliarmuskels bleibt bei den Myopen bestehen in fast drei Viertel der Gesammtsumme; nur 38 myopische Schüler wurden durch Homatropin nicht verändert. Noch mehr zu Gunsten der Myopie gestaltet sich das Verhältniss, wenn man die 22 Myopen mit hinzurechnet, die latente Accommodation zeigten, aber nicht zu Ende untersucht werden konnten. Es bleiben dann nur 16 Schüler über, die nicht auf Homatropin reagirten; es zeigten somit 88 pCt. Myopen latente Accommodation.

Ist der Accommodationskrampf wirklich im Stande Myopie zu erzeugen? Ich kann mich nicht davon überzeugen, die tonische Contraction des Ciliarmuskels kann wohl keine solche Druckwirkung ausüben, dass die Augenaxe sich verlängert. Die Fälle von stärkerem Krampf sind aber zu wenig zahlreich, um aus ihnen die Entwickelung der Myopie herleiten zu können. Auch finden sie sich durchaus nicht vorwiegend in den unteren Classen, in welchen die stärkste Zunahme der Myopie erfolgt, sondern auch in den oberen. Die anderen Myopie erzeugenden Ursachen genügen meiner Auffassung nach, um ihr Zustandekommen zu erklären, die Convergenzanstrengung, die Druckwirkung des Musculus rectus externus und die Zerrung am Sehnerveneintritt. Gegen den Effect dieser

drei Ursachen kann die Wirkung eines Krampfzustandes des Ciliarmuskels doch nur gering ausfallen. Ich vermag den Accommodationskrampf nur als ein Symptom aufzufassen, das aus dem physiologischen Zustande, dem Tonus, entsteht und an Intensität mehr weniger zunehmen kann. Durch welche Umstände der Krampf zur Entwickelung gelangt, ist unbekannt.

Es scheint mir, dass durch die bei der entstandenen Myopie erforderliche stärkere Annäherung der Objecte sich der Ciliarmuskel zu stark zusammenzieht, und bald die Fähigkeit verliert wieder zu erschlaffen, sobald die Sehanstrengung aufgegeben wird. Der Accommodationskrampf tritt ein nach Beginn der Kurzsichtigkeit, als ihre Folge. Ob in Augen, welche frühzeitig die latente Accommodation verloren haben, bei Entwicklung von Myopie sich wieder ein Krampf der Accommodation ausbilden kann, müssen spätere Untersuchungen lehren. Als Beleg meiner Anschauungsweise führe ich einen Fall von Krampf an, so hochgradig, wie er selten zur Beobachtung gelangt.

W. S., ein sechszehnjähriges, zartes Fräulein hatte das rechte Auge in ihrer frühsten Jugend an Iridochorioditis verloren. Das linke war um 25 Gr. nach aussen und etwas über die Horizontale nach oben abgewichen. Beim Fixiren wurde der Kopf nach rechts gedreht. Es fand sich Myopie 6 D, S = 1 beinahe. Nach Behandlung mit Homatropin zeigte sich Tags darauf Myopie 8 D, der Augenspiegel ergab aber Myopie 1,5. Nach zehntägiger Homatropinisirung war die Myopie bis auf 2 D herabgegangen, trotzdem bestand noch $^1/_{16}$ Accommodation. Erst nach zweimaliger Anwendung von Atropin trat völlige Lähmung der Accommodation ein. Nun zeigte sich Myopie 0,8, S = 1 fast. Cyl. $-\frac{1}{36}$ verbesserte die Sehschärfe noch etwas. Es bestand eine geringe Hyperaemia papillae, aber weder ein Conus, noch Sclerectasia posterior war vorhanden. Der Krampf der Accommodation betrug in diesem Falle 5,2 D. Die latente Accommodationsbreite $^1/_3$, gewiss sehr bedeutende Werthe. Trotz-

dem war die Myopie nicht über 0,8 angewachsen, offenbar weil die Dame keine Convergenzanstrengungen brauchte und der Druck des Rectus externus das Auge nicht schädigen konnte.

Bei der Entwickelung der Myopie nehmen wir eine angeerbte Anlage an, wenn ein Conus oder Sclerectasia posterior besteht, im entgegengesetzten Falle wird sie erworben. In beiden Fällen kann der Tonus des Ciliarmuskels bestehen, sich zum Krampf ausbilden, oder ganz verschwinden. Es giebt demnach sechs Modificationen, mit denen sich die Myopie ausbildet. Veränderungen der Chorioidea constatirte ich in 39 Augen, Conus 14 mal, Sclerectasia posterior 25 mal, diese stellen somit die angeerbte Myopie dar.

Myopie ohne Veränderung der Chorioidea:

ohne latente Accommodation	. .	16
mit latenter „	. .	72
mit Krampf der „	. .	6
	Summa	94.

Myopie mit Veränderung der Chorioidea:

ohne latente Accommodation	. .	12
mit latenter „	. .	22
mit Krampf der „	. .	5
	Summa	39.

Die grösste Mehrzahl bilden in beiden Abtheilungen die Myopen mit Tonus, so dass sie die Regel darstellen und die Uebrigen als Ausnahme erscheinen. Myopen mit wirklichem Accommodationskrampf fand ich nur 11, Augen ohne Chorioidealveränderungen und ohne latente Accommodation, 16 in unserer Zusammenstellung, stellen die reinste Entwickelungsform der Myopie dar. Dass man sie der angeerbten Myopie zuzählen soll, wie Weber es

thut*), scheint mir nicht nothwendig. Ich denke sie mir aus falcultativer Hyperopie so entstanden, dass der Tonus sich schon verloren hatte, ehe der Fernpunkt vorrückte. Als dann die Myopie perfect wurde, erschlaffte der Ciliarmuskel auch fernerhin nach jeder Accommodationsanstrengung. Es würde sich also ergeben, dass bei meinen Untersuchten fast 30 pCt. der myopischen Schüler myopisch wurden durch Anerbung, dass bei der Ausbildung der Myopie in der überwiegenden Mehrzahl die latente Accommodation bestehen bleibt, dieselbe in einer Minderzahl sich verliert und es am seltensten zu einem Accommodationskrampf kommt.

Es liegt nicht in meiner Absicht mich über alle Ursachen zu verbreiten, welche die Entwickelung der Myopie in den Schuljahren begünstigen. Nur über die Frage der Arbeitsdauer während der Schuljahre möchte ich noch Einiges beibringen. Während die Einrichtung der Schule, Lehrgegenstände, Bücher u. s. w. von den meisten Forschern gründlich erörtert wurden, ist die Dauer der Augenarbeit nur flüchtig berührt. Es sind die Forderungen der Schule in dieser Hinsicht als ein Noli me tangere betrachtet, das man als etwas Unabänderliches hinnehmen muss. Ich glaube, dass diese Zurückhaltung nicht richtig war. Als ich diese Untersuchung unternahm, ging ich von dem Gedanken aus, dass die grosse Summe der Arbeitszeit die erste, bedeutenste Schädlichkeit sei, welche in den Schuljahren in Frage kommt. Ich fügte zu der Prüfung der Lyceisten die der Seminaristen hinzu, um die Einwirkung der verschiedenen Unterrichts- und Arbeitsdauer auf die Ausbildung der Myopie studiren zu können. Das bekannte Gutachten der Strassburger Commission hat die Ueberbürdungsfrage genügend hervorgehoben und sich nicht ge-

*) Augenuntersuchungen in den höheren Schulen in Darmstadt p. 5.

scheut auszusprechen, dass die höhere Schule zu viel Anstrengung von den unteren Classen fordert. Es stellt zuerst bestimmte Forderungen auf, wie weit eine Entlastung wünschenswerth sei. Damit ist ein grosser Fortschritt gethan, es ist die Frage in die richtige praktische Form gebracht.

Meine Untersuchungen zeigen wiederum, dass die Myopie sich besonders da stark entwickeln muss, wo dem jugendlichen, noch nicht völlig entwickelten Auge zu viel Anstrengungen zugemuthet werden. In Preussen beginnt der Schulunterricht der höheren Schulen schon mit dem vollendetem sechsten Jahre und in drei Vorclassen und neun Schulclassen hat der Schüler, wenn er regelmässig versetzt wird, bis zu 25,000 Schul- und Hausarbeitsstunden zu leisten. Dagegen giebt es während der ganzen Schulzeit nur 650 officielle Turnstunden.

Weder in Frankreich noch in England verlangen die Schulen gleiche Anstrengungen. Es beginnt der Unterricht in Frankreich erst, wenn die Knaben das achte Jahr erreicht haben, während in England die Schüler meistens 10 Jahre und darüber zählen, wenn sie in die Schule eintreten. Vergleicht man die Stundenzahl, die ein Schüler in den drei Ländern von 10—19 Jahren zu arbeiten hat, so findet sich, dass in England, nach mir zugegangenen Berichten der Schüler gegen 16,500 Stunden Augenarbeit zu leisten hat. In Frankreich wird nach den neuesten Bestimmungen, wie ich durch die Güte des Herrn Prof. E. Meyer in Paris und Prof. Dor in Lyon erfahren habe, etwa 19,000 Stunden gearbeitet. In Deutschland verlangt die Schule 20,000 Stunden und darüber. Dagegen erhalten die Schüler zum Turnen in Deutschland 650 Stunden, in Frankreich 1300 Stunden, in England aber 4500 Stunden während der Schulzeit zu gymnastischen Uebungen und Spielen.

In unsern Volks- oder Bürgerschulen beginnt der Unterricht auch mit dem sechsten Jahre und endet mit dem 14. Jahre. Es werden aber viel geringere Anforderungen

an die Schüler gestellt, dieselben haben gegen 10,200 Arbeitsstunden durchzumachen. Dagegen haben die Lyceisten in den acht ersten Classen schon 13,500 Arbeitsstunden zu leisten, mithin ein Plus von 3,300 Stunden. Die Zeit zur Bewegung im Freien ist viel beschränkter und besonders in grösseren Städten die Gelegenheit dazu sehr erschwert. Die Hausarbeit beträgt in der Bürgerschule 600 Stunden, im Lyceum 4000 Stunden. Dadurch dass in den Volksschulen das Hauptgewicht auf die Schulstunden selbst gelegt wird, gewinnen die Schüler Zeit sich ausreichende Bewegung im Freien zu verschaffen, als Gegengewicht gegen die in geschlossenen Räumen zugebrachten Stunden. Diese Schulen besuchen die späteren Seminaristen zuerst, darauf eine Präparandenanstalt mit dreijährigem Cursus und treten zuletzt in das Seminar ein, in welchem sie 3 Jahre zubringen müssen. In den letzteren beiden Anstalten haben die Seminaristen ebensoviel, ja noch mehr, als die Schüler in den oberen Classen der gelehrten Schulen zu arbeiten. Der ganze Cursus ist also 2 Jahre länger als der Unterricht im Gymnasium.

Als Zeichen der angeerbten Myopie fanden sich aber im Seminar Conus 3 und Sclerectasia post. 7, zusammen 10,4 pCt. Im Lyceum waren beide in 12,2 pCt. vorhanden. Auch die Stände, aus denen sich die Seminaristen rekrutiren, haben genug Myopie aufzuweisen. Sie sind meistens Söhne von Lehrern, kleinen Handwerkern, Unterbeamten, Gastwirthen u. s. w., nur zu $^1/_3$ stammen sie von Landleuten ab. Ich fand aber Conus viermal bei niederen Graden von Hyperopie und Sclerectasia post. in einem Falle von Emmetropie. Im ganzen Seminar fand ich 33,3 pCt. Myopie, wie sie meistens in Quarta der Gymnasien beobachtet wird, bei uns genau 33,3. Vergleiche ich aber die Schüler der Prima mit den beiden unteren Classen des Seminaro, welche gleichalterig sind, dann haben wir hier wieder nur 33,3 pCt. Myopie, dort

aber 66,6 pCt., wie sie in den meisten Prima gefunden wird. Von den höheren Graden der Myopie über 3 D fanden sich im Seminar 6, im Lyceum 36 oder 6 pCt. gegen 10,7 pCt., von der Summe der Myopen $^1/_5$ gegen $^1/_2$ im Lyceum. Die latente Accommodation zeigte auch erhebliche Differenzen, im Lyceum kam sie zu 81,4 pCt. vor, im Seminar 61,4 pCt. Eigentlicher Accommodationskrampf kam in ersterem 47mal zur Beobachtung, in letzterm nur 6mal und nur in geringeren Graden. Auch die höheren Grade der latenten Accommodationsbreite sind im Seminar viel seltener, wie 9 gegen 55. Ebenso ist die Sehschärfe constanter, sie bleibt öfter S = 1 und hat weniger geringere Werthe als im Lyceum. Die scheinbare Myopie kam nicht vor. Die Augen der Seminaristen zeigen sich stabiler und den Schädlichkeiten weniger unterworfen, als die der Gymnasiasten. Sie sind mit einem Worte normaler entwickelt trotzdem die Einrichtungen der Schullocale und Lebensverhältnisse in den Familien, aus denen sie stammen, weit hinter denen zurückstehen, welche die der Gymnasiasten aufzuweisen haben. Ob die besondere Art der Arbeit, welche die höheren Schulen fordern, besonders zu beschuldigen ist, wie Weber*) behauptet, scheint mir nicht erwiesen. Aus meinen Untersuchungen stellten sich die Verhältnisse ganz anders dar, als sie in Darmstadt gefunden sind.

	Zahl der Schüler unter dem Durchschnittsalter, davon			Zahl der Schüler über dem Durchschnittsalter, davon		
	Begabte	Myopen	%	Minder-begabte	Myopen	%
Lyceum . .	160	51	31,9	100	41	41
Seminar . .	59	19	32,2	37	13	35,1
Summa	219	70	32	137	54	38

*) l. c. p. 8.

In beiden Schulen finde ich eine Zunahme der Myopie bei den älteren Schülern, die länger den Anstrengungen der Schulzeit ausgesetzt sind, als die jüngeren. Nach den bisher geltenden Anschauungen stand dies auch zu erwarten. Wahrscheinlich ist das Resultat, das Weber fand, daraus zu erklären, dass er die scheinbar Kurzsichtigen nicht abgerechnet hat, die ja in den jüngeren Schuljahren besonders häufig vorkommen.

Da auch die erbliche Anlage zur Myopie sich bei 10 pCt. der von mir untersuchten Seminaristen fand, kann diese nicht den Grund der geringen Ausbildung der Myopie abgeben, es bleibt nur die nachgewiesene geringere Arbeitszeit in den Volksschulen, welche die Augen in normalerem Zustande erhält. Dies angenommen, erwächst uns die Pflicht dahin zu wirken, dass die Schüler in den höheren Schulen entlastet werden. Gerade weil die Zunahme der Myopie ein objectiv genau bestimmbarer Nachweis der Schulschädlichkeiten ist, halte ich es für die Pflicht der Augenärzte die Schuluntersuchungen häufig zu wiederholen, um immer wieder auf die eingetretene Schädigung hinzuweisen und auf Abhülfe zu dringen, die zuerst und hauptsächlich durch Verminderung von Schul- und Hausarbeiten zu erreichen ist, ohne welche alle anderen Massregeln unzulänglich ausfallen.

Wenn auch der Untersuchung der Schüleraugen mit Anwendung von Homatropin der Mangel anklebt, dass mit ihr in einem Theil der Fälle, in 7,6 pCt., die völlige Lähmung der Accommodation nicht zu bewerkstelligen ist, so lässt sich in der überwiegenden Anzahl doch der absolute Fernpunkt in möglichst kurzer Zeit feststellen. Sie eignet sich dadurch ganz besonders für Schuluntersuchungen, bei welchem die Schnelligkeit vor Allem Erforderniss ist.

Ueber die Form der astigmatischen Bilder sehr kleiner gerader Linien bei schiefer Incidenz der Strahlen in ein unendlich kleines Segment einer brechenden sphärischen Fläche.

Von

Prof. Ludwig Matthiessen

in Rostock.

Ein unendlich dünnes homocentrisches Strahlenbündel entwirft bei schiefer Incidenz auf eine brechende sphärische Fläche von einem leuchtenden Punkte O ein verzerrtes Bild (Brennraum), begrenzt von zwei getrennten Brennlinien, von denen die eine O_1 O_1 (I. Brennlinie) auf einem Elemente der Tangente eines mit der Centrale des leuchtenden Punktes concentrischen Kreises der kaustischen Curve liegt, die andere O_2 O_2 (II. Brennlinie) mit der Centrale coincidirt. Diejenigen Punkte, worin diese beiden Brennlinien von dem Hauptstrahle des Strahlenbündels getroffen werden, sind die beiden Brennpunkte.

Es wird demnach von einem Axenpunkte O

1. ein lineares, senkrecht gegen die Einfallsebene (Meridionalschnitt) gelegenes Bild O_1 O_1 im ersten Brennpunkte,
2. ein lineares, mit der Centrale des leuchtenden Punktes coincidirendes Bild O_2 O_2 im zweiten Brennpunkte erzeugt.

Von einer sehr kleinen senkrecht zur Einfallsebene stehenden Seitenlinie O A wird

1. ein lineares, ihr paralleles Bild O_1 A_1 O_1 A_1 im ersten Brennpunkt,
2. ein rechteckiges, senkrecht zur Einfallsebene stehendes Bild O_2 O_2 A_2 A_2 im zweiten Brennpunkte erzeugt.

Von einer sehr kleinen in der Einfallsebene gelegenen, zur Centrale senkrecht stehenden Seitenlinie O B wird

1. ein rechteckiges senkrecht zur Centrale I M stehendes Bild O_1 B_1 B_1 O_1 im ersten Brennpunkte,
2. ein rechteckiges in der Einfallsebene gelegenes Bild O_2 B_2 B_2 O_2 im zweiten Brennpunkte erzeugt.

Von einer sehr kleinen, in der Centrale gelegenen Linie O C wird

1. ein rechteckiges senkrecht zur Einfallsebene parallel zur Centrale gelegenes Bild O_1 C_1 C_1 O_1 im ersten Brennpunkte,
2. ein lineares in der Centrale gelegenes, mit derselben coincidirendes Bild O_2 C_2 O_2 C_2 im zweiten Brennpunkte erzeugt.

Nach den vorstehenden Sätzen lassen sich leicht die Bilder von sehr kleinen Linien construiren, welche beliebige Winkel mit der Centrale und der Einfallsebene bilden. Dieselben werden entweder Rechtecke oder Rhomboide sein.

Von einer sehr kleinen Linie O D, welche mit O B und O C die Winkel β und γ bildet, wird

1. ein rhomboidisches senkrecht zur Einfallsebene stehendes Bild im ersten Brennpunkte,
2. ein rhomboidisches, der Centrale paralleles schief zur Einfallsebene stehendes Bild im zweiten Brennpunkte erzeugt.

Die vorstehende Charakteristik der von sehr kleinen Geraden entworfenen Bilder, welche sich auf eine Notiz in Nr. 24 der Central-Zeitung für Optik nnd Mechanik (1882) stützt, gestaltet sich im Gegensatze zu der bisherigen, auf der Sturm'schen Theorie des Astigmatismus basirenden wesentlich anders. Die Sturm'sche Theorie setzt voraus, dass auch die zweite Brennlinie auf dem Hauptstrahle senkrecht stehe, worin offenbar ein Irrthum enthalten ist, wie schon eine elementare Betrachtung der sogenannten sphärischen Längenabweichung erweist. Dessenungeachtet hat sich die Sturm'sche Theorie, getragen von der Auctorität verschiedener namhafter Geometer und Physiologen in der modernen ophthalmologischen Litteratur überall festgewurzelt.

Rostock, den 5. December 1882.

Noch einmal der gefässlose Bezirk der menschlichen Retina.

Von

Dr. G. Mayerhausen

in München.

Hierzu Tafel VI und VII.

Für die meisten Forscher und Beobachter besteht wohl darüber kaum noch ein Zweifel, dass die menschliche Macula lutea, wenn unter dieser Bezeichnung verbo tenus verstanden wird das Bereich der durch die gelbe Färbung ausgezeichneten Stelle der Netzhaut, Blutgefässe besitzt und es lediglich die Centralgrube ist, welche der Vascularisation entbehrt. Ich will es mir ersparen, die Namen aller der Autoren hier zu citiren, welche seit Purkinje's Zeiten diesen Gegenstand behandelten und für die Richtigkeit der Annahme, dass allein die eigentliche Fovea von Gefässen frei ist, einstanden. — Wenn nichtsdestoweniger im Bd. XXVI, Abth. 2 dieses Archivs Johannides in seiner Abhandlung: „Die gefässlose Stelle der menschlichen Retina und deren Verwerthung zur Bestimmung der Ausdehnung der Macula lutea" auf Grund eines, einem vierjährigen Kinde entstammenden Injectionspräparates der Netzhaut darzuthun sucht, dass die oben angeführte, bisher wohl allgemeine Ansicht ein

Irrthum sei, dass vielmehr der ganze gelbe Fleck durch vollständigen Mangel der Gefässe sich charakterisire, so hat Leber *) doch gezeigt, welche Umstände höchstwahrscheinlich Johannides zu diesem abweichenden Resultate kommen liessen, und somit der alten Auffassung wieder ihr Recht verschafft.

Obgleich nun ja immerhin zugegeben werden kann, wie Leber meint, dass bei dem vierjährigen Kinde die Gelbfärbung noch weniger ausgedehnt war, als dies gewöhnlich bei Erwachsenen der Fall ist, so darf doch — abgesehen von den übrigen von dem obengenannten Autor dargelegten Fehlerquellen — dem Befunde von Johannides wenigstens eine allgemeine Gültigkeit auf keinen Fall beigemessen werden.

Auch Becker **) hat durch die Publication eines aus der hinterlassenen Sammlung von Heinrich Müller stammenden vorzüglichen Injectionspräparates der Netzhaut eines 62jährigen Mannes und die anknüpfenden Auseinandersetzungen den Irrthum, dass die Macula in ihrer Totalität gefässlos sei, von neuem zurückgewiesen.

Derselben Ansicht, dass das Resultat von Johannides vielleicht dem Umstande zuzuschreiben sei, dass das Material von einem Kinde entnommen war, ist auch Gerlach. ***) Und ebenso treten auch v. Reuss †) und

---

*) Th. Leber, Bemerkungen über das Gefässsystem der Netzhaut in der Gegend der Macula lutea. v. Graefe's Archiv, Bd. XXVI. Abth. 2.

**) O. Becker, Die Gefässe der menschlichen Macula lutea, abgebildet nach einem Injectionspräparate von Heinr. Müller. v. Graefe's Archiv, Bd. XXVII, Abth. 1.

***) Gerlach jun., Ueber die Gefässe der Macula lutea. Sitzungsbericht der physikalisch-medicinischen Gesellschaft zu Erlangen 1881, 1. Aug.

†) A. v. Reuss, Notiz über die Netzhautgefässe im Bereiche der Macula lutea bei Embolia art. centr. ret. v. Graefe's Archiv, Bd. XXVII. Abth. 1.

Parent*), letztere beiden Autoren sich vorzüglich auf die ophthalmoskopische Beobachtung stützend, der oben citirten abweichenden Angabe entgegen.

Wenn ich nun, mit vollster Anerkennung dieser Resultate mich trotzdem auch mit demselben Thema beschäftige, so geschieht dies deshalb, weil ich in gewisser Weise für die natürlichste und jedenfalls bequemer als die rein anatomische Untersuchungsmethode auszuführende die folgende erachte, bei der obendrein die in Betracht kommenden Objecte vollkommen in situ normali verharren.

Ich bestimme an demselben lebenden (selbstverständlich meinem eigenen) Auge das subjective Bild der Fovea centralis genaustens, und zeichne mir dasselbe, ebenso wie auch den sorgfältigst in Form und Grösse ausgemessenen gefässlosen Bezirk. Wenn ich nun diese beiden genau auf dieselbe Entfernung projicirten so gewonnenen Abbildungen derart übereinanderlege, dass die Fixirpunkte exact sich decken, so erhalte ich von den bestehenden relativen Verhältnissen eine mindestens ebenso instructive Anschauung, wie durch ein gelungenes Injectionspräparat.

Ich bin mir wohl bewusst, dass ich hiermit keiner durchaus neuen Methode für die Beantwortung unserer Frage das Wort rede, im Gegentheil, von den verschiedensten Autoren ist auch auf die entoptischen Beweise hingewiesen worden, und bereits Michaelis**) giebt auf diesem Wege gewonnene Abbildungen des gefässlosen Fleckes seiner beiden Augen. Jedoch finde ich nirgends alle an demselben Auge aus einer gewissenhaftesten Messung und Zeichnung sich ergebenden Befunde so zu-

---

*) Parent, De la Région de la Macula. Recueil d'Ophthalmologie 1881. pag. 134.

**) G. A. Michaelis, Ueber die Retina, besonders über die Macula lutea und das Foramen centrale. Verhandlungen der K. Leopold.-Carolin. Akademie der Naturforscher. Bd. XIX, Abth. 2. Taf. XXXVIII, Fig. 4 und 5.

sammengestellt, wie ich es hier zu geben beabsichtige und wie es wünschenswerth ist, um sofort ein anschauliches und sprechendes Bild der existirenden Verhältnisse zu bieten.

Ganz abgesehen hiervon ist es aber auch schon ein Desiderat, das bereits vorhandene Material durch einschlägige neue genaue Beobachtungen zu vermehren.

Wie bekannt, giebt es ja verschiedene Methoden sich die Netzhautgefässe, für unseren Fall also speciell diejenigen der Macula lutea, zur Anschauung zu bringen. Zum exacten Zeichnen des subjectiven Bildes eignet sich aber wohl am besten diejenige, dass man ein Stück undurchsichtigen Cartons mit einer stärkeren Nadel durchsticht, und dieses kleine Loch vor dem betreffenden Auge in verschiedenen Richtungen hin und her bewegt, während man auf eine helle Fläche blickt. Die Gefässschlingen erscheinen dann als dunkle Schatten auf die genannte helle Fläche projicirt und natürlich um so mehr vergrössert, je weiter entfernt diese Fläche sich vom Auge befindet. Es ist nämlich die lineare Grösse des projicirten subjectiven Bildes direct proportional der Entfernung der Fläche, auf welche die Projection erfolgt, und zwar bestehen hier ganz analoge Beziehungen, wie rücksichtlich der Grössenverhältnisse der Nachbilder. Allgemein ausgedrückt ist die lineare Grösse des projicirten Bildes immer gleich der linearen Grösse des auf der Netzhaut befindlichen Objectes, multiplicirt mit der durch die Entfernung des Objectes vom Knotenpunkte dividirten Distanz des Auges (resp. genauer des Knotenpunktes) von der Projectionsfläche.

Jedoch darf der Nadelstich nicht allzu fein sein, damit das sogenannte Spectrum der im vorderen Bulbusabschnitte befindlichen Objecte die Deutlichkeit des Gefässbildes nicht beeinträchtigt, während man umgekehrt zur entoptischen Beobachtung des Linsen- und Hornhautgefüges die Lichtquelle am vortheilhaftesten — bis zu einer gewissen Grenze

natürlich — möglichst klein wählt. Auch dürfen die Bewegungen — am besten kreisende, um gleich ein Totalbild der in verschiedenen Richtungen verlaufenden Schlingen zu erhalten, — vor dem Auge nicht allzurasch ausgeführt werden.

Fig. 1 auf Tafel VI nun illustrirt den gefässlosen Fleck meines linken Auges. Derselbe stellt in der gegebenen Grösse eine Projection auf 105 Centimeter (oder 1050 Millimeter) Entfernung dar, kommt also — die Netzhaut des schematischen Auges 15 Mm. hinter dem Knotenpunkte gedacht *) — einer 70fachen Linearvergrösserung ($\frac{1050}{15} = 70$) des wirklichen Objectes im Augenhintergrunde gleich.

In Bezug auf Genauigkeit lässt die Zeichnung sicher wenig zu wünschen übrig, da ich dieselbe mehrere Wochen hindurch täglich mit den Projectionen auf die allerverschiedensten Distanzen verglichen, wiederholt gemessen und berechnet habe. Was sich also auf der Abbildung befindet, kann ich durchaus verbürgen. Ich habe deshalb auch von einer Wiedergabe der weiter peripherisch gelegenen Gefässschlingen Abstand genommen, um nichts zu zeichnen, von dessen Existenz ich mich nicht mit absoluter Sicherheit überzeugen konnte. Denn je weiter man peripheriewärts sich vom Fixirpunkte entfernt, um so schwieriger wird es, jede einzelne Schlinge in Form und Grösse genau zu unterscheiden. Man bekommt, abgesehen von den stärkeren zur Maculagegend hinführenden Stämmchen, nur den Eindruck, dass überhaupt Gefässschlingen vorhanden sind, aber mir wenigstens war es nicht möglich, über ihre Gestalt und Ausdehnung entoptisch ohne jeden Zweifel Klarheit zu erhalten.

Es ist dies ja auch ganz natürlich, da, je weiter die

*) Meine Augen sind emmetropisch.

Gefässe peripherisch vom Fixirpunkte liegen, dieselben nothgedrungen um so mehr excentrisch, also mit abnehmender Sehschärfe gesehen werden müssen.

Vielleicht könnte man durch noch längere Uebung es auch hier zu einer grösseren Fertigkeit bringen, obgleich dies, im Grunde genommen, für unseren speciellen Zweck unwesentlich ist, und unsere Abbildung vollkommen das zeigt, was sie nach meiner Absicht soll.

Wie wir sehen, hat der gefässlose Bezirk meines linken Auges im allgemeinen eine unregelmässig dreieckige Gestalt mit stark ausgebogenen Seiten und noch einer sehr unregelmässigen anhängenden Ausbuchtung an der Basis des Dreiecks; wobei ich wohl kaum zu erwähnen brauche, dass die Abildung ein umgekehrtes Bild des Objectes darstellt, also in derselben im Vergleich zur wirklichen anatomischen Lage der Gefässe in der Netzhaut Oben und Unten, Rechts und Links natürlich vertauscht erscheint.

Der Fixirpunkt befindet sich genau in a (Fig. 1). Es lässt sich dieser sehr einfach in der Weise finden, dass man auf der Fläche, auf welche man die Gefässfigur projiciren will (also z. B. auf dem Milchglasschirm einer brennenden Lampe, einem weissen hellbeleuchteten Ecran von Papier, oder wenn man auf den Himmel projicirt, auf der Fensterscheibe) ein Merkzeichen anbringt und, während man den Versuch macht, fest auf dasselbe fixirt. Man überzeugt sich so, wenn man das Experiment eine Anzahl Male wiederholt, sehr leicht davon, in welchen relativen Abständen vom Fixirpunkte die einzelnen Gefässschlingen sich abbilden, welche sich dann recht gut messen und zeichnen lassen. In unserem Falle liegt der Fixirpunkt nicht genau in der Mitte der ganzen gefässlosen Stelle.

Die Messungen wurden von mir in der Weise ausgeführt, dass ich nach dem Himmel blickend, die Werthe

mit einem Zirkel auf einer genau 60 Centimeter vom Auge entfernten Fensterscheibe selbst direct bestimmte. Die Angaben repräsentiren also im Vergleich zu dem auf der Retina befindlichen Objecte eine 40fache Linearvergrösserung. Dass ich für diese Messungen nicht die in der Abbildung adoptirte 70fache Vergrösserung beibehalten konnte, sondern mit einer geringeren rechnen musste, ist leicht begreiflich, da es mir natürlich nicht möglich gewesen wäre, in 105 Centimeter Abstand selbst zu messen.

Die definitiven Werthe sind das Mittel aus fünf verhältnismässig wenig von einander abweichenden Messungen. Diese letzteren sind für den horizontalen, genau durch den Fixirpunkt gehenden Durchmesser (d—e in Fig. 1) des gefässlosen Fleckes, also auf 60 Cm. Entfernung projicirt:

15,6 Millimeter,
16,2 „
16,8 „
15,5 „
15,7 „

Der mittlere Werth beträgt also: 15,96 Mm.

Für den verticalen, durch den Fixirpunkt gehenden Diameter (b—c in Fig. 1):

16,8 Millimeter,
18,0 „
18,6 „
17,4 „
19,2 „

Also mittlerer Werth: 18,0 Mm.

Werden diese Werthe nun mit Hülfe des schematischen Auges reducirt, so ergiebt sich als wirkliche Grösse auf der Netzhaut für den gedachten horizontalen Durchmesser des gefässlosen Fleckes: 0,3990 Mm., für

den verticalen: 0,4500 Mm., oder in Gesichtswinkelgraden für den horizontalen: 1° 31′ 26,32″, für den verticalen (welcher vom Fixirpunkt ausgehend aus einem oberen*) kleineren 0,2001 Mm. resp. 0° 45′ 51,41″ betragenden und einem grösserem unteren*): 0,2499 Mm. resp. 0° 57′ 16,05″ messenden Abschnitte sich zusammensetzt): 1° 43′ 7,46″.

Diese Werthe stimmen auch sehr gut mit den von anderen Beobachtern gefundenen.**)

In meinem rechten Auge ist, wie ich beiläufig bemerken will, die Form der gefässlosen Stelle — entsprechend auch anderen Beobachtungen — eine total andere und hat im grossen und ganzen die Gestalt eines sehr unregelmässigen Vierecks mit sehr stark geschlängelten Seiten.

Auch will ich an dieser Stelle noch anführen, dass die Anzahl der grösseren nach der Maculagegend hinführenden entoptisch sichtbaren Gefässstämmchen in meinen

---

*) Im u. B.

**) Leber giebt für die gefässlose Stelle seines rechten Auges einen horizontalen Durchmesser von 0,42 Mm. an, entsprechend einem Gesichtswinkel von 1° 35′ 56″.

In Becker's linkem Auge beträgt der senkrechte Durchmesser 0,47 Mm., der horizontale 0,31 Mm.; in seinem rechten Auge hat die Stelle die Gestalt eines regelmässigen Fünfecks mit 0,75 Mm. Durchmesser.

In dem Müller'schen Injectionspräparat stellt der gefässlose Bezirk ein liegendes Rechteck mit eingebogenen Seiten dar, die längeren betragen 0,41 Mm., die kürzeren 0,31 Mm. (vergl. Becker, l. c.) entsprechend Gesichtswinkeln von 1° 31′ 1″ resp. 1° 8′ 1″.

Die Abbildung von Michaelis entspricht, wie aus der Erklärung der Tafel zu entnehmen, einer Projection auf 22 Zoll; wenn wir die Durchmesser der Zeichnung messen und entsprechend reduciren, so finden wir die Werthe im allgemeinen etwas kleiner als in den übrigen Fällen. Allerdings ist mir die Refraction der Augen von Michaelis nicht bekannt.

beiden Augen ebenfalls eine verschiedene ist; dasselbe giebt z. B. auch v. Reuss *) für seine Augen an.

In Fig. 2 habe ich nun das entoptische Bild der von der Macula umschlossenen Fovea centralis und das der Gefässe — beide genau auf dieselbe Entfernung (105 Cm.) projicirt — so übereinandergezeichnet, dass die Fixirpunkte exact zusammenfallen.

Die unterliegende Zeichnung stellt dieselbe Abbildung dar, welche ich meinem Aufsatze: „Einiges über den Maxwell'schen Fleck" **) beigegeben habe. Ich habe also hier nicht nöthig auf eine Erklärung derselben, bezw. auf eine Angabe, auf welche Weise dieselbe gewonnen wurde, des Näheren zurückzukommen, sondern möchte, um Wiederholungen zu vermeiden, vielmehr auf den angegebenen Ort verweisen.

Auf 60 Cm. Entfernung projicirt, betrugen in fünf Bestimmungen die Werthe für den Durchmesser der Fovea centralis:

8,3 Millimeter,
10,0 „
9,0 „
9,5 „
8,2 „

Der mittlere Werth beziffert sich also auf 9,0 Mm.

Dies giebt eine lineare Grösse auf der Netzhaut von 0,2250 Mm. oder in Graden: 0° 51′ 33,92″. Es stimmt dieser Werth also ebenfalls sehr gut mit den von anderen Beobachtern angegebenen. ***)

*) A. v. Reuss, Notiz über die Netzhautgefässe im Bereiche der Macula lutea bei Embolia art. central. ret. v. Graefe's Archiv, Bd. XXVII, Abth. 1.

**) v. Graefe's Archiv, Bd. XXVIII, Abth. 2, Tafel V.

***) Nach v. Koelliker: 0,18—0,225 Mm., nach Henle: 0,2—0,4 Mm., nach Michaelis: $\frac{1}{10}$—$\frac{1}{5}$‴, nach Exner entoptisch: 0,2 Mm. etc.

Die äussere Begrenzung des als Maxwell'scher Fleck bekannten subjectiven Bildes des intensiv gelb gefärbten Theiles der Macula ist sehr verwaschen, und sind deshalb nur annähernde Messungen möglich.

Ich finde den verticalen Durchmesser (f—g in Fig. 2) in Projection auf 60 Cm.:

23,8 Millimeter,
27,0 „
26,4 „
25,2 „
26,6 „

also im Mittel: 25,80 Mm. mit einer linearen Ausdehnung auf der Retina von 0,6450 Mm. *) oder in Gesichtswinkelgraden: 2° 27′ 48,02″.

Einen längsten horizontalen Durchmesser im Sinne der Anatomen kann ich streng genommen nicht angeben, da das subjective Bild des stark gefärbten mittleren Theiles der Macula für mich kein Rhombus mit längerer horizontaler Diagonale ist, sondern vielmehr einen etwas in horizontaler Richtung verzogenen sechsstraligen Stern darstellt. **)

Es ist daher der längste sich der Horizontalen am meisten nähernde Diameter (h—i in Fig. 2) in Projection auf 60 Cm.:

33,6 Millimeter,
34,2 „
32,4 „
33,8 „
35,8 „

also der mittlere Werth: 33,96 Millimeter, entsprechend

*) Nach Heinrich Müller gleich 0,53—0,8 Mm.

**) Vergl. meinen oben citirten Aufsatz: „Einiges über den Maxwell'schen Fleck".

einer linearen Ausdehnung auf der Netzhaut von 0,849 Mm.*) oder in Gesichtswinkelgraden: 3° 14′ 31,46″.

Demnach ist in unserem Falle in der durch den Fixirpunkt gehenden Horizontalen die Entfernung, in welcher die Gefässschlingen sich vom Rande der Fovea halten, nach rechts und nach links gleich, und zwar misst dieselbe auf der Netzhaut 0,0870 Mm.; in der Verticalen nach oben**) 0,0876 Mm., nach unten**) 0,1374 Mm.

Und die vom Capillarnetz bedeckte Ausdehnung des intensiv gefärbten Theiles des gelben Flecks beträgt auf der Netzhaut nach oben**) mindestens: 0,1224 Mm., nach unten**) mindestens: 0,0726 Mm., in schräg seitlicher Richtung (ausgenommen nach rechts oben**)) natürlich noch mehr.

Schliesslich habe ich es mir noch angelegen sein lassen, den Flächeninhalt des gefässlosen Bezirks so genau als möglich auszurechnen. Ich habe mir denselben zu diesem Zwecke, einer Projection auf 6 M. entsprechend, also in einer 400fachen Linearvergrösserung gezeichnet. Behufs Ausführung dieser Zeichnung hatte ich natürlich nur nöthig, die für eine Projection auf 60 Cm. gefundenen Werthe mit 10 zu multipliciren. Diese vergrösserte Abbildung mit einem durch den Fixirpunkt gehenden Verticaldurchmesser von 180 Mm. und einem desgleichen horizontalen von 159,6 Mm. habe ich mir nun, um den krummlinigen Contouren möglichst vollkommen Rechnung zu tragen, in eine verhältnismässig ziemlich grosse Anzahl (nämlich 22) rechtwinkeliger Dreiecke zerlegt. Dieselben wurden einzeln genau ausgemessen und berechnet, und die 22 Werthe dann zusammenaddirt.

---

*) Nach Heinrich Müller beträgt der genau horizontale Durchmesser der am stärksten gefärbten mittleren Partie: 0,88 bis 1,5 Millimeter.

**) Im u. B.

Auf diese Weise ergiebt sich für die Projection in 6 Meter Entfernung ein Quadratinhalt von 242,5411 Quadratcentimeter oder 24254,11 Quadratmillimeter.

Nun aber verhält sich dieser Werth zur wirklichen Grösse auf der Netzhaut, wie die Quadrate der resp. Entfernungen vom Knotenpunkte, also:

$$\frac{24254{,}11}{x} = \frac{6000^2}{15^2}$$

daher $x = 0{,}151\ldots\ldots$

Es beträgt also der Flächeninhalt meines linken gefässlosen Fleckes auf der Netzhaut: 0,151... Quadratmillimeter, oder, wenn wir einen uns anschaulicheren Ausdruck wählen, den siebenten bis sechsten Theil eines Quadratmillimeters. *)

---

*) Einen sehr annähernden Flächeninhalt ergiebt auch das Müller'sche Injectionspräparat, ebenso wie auch der gefässlose Fleck in Becker's linkem Auge, wenn wir nach den angegebenen Maassen die Rechnung approximativ ausführen, während sich z. B. in Becker's rechtem Auge, in dem die betreffende Stelle ein „fast regelmässiges Fünfeck mit einem Durchmesser von 0,75 Mm" darstellt, ein erheblich grösserer Werth herausstellt. Nehmen wir vorerst für unsere Rechnung einmal das Fünfeck als vollständig regelmässig an, so würde der angegebene Durchmesser also $r + \varrho$ gleichkommen. Wie sich aus einer einfachen Construction ergiebt, ist aber in jedem regulären Fünfeck $\varrho = \frac{(r + \varrho)\ \text{tang}\ 54^0}{\text{tang}\ 72^0}$, und da F_5 sich als $= \frac{5\,\varrho^2}{\text{tang}\ 54^0}$ ausdrücken lässt, so würde sich im vorliegenden Falle der Flächeninhalt auf 0,40868 Quadratmillimeter beziffern, also etwas weniger als den dritten Theil eines Quadratmillimeters betragen. Durch die Annahme eines regulären Fünfecks haben wir nun ja ohne Zweifel einen höheren Werth erhalten, als er der Wirklichkeit entspricht, jedoch könnte trotzdem der Unterschied nicht ein so bedeutender sein, wenn nicht die bezeichnete Stelle auf der Netzhaut wirklich grössere Dimensionen aufwiese.

Merklich kleiner fällt der Werth bei Michaelis aus, wenn wir die Maassverhältnisse seiner Abbildung unserer Rechnung zu Grunde legen, und emmetropische Refraction annehmen.

Höchstwahrscheinlich dürften wir auch wohl nicht viel irre gehen, wenn wir diesen Werth (d. h. ca. $^1/_7$ bis $^1/_6$ eines Quadratmillimeters) als den durchschnittlich gewiss in der Mehrzahl der Fälle zutreffenden für den Flächeninhalt der betreffenden Stelle in Anspruch nehmen, wobei natürlich nicht ausgeschlossen ist, dass auch mehr weniger nach der einen oder anderen Richtung abweichende Werthe sich finden können.

Betrachten wir ferner die ganze Macula, also einschliesslich die schwächer gefärbte Partie, — nur, um mit einer bestimmten mathematischen Figur rechnen zu können — als ellipsenförmig mit horizontaler Axe von 2,0 Mm. und verticaler von 1,5 Mm., welches ja die im Durchschnitt angenommenen Maasse sind *), so finden wir einen Flächeninhalt von 2,356... Quadratmillimetern, welcher auch sehr annähernd den bestehenden Verhältnissen entsprechen dürfte.

Ziehen wir hiervon den Flächeninhalt des gefässlosen Fleckes 0,151 Quadr.-Mm. ab, so restiren 2,205 Quadr.-Mm. Es ist also in meinem linken Auge der ganze gelbe Fleck (inclusive schwächer gefärbter Theil) mindestens in einer Flächenausdehnung von 2,205 Ouadr.-Mm. vom Capillarnetz überzogen. **)

Wenn ich nun der Uebersichtlichkeit halber die verschiedenen Werthe tabellarisch noch einmal zusammenstelle, so beträgt also in meinem linken Auge:

---

*) Nach Schwalbe (Die Retina, in Graefe-Saemisch, Handb. pag. 429) misst die horizontale Ausdehnung der Macula, den heller tingirten Hof eingerechnet, für gewöhnlich etwa 2 Millimeter, und steht der horizontale Durchmesser zum verticalen im Verhältnis von 4 : 3.

**) Vergl. Taf. VII, Fig. 3.

	Auf 60 Cm. Entfernung projicirt (also 40 fache Lineargrösse) in Millimetern	Als lineare Grösse auf der Netzhaut in Millimetern	In Gesichtswinkelgraden
Der Durchmesser der Fovea centralis		0,2250	0° 51′ 33,92″
Die Entfernung vom Fixirpunkt bis zur oberen (u.B.) Grenze des gefässlosen Fleckes (a—b, Fig. 1)	9,000	8,004	0,2001	0° 45′ 51,41″
Die Entfernung vom Fixirpunkt bis z. unteren (u. B.) Grenze des gefässlosen Fleckes (a—c, Fig. 1)	9,996	0,2499	0° 57′ 16,05″
Der ganze durch den Fixirpunkt gehende Verticaldurchmesser des gefässlosen Bezirks (b—c, Fig. 1)	18,000	0,4500	1° 43′ 7,46″
Die Entfernung vom Fixirpunkt in d. Horizontalen nach rechts und links bis zu den begrenzenden Gefässschlingen (a—d und a—e, Fig. 1), je . . .	7,980	0,1995	0° 45′ 43,16″
Der ganze durch den Fixirpunkt gehende Horizontaldurchmesser des gefässlosen Flecks (d bis e, Fig. 1)	15,960	0,3990	1° 31′ 26,32″
Der verticale Durchmesser des intensiv gefärbten Theiles der Macula (Maxwell'scher Fleck; f—g in Fig. 2)	25,800	0,6450	2° 27′ 48,02″
Der längste sich der Horizontalen am meisten nähernde Durchmesser des intensiv gefärbten Theiles der Macula (h—i, Fig. 2)	33,960	0,8490	3° 14′ 31,46″

	Auf 60 Cm. Entfernung projicirt (also 40 fache Linearvergrösserung) in Millimetern	Als lineare Grösse auf der Netzhaut in Millimetern	In Gesichtswinkelgraden
Die Entfernung der Gefässschlingen vom Rande der Fovea in der Horizontalen nach rechts und links, je . . .	3,480	0,0870	0° 19' 56,20"
Die Entfernung der Gefässschlingen vom Rande der Fovea in der Verticalen nach oben (u. B.)	3,504	0,0876	0° 20' 4,45"
Die Entfernung der Gefässschlingen vom Rande der Fovea in der Verticalen nach unten (u. B.)	5,496	0,1374	0° 31' 29,00"

Flächeninhalt	in Quadratmillimetern
Der Fovea centralis	0,0397..
Des gefässlosen Bezirks	0,151...
Der Macula lutea incl. schwächer gefärbter Theil	2,356...
Des vom Capillarnetz überzogenen Theiles der gesammten Macula (d. h. schwächer tingirte Partie eingerechnet)	2,205...

Aus diesen Tabellen und der den Verhältnissen durchaus entsprechenden Abbildung, sowie schliesslich aus eigenen in dieser Weise angestellten Versuchen wird sich Jeder die Ueberzeugung erwerben können, dass allein die Netz-

hautgrube der Gefässe entbehrt, während der übrige Theil des gelben Fleckes selbstverständlich Vascularisation besitzt. —

Die oben angeführten Messungen sind ja natürlich vollständig individuell, jedoch dürften unter sonst normalen Verhältnissen die etwaigen Schwankungen doch bestimmte Grenzen nicht überschreiten.

Jedenfalls kommen bei diesen subjectiven Bestimmungen Veränderungen, denen ein anatomisches Präparat durch Zerrung, Härtung, Austrocknung, sowie andere absichtliche und unabsichtliche Manipulationen ausgesetzt ist, vollständig in Wegfall, und die nöthigen Messungen lassen sich bei einiger Uebung und der Fähigkeit, überhaupt die entoptischen Bilder mit gehöriger Schärfe zu percipiren, — was ja bekanntlich nicht allen Menschen gleich gut gelingt, — sehr schön mit hinreichender Genauigkeit ausführen.

Erklärung der Abbildungen.

Figur 1 stellt das subjective Bild des gefässlosen Bezirks meines linken Auges dar, in einer Projection auf 105 Cm. Entfernung, also einer 70fachen Linearvergrösserung entsprechend. Es ist b—c der verticale durch den Fixirpunkt a gehende Durchmesser desselben, d—e der desgleichen horizontale. Die umgebenden Gefässschlingen bilden einen Theil des Capillarnetzes der Macula lutea; A, B und C sind drei stärkere nach der bezeichneten Stelle hinführende Gefässstämmchen.

Fig. 2. Die unterliegende Figur stellt den Maxwell'schen Fleck, d. h. die Macula lutea dar, wie dieselbe sich (durch Absorption) subjectiv bei intermittirendem blauen Lichte zeigt. Die ganze Zeichnung ist hier der Einfachheit halber in Grau gehalten, vergl. daher dieses Archiv Bd. XXVIII. Abth. 2, Taf. V.

Die ganze centrale helle kreisförmige Figur entspricht der Fovea; die dieselbe umgebende dunkle sternförmige

und verwaschen allmählig in den Ton der Umgebung übergehende correspondirt dem stark gefärbten Theile des gelben Flecks.

Die Grenzschlingen des gefässlosen Bezirks finden sich hier so aufgezeichnet, dass die Fixirpunkte exact sich decken.

Fig. 3. Der innere kleine punktirte Kreis bezeichnet die Centralgrube, die grosse punktirte ellipsenförmige Figur die Macula lutea einschliesslich des schwächer gefärbten Theiles (nach den im Texte angegebenen Maassen in demselben Verhältniss vergrössert); α—β die grosse, γ—δ die kleine Axe; a der Fixirpunkt.

A, B, C, D, E, F, G, H sind stärkere entoptisch sichtbare Gefässstämmchen, welche zur Macula hinziehen.

Von den nur punktirten Gefässverbindungen konnte ich mich mit Sicherheit nicht überzeugen. Die peripheren, entoptisch nicht zu unterscheidenden, verbindenden Capillarschlingen fehlen natürlich in der Zeichnung.

Die Figur giebt ein anschauliches Bild der Vascularisation der Gesammtmacula.

Beiträge zur Kenntniss der Hemeralopie und Xerophthalmie aus Ernährungsstörungen.

Von

Prof. Dr. H. de Gouvêa

in Rio de Janeiro.

Kurze Zeit nachdem ich mich in Rio de Janeiro niedergelassen hatte (1869), beobachtete ich einen Fall von Xerosis conjunctivae bulbi, begleitet von schweren allgemeinen Störungen, welcher mir durch seine Neuheit für mich, durch seinen Verlauf und seinen in wenigen Tagen erfolgenden tödlichen Ausgang einen bedeutenden Eindruck machte.

Aus einer von Dr. Gama Lobo in den Annaes Brazilienses de Medicina publicirten Arbeit wusste ich, dass ich es mit einer Krankheitsspecies zu thun hatte, die dieser College Ophthalmia brasiliana benannt hatte, in der Annahme, dass sie unserem Klima eigen sei.

Es handelte sich in meinem Fall um eine Negerin im Alter von ungefähr 4 Jahren, Sklavin auf einer Fazenda in der Provinz Rio de Janeiro, die mit ihrer Mutter in das Krankenhaus Bom Jesus eintrat.

Die einzigen anamnestischen Angaben, die ich von der Mutter der Patientin erlangen konnte, waren, dass die Augenkrankheit seit einigen Monaten datirte und dass ehe sich

irgend etwas an den Augen gezeigt habe, die Kranke nach Untergang der Sonne nichts sah, nicht einmal soviel, um sich orientiren zu können.

Die Kranke zeigte, als ich sie zuerst sah, eine vollkommene Gleichgültigkeit gegen Alles, was sie umgab und um sie vorging; man würde sie für idiotisch gehalten haben, wenn nicht die Schädelbildung diese Idee vollständig ausgeschlossen hätte. Die Haut, besonders an den Extremitäten war trocken, selbst rauh, wenig empfindlich, von glänzendem, schuppigem Aussehen, von zahlreichen feinen Falten durchzogen, nach Art der Haut alter Leute oder in der letzten Periode der Morphoea. Das Unterhautzellgewebe vollständig atrophisch, die Muskeln schlaff. Die Temperatur in der Achselhöhle zeigte 39° C., der Puls frequent, der Leib aufgetrieben, empfindlich bei leichtem Drucke, besonders im Epigastrium. Es war etwas Husten vorhanden.

Die Auskultation ergab Bronchialcatarrh an beiden Lungen. Die Mundschleimhaut war sehr blass; die Zunge an der Basis mit gelblichem Belage belegt.

Es war jedoch nicht dieser, obwohl schwere Zustand, der das unglückliche Kind in das Krankenhaus brachte, es war eine Augenaffection, welche nach Angabe der Mutter verschiedene Kinder auf der Fazenda befallen hatte und woran fast alle starben, nachdem sie das Augenlicht verloren hatten.

Folgendes ist der genaue Auszug aus meinem Tagebuch von 1869 des Status präsens der Patientin: Vager, indifferenter Blick, seltenes und langsames Blinzeln, etwas Thränenträufeln, dabei die Thränen gemischt mit etwas schleimigem Secret von Consistenz und Ansehen des Rahmes über die Wangen laufend.

Die Tarsal-Conjunctiva beider Augen zeigt nach dem Fornix conjunctivae hin einige voluminöse, schlaffe Erhebungen von gelblichrother Farbe. Diese Erhebungen sind deutlicher und zahlreicher in der Conjunctivalfalte der unteren Augenlider. Um sie gut zu erkennen, war es nöthig eine Lage Schleim zu entfernen, die sie an dieser Stelle bedeckte.

Die Conjunctiva bulbi beiderseits ist trocken, opak, von fettigem Aussehen, vergleichbar einem feinen Pergament, über welches etwas Oel gestrichen wurde; nicht einmal Andeutungen der Conjunctival-Gefässe sind bemerkbar. Auf dieser so veränderten Schleimhaut, die ihre gewöhnliche Elasticität eingebüsst hat, bilden sich zahlreiche kleine Falten sowohl bei

einfacher Contraction der Recti, als auch bei Bewegung der Augenlider. An den blossliegenden Stellen dieser Membran beobachtet man zu beiden Seiten der Cornea eine Ablagerung schaumartiger Substanz, geschlagenem Eiweiss ähnlich, die den ganzen dreieckigen Raum der Schleimhaut bis zum Cornealrand einnimmt. Nachdem diese Substanz entfernt ist, was man leicht mit einem trockenen Pinsel erreicht, sieht man, dass eben an diesen Stellen die Xerosis bemerkbarer ist, die Schleimhaut ist hier gewulstet, von dunkler Farbe, beinahe schwarz. wie wenn es sich um eine wirkliche Cutisbildung der Conjunctiva handelte.

An beiden Augen, aber hauptsächlich am rechten, bemerkt man in der Richtung der Recti einige, von dunklem Blute gefüllte subconjunctivale Venen, die um die Cornea einen bläulichen Kranz bilden; die Hornhäute zeigen eine wenig intensive diffuse Trübung, welche eben noch erlaubt, die Beschaffenheit der Iris gut zu erkennen.

Die Pupillen etwas erweitert, reagiren wenig auf Licht.

Die schaumartige, aus der Conjunctiva entfernte Substanz giebt zwischen den Fingern die Consistenz und das Gefühl von Talg; unterm Mikroskop erkennen wir, dass sie aus zahlreichen Fettkügelchen von verschiedener Grösse besteht, aus Detritus von Epithelien und grossen Pflasterepithelzellen, deren Inhalt stark granulirt, eine vorgeschrittene fettige Degeneration zeigt.

Am folgenden Tage bemerkte ich auf dem blossliegenden Theil der Bulbus-Conjunctiva dieselbe oben beschriebene Ablagerung; im übrigen zeigte der Befund der Augen an, dass die Krankheit mit raschen Schritten einem ungünstigen Ausgang zuging.

Das Thränen der Augen war bedeutender; die am vorhergehendem Tage bemerkte venöse Subconjunctival-Injection war vermehrt, so dass sie an manchen Stellen dem Bulbus eine violette Farbe gab. Die Opacität der Hornhaut war beträchtlicher, das Epithel hatte seinen Glanz verloren und es zeigte sich in der Nähe des Centrums der Hornhaut ein kleiner Substanzverlust mit Infiltration der Umgebung. Die schleimige Absonderung war vermehrt, die Thränen flossen reichlich über die Wangen, in kleinen Tropfen über die Cnnjunctiva hinrollend, wie über eine fettige Fläche, jedoch ohne der Schleimhaut ihren Glanz zu geben.

Der zerstörende Process an den Augen hielt gleichen Schritt mit der Verschlimmerung der Lungenaffection, beide Hornhäute schmolzen rasch, das Fieber steigerte sich zu grosser Heftigkeit und die Kranke starb in kurzer Zeit an Bronchopneumonia duplex.

Unglücklicherweise verhinderten mich Schwierigkeiten, die damals einer Autopsie besonders in einem Privathospital entgegenstanden, eine solche vorzunehmen und den Fall in dieser Richtung zu studiren.

Diese erste Beobachtung erregte mein lebhaftes Interesse, wie man wohl sieht und trieb mich an, alle Daten zu sammeln, die auf irgend eine Weise auf einen so unglücklichen Zustand Bezug nahmen.

In den folgenden Jahren kamen in verschieden langen Zeiträumen mir noch mehrere Fälle derselben Krankheit in verschiedenen Graden der Entwickelung zur Beobachtung, so dass ich heute ein Material besitze, welches alle Phasen der Krankheit umfasst und mich in den Stand setzt, damit vor die Oeffentlichkeit zu treten und die Aufmerksamkeit der Collegen auf diesen Gegenstand zu lenken. Ehe ich jedoch auf den Gegenstand näher eingehe, sei es mir erlaubt, Alles zu citiren, was ich bis heute in der ophthalmologischen Litteratur darüber gefunden habe.

Sehr merkwürdig in der Geschichte der Xerophthalmie aus Ernährungsstörungen ist, dass beinahe alle Autoren, die sie beobachteten und beschrieben, glaubten, dies als die ersten zu thun.

Dieses Factum ist erklärlich; die Veröffentlichungen über diesen Gegenstand wurden in langen Zeiträumen und meistens in verschiedenen nicht specialistischen Journalen gemacht. Ich suchte deshalb beim Sammeln aller Beobachtungen, die auf diesen Gegenstand Bezug nehmen, so sorgfältig als möglich zu sein.

Die ersten, welche ich fand und glaubte darauf beziehen zu müssen, waren von Rau, Professor in Bern. Es waren zwei 1841 in v. Ammon's Monatsschrift veröffentlichte Beobachtungen, die im folgenden Jahre in der Revue ophthalmologique*) abgedruckt wurden.

In Rücksicht auf die historische Wichtigkeit dieser Beobachtungen und wegen der Unbekanntschaft, in der sich die Autoren, die bisher über den Gegenstand schrieben, über dieselben zu befinden scheinen, erlaube ich mir sie hier kurz anzuführen.

Die erste, beobachtet im Jahre 1836, bezieht sich auf ein Kind im Alter von 10 Jahren, blond, von scrophulösem Habitus. Die Krankheit datirte seit einigen Monaten und charakterisirte sich durch folgende Eigenthümlichkeiten:

Die Hornhaut zeigte in ihrer Peripherie einen wahren Arcus senilis. An diesem Ringe bildeten sich Hervorragungen, in denen man selbst mit einer starken Loupe kein Gefäss erkennen konnte. Die Lidbindehaut injicirt wie bei Catarrh derselben. Die Bulbusconjunctiva getrübt, ohne den gewöhnlichen Glanz und Durchsichtigkeit, erlaubt nicht die Sclerotika gut zu beobachten und hatte ein Aussehen wie an der Leiche. Man bemerkte unter dieser so veränderten Membran, ausser einem Netz feiner Gefässe, einige stärkere Stämme, welche sich rückwärts schlängelnd in die Uebergangsfalte verloren.

Alles Uebrige normal.

Die zweite Beobachtung bietet noch mehr Interesse.

Es handelte sich um ein Kind von 5 Jahren, welches früher sehr gesund, 3 Jahre vorher an einem Ausschlage eczematöser Natur an Kopf und Gesicht befallen wurde, der wie es scheint einige Zeit darauf heilte. Das linke Auge zeigte folgenden Befund. Die Conjunctiva bulbi vollständig trocken, opak, lederartig, hatte solche Aehnlichkeit mit der Epidermis, dass sie an vielen Stellen bedeckt war mit einer grossen Menge feiner Schuppen, die wie bei der Kleienflechte, sich leicht mit

*) Revue ophthalmologique de la litterature médicale de 1840—41 par F. Cunier. Paris 1842, p. 166.

der Spitze des Fingers abheben liessen. Das Auge war so unempfindlich, dass man es nach Belieben berühren konnte, ohne dass der Kranke blinzte. Die Cornea war getrübt, hatte aber noch so viel Durchsichtigkeit bewahrt, dass man die Iris deutlich erkennen konnte. An der Conjunctiva sah man nur einige kleine Gefässe in der Uebergangsfalte.

Die Conjunctiva palpebralis von blassrother Farbe, zeigte noch einigen Glanz. Die Carunkel vollständig atrophisch, von grauer Farbe; an den Thränenwegen keine Veränderungen.

Am rechten Auge bestand nur centrales Leukoma.

Rau versuchte keine Erklärung über die Ursache dieser beiden Fälle von Xerophthalmie zu geben, er begnügte sich nur zu versichern, dass sie nicht auf einen Verschluss der Ausführungsgänge der Thränendrüse zurückzuführen sei, wie man bis dahin nach den Arbeiten und Beobachtungen von Schmidt, Mackenzie, F. Jäger, v. Ammon, Klingsohr, Stöber, Travers, Jeanseline, Duprez u. A. glaubte.

22 Jahre nach der Veröffentlichung dieser Beobachtungen, las Bitot, Professor der Anatomie in Bordeaux, vor der medicinischen Akademie in Paris einen interessanten Aufsatz über 29 Fälle von Xerophthalmie, die im Hôpital des Enfants assistés in Bordeaux in den Jahren 1859—1861 beobachtet wurden. *)

Von der Augenaffection sagt Bitot: „Cette lésion n'occupe pas les paupières, elle se forme sur le globe de l'oeil et elle consiste, non en une inflammation, mais en un assemblage de points d'un blanc éclatant, produisant comme une tache nacrée ou argentée à côté de la cornée transparente."

Vom Zustande der Augen-Conjunctiva sagt er: „Elle a perdu de son humidité, de sa mollesse, de son éclat, elle est terne, comme parcheminée, se laisse difficilement plisser; une pression au moyen des paupières établit, de la façon la plus nette, la demarcation de la partie altérée et la partie saine."

*) Bitot, Mémoire sur une lésion conjonctivale non encore décrite, coincidant avec l'héméralopie. Gazette hebdomadaire, 1. Mai 1863.

Bitot war der erste, der die Aufmerksamkeit auf das Zusammentreffen der Hemeralopie mit dieser Xerophthalmie lenkte. Er behauptete, dass die perlmutterähnlichen Flecken der Augen-Bindehaut ein pathognomonisches Symptom der Hemeralopie bildeten, weil alle im Hospital an Hemeralopie leidenden Kranken auch an der besonders von ihm beschriebenen Xerophthalmie litten.

Bald nach der Veröffentlichung des Aufsatzes von Bitot, veröffentlichte Villemin, Repetitor an der medicinischen Schule zu Strassburg, eine Arbeit über denselben Gegenstand *), worin er die Meinungen des ersteren bestätigte und wie jener die Hemeralopie auf die anatomischen Verhältnisse der Xerophthalmie zurückführte. Er sagt, da bei dieser Xerose eine reichliche Epithelabstossung bestände, so legte sich dieser Detritus als eine Art Schleier über die Cornea, nicht so dicht um das Sehen bei vollem Tageslichte zu hindern, aber doch hinreichend, um die Strahlen des diffusen Lichtes abzuhalten.

In der Gazette médicale von 1863 publicirte A. Netter, Militärarzt am Hospital in Strassburg eine Arbeit**), worin er die beiden vorgenannten kritisirte und behauptete, dass die Hemeralopie nicht durch die Läsion der Conjunctiva verursacht sein könne, sondern dass diese nur als eine Nebenerscheinung anzusehen sei.

Zwei Jahre später veröffentlichte Dr. Gama Lobo in Rio de Janeiro vier Beobachtungen über dieselbe Krankheit, die er Ophthalmia Brasiliana nannte; er schrieb: Ich glaube, dass diese Krankheit bisher noch nicht beschrieben ist, denn während meiner Studienzeit in Europa habe ich weder diese Krankheitsform gesehen, noch in ophthalmologischen Werken, die ich bei der Beschreibung derselben zu Rathe ziehen wollte, etwas darüber auffinden

*) Gazette hebdomadaire, 22. Mars 1863.

**) Mémoire sur les taches blanches des sclérotiques dans l'héméralopie. Gaz. méd. 1863, pag. 505.

können.*) Die von dem brasilianischen Collegen beobachteten vier Fälle von Xerophthalmie waren alle schwer, gehörten der letzten Periode der Krankheit an und endigten lethal.

Diese Mittheilungen von Dr. Gama Lobo wurden von Dr. Ullersperger ins Deutsche übersetzt und 1866 in den Monatsblättern für Augenheilkunde**) veröffentlicht.***)

In demselben Jahre beschrieb A. v. Graefe eine von ihm seit vielen Jahren bei Kindern in den ersten Lebensmonaten beobachtete Krankheit.†)

Ich kann mich nicht enthalten, hier die meisterhafte Beschreibung A. v. Graefe's wiederzugeben, die die Krankheit in der Periode der Hornhautcomplication schildert:

„Das erkrankte Auge wird lichtscheu, fängt an zu thränen, es entwickeln sich auf demselben einzelne vordere Conjunctivalvenen und Episcleralgefässe, ohne dass es jedoch zu einer ausgeprägten Injection kommt, wie wir sie sonst bei entzündlichen Zuständen wahrzunehmen gewohnt sind.

Hierbei zeigt sich ein kleiner Bezirk der Cornea, gewöhnlich central oder leicht excentrisch, graulich gelb getrübt und zeigt sich die Epithelialfläche entsprechend demselben matt, ihres gewöhnlichen Spiegelglanzes verlustig. Mit der Dicke der Infiltration, welche bald einen Stich ins Gelbe annimmt, wächst auch deren Umfang und es entsteht, ausgehend vom Centrum, eine progressive ulceröse Schmelzung, in der die Cornea gänzlich oder bis auf einen schmalen peripheren Saum zu Grunde geht. Ein sehr eigenthümliches Verhalten prägt sich schon zu Anfang auf der Conjunctiva bulbi aus,

---

*) Annaes Brazilienses de Medicina. T. XXIII, 1865.

**) Brasilianische Augenentzündung. Mtsbl. für Augenh. 1866.

***) Aus demselben Jahr stammt eine interessante Arbeit von Blessig über Xerose des Bindehautepithels und deren Beziehung zur Hemeralopie. Petersb. med. Zeitschr. 1866 II. S. 342—354. Referat darüber u. A. im Centralbl. f. d. med. Wissenschaft. 1867. S. 424—436. (Leber.)

†) Hornhautverschwärung bei infantiler Encephalitis. Archiv f. O. XII. Band. Abth. II S. 250.

dieselbe wird, vorwaltend unterhalb der Cornea und auch wohl zur Seite derselben matt, trocken, mit feinen Schüppchen bedeckt und erhebt sich da, wo sie bei geeigneter Drehung des Bulbus erschlafft, in ganz kleinen senkrechten Falten, sie geht demnach ihrer natürlichen Durchfeuchtung und Elasticität, sowie der epithelialen Reproduction verlustig, ein Zustand, den man mit Recht als acute Xerosis bezeichnen kann."*)

v. Graefe beschäftigt sich hauptsächlich, obgleich er alljährlich einige Fälle dieser Krankheit bei Kindern im Alter von 2—4 Monaten beobachtete, mit zwei Fällen, die mit Tod endigten und von denen Klebs die Section machte; bei Allen, bemerkte er, zeigten die Kinder ein bleiches Gesichtscolorit, gesunkenen Tonus, schlechte Ernährung, Verfall des Appetites, grünliche Durchfälle mit Verstopfung abwechselnd, aber keine ausgeprägten Hirnsymptome. Sie verfielen gewöhnlich während des Verlaufs der Augenkrankheit zusehends und starben alle, wo er die Beobachtung ausreichend fortsetzen konnte, entweder unter zunehmendem Kräfteverfall und diarrhoischer Affection oder auch unter Zutritt von Bronchopneumonie.

Die Section ergab folgendes: „Makroskopisch konnte am Gehirn nichts erkannt werden als eine sehr lebhafte Hyperämie der weissen Substanz, welche auf Durchschnittsflächen das bekannte Hortensia-ähnliche Aussehen darbot. Ausserdem in dem einen Falle eine ziemliche allgemeine Consistenzvermehrung, welche sich in der Gegend des Pons und der Medulla oblongata bis zu einer ausgesprochenen Derbheit (Sclerose) steigerte, in dem anderen Falle das Vorhandensein dichterer Partien in der sonst normalen oder selbst etwas weicheren Hirnsubstanz. Dagegen zeigte sich bei der mikroskopischen Untersuchung eine sehr ausgedehnte fettige Degeneration der Neuroglia-Elemente in der weissen Substanz, welche sich in dem ersten Falle

*) l. c. S. 251—252.

fast über das ganze Grosshirn, in dem zweiten dagegen nur über die Stirnlappen verbreitete. In der Rindensubstanz und auch in den besonders derben Partien sind die jene Zellen enthaltenden Räume wie auch die von His sogenannten perivasculären Räume auffallend stark entwickelt, die Zellen selbst enthalten an diesem letzteren Ort keine Fettkörnchen, dagegen ein eigenthümliches glänzendes Protoplasma, hier und da zackige Formen, wie die gereizten Hornhautkörperchen und stellenweise mehrfache Kerne." *)

Ausser diesem Befund fand Klebs in beiden Fällen noch Fettleber vor.

In einem andern Capitel dieser Studie, werde ich mich auf diese Beobachtungen beziehen, nur im Vorübergehen will ich hier bemerken, dass die von v. Graefe beobachteten Fälle zu den schwersten gehörten, von ganz derselben Art wie die, worauf Dr. Gama Lobo seine Arbeit gründete, und wie der erste 1869 von mir beobachtete Fall, mit dem einzigen Unterschiede des Alters der Kranken. Erst zehn Jahre später fand ich neue Beobachtungen über diese Krankheit und dieses Mal mit milderem Charakter, wie ihn die von Bitot beschriebenen Fälle zeigten.

M. S. Snell **) veröffentlichte in „The Lancet" einige Beobachtungen über Xerophthalmie ganz gleich denen von Bitot und wie dieser glaubte er, dass es sich um eine neue Krankheit handelte. *)

---

*) l. c. S. 254.

**) On a peculiar appearance of the Conjunctiva in some cases of night blindness. — The Lancet 1876, pag. 45.

***) Snell beschreibt die Ablagerung, welche sich an der Bulbusconjunctiva bildet auf folgende Weise: „Small, glistering greyish and somewhat square shaped patch. It apparently consisted of a number of minute bubbles, freely moving with the Conjunctiva and which were easely dispersed on pressure, but always reappeared after a variable period of some hours."

Seine sämmtliche Kranken wurden nach einer mehr oder weniger langen Zeit, unter einer tonisirenden Behandlung hergestellt.

Zur Zeit, als ich diese Mittheilung zu schreiben begann, erhielt ich die No. 6 der Archives d'Ophthalmologie, in welcher eine Arbeit von Hocquart abgedruckt ist, die nach meiner Ansicht sich auf die Krankheit in deren Anfangsstadium bezieht, mit der ich mich beschäftige, trotz einiger scheinbaren Verschiedenheiten. Die Fälle von Hocquart, sowie das von Warlomont von jenem citirte, werden später die nöthige Beachtung finden.

Beim Lesen der interessanten Beschreibung der Reise, die die kühnen portugiesischen Forscher Capello und Ivens durch das Benguela-Land machten, fand ich einen Passus, der zum Gegenstande dieser Studie nahe Beziehung hat. Es heisst daselbst folgendermassen:

„Hier begannen die Schwierigkeiten, um einen Musumbi zu transportiren, der von einer unbekannten Krankheit ergriffen, bis zu dem Grade dahinsiechte, dass es schliesslich nöthig wurde, ihn auf einer Tragbahre zu befördern.

Es war dies nicht die einzige Gelegenheit, die wir hatten, diese Krankheit zu beobachten, deren charakteristische Anfangssymptome in scelettartiger Abmagerung, gefolgt von nervösen Störungen, Zittern, Abnahme der Sehkraft, Muskelschwäche und verringerter Sensibilität bestanden, worauf Blindheit und schliesslich der Tod folgten.

Die Gewohnheit, sich in die Sonne zu legen, ist gefährlich und begünstigt die Fortschritte der Krankheit. Der unglückliche Kranke verbrachte ganze Stunden den vollen Strahlen der Sonne ausgesetzt und des Nachts in das Feuer starrend vergass er Alles." *)

*) De Benguella ás Terras de Jacca, por Capello e Ivens, officiaes da armada portugueza. Lisboa 1881. Volume I. pag. 209.

Diese historische Skizze zeigt, ausser dem Interesse, was sie als Quelle weiterer Kenntniss der Krankheit bietet, wie unpassend die Benennung ist, welche der bei uns vorkommenden Xerosis von Dr. Gama Lobo gegeben wurde. Wir gehen nun zur Beschreibung der Anfangsphasen dieser Krankheit über, begleiten ihren Verlauf bis zur schwersten Periode und studiren ihre Ursache und geeignete Behandlung.

In allen von mir gesammelten Beobachtungen über die Xerophthalmie aus Ernährungsstörung konnte ich mich vergewissern, dass die Hemeralopie stets jeder xerotischen Veränderung der Conjunctiva kürzere oder längere Zeit vorherging, sie begleitet diese Augenkrankheit und verwandelt sich selbst in den vorgeschrittenen Stadien der Xerophthalmie in eine wirkliche Amblyopie. *)

Dieses Symptom, welches unveränderlich den Störungen an der Conjunctiva bulbi vorhergeht, gleichzeitig mit der ersten Phase des Allgemein-Zustandes, der die Xeropthalmie begleitet, verdient, dass wir uns etwas näher mit ihm beschäftigen.

Man kann sagen, dass die Hemeralopie bei uns sehr häufig ist, nicht in der Hauptstadt, aber im Innern; jeder im Innern unserer Provinzen prakticirende Arzt hat öfter Gelegenheit, sie unter den Landarbeitern zu beobachten. Ich weiss, dass dies in den Provinzen von Minas, S. Paulo und Rio de Janeiro so ist, sowohl aus eigner Beobachtung als nach Mittheilungen verschiedener Collegen, mit denen ich darüber gesprochen habe.

---

*) Wenn ich sage, dass ich stets das Vorhergehen und Bestehen der Hemeralopie bei der Xerophthalmie nachweisen konnte, beziehe ich mich auf Patienten, deren Alter den Nachweis dieser Thatsache erlaubte, denn ich hatte nie Gelegenheit Fälle dieser Krankheit bei Neugeborenen zu beobachten. In den Fällen von v. Graefe war dieser Nachweis unmöglich und deshalb konnte er dieses Zusammentreffen nicht erwähnen.

Die Hemeralopie verdient deshalb wegen ihrer Wichtigkeit und Häufigkeit, wegen der gemeinsamen pathogenetischen Beziehungen mit der Xerophthalmie, dass wir ihr einige Beachtung schenken, umsomehr, als sie oft für sich allein für eine besondere Krankheitsspecies gehalten wird.

Die Hemeralopie ist bei uns besonders häufig bei den beim Kaffeebau beschäftigten Sclaven. In einigen Fazenden tritt sie epidemisch auf, meist im Sommer und zur Zeit der schwersten Arbeiten, und befällt mit Vorliebe jüngere Individuen.

Ich habe Gelegenheit gehabt, zahlreiche Fälle von Hemeralopie, sowohl hier als in der Provinz S. Paulo zu beobachten. In allen Fällen gesellte sich dieser Zustand zu einem mehr oder weniger vorgeschrittenen Grade von Anämie, die verursacht war bald durch ungenügende, ausschliesslich vegetabilische Nahrung, bald durch das Vorhandensein von Anchylostoma duodenale im Darm, oder gleichzeitig durch beide Ursachen, bald durch Hämorrhagien, bald durch langdauernde fieberhafte Krankheiten, vorausgesetzt, dass die, unter einem dieser Einflüsse stehenden Personen sich durch längere oder kürzere Zeit der Einwirkung der Sonnenstrahlen oder sonst greller Lichtquellen aussetzten.

Die häufigste Ursache der Hemeralopie bei den mit Ackerbau in Brasilien beschäftigten Sclaven liegt in der ungenügenden Nahrung, die sie auf einigen Fazendas erhalten, im Verhältniss zu der schweren Arbeit, die am frühen Morgen beginnt, und sich beinahe ohne Ruhepause, unter einer glühenden Sonne, bis sechs Uhr Abends und selbst viel später noch bei den folgenden Hausarbeiten (Seroes) verlängert.

Es ist zu bewundern, wie die Organisation der schwarzen Race die schwere Arbeit unserer Landwirthschaft erträgt und soviel zu leisten vermag bei der

mangelhaften Ernährung wie sie bis vor kurzer Zeit und noch heute auf einigen unserer Fazendas üblich ist. Die Nahrung des in der Landwirthschaft beschäftigten Negers besteht gewöhnlich aus Bohnen mit etwas Schweineschmalz und einer Masse von in Wasser gekochtem Maismehl, hier Angú genannt.

Es ist bekannt, dass die Organisation der schwarzen Race zäher und leistungsfähiger ist, als die der weissen und qualitativ viel weniger zu ihrer Wiederherstellung verlangt als diese, wie die Erzählungen der Africa-Reisenden darthun und wir täglich in Brasilien sehen. Aber wenn bei ungenügender Nahrung eine Arbeit verlangt wird, die unbedingt sehr bedeutende Verluste verursacht, so muss die Widerstandskraft erliegen; es zeigt sich nach einiger Zeit ein Deficit, proportional den Ansprüchen, die an den Organismus gestellt wurden und um so bedeutender, je jünger das Individuum ist.

Ausserdem finden diese armen Leute nicht immer in den zur Nachtruhe bestimmten Stunden einen genügenden, hygienischen Anforderungen entsprechenden Aufenthalt; oft schlafen sie zusammengedrängt in elenden, feuchten, stinkenden Hütten, die der Kälte und Feuchtigkeit zugänglich sind; nicht selten verwenden sie diese einzigen Stunden der Freiheit, um ihren Lastern zu fröhnen.

Unter solchen Verhältnissen versteht man die Häufigkeit der Anämie unter den Bewohnern dieser Agricultur-Bezirke und die aussergewöhnliche Schwere, die in Folge dieser Verhältnisse selbst die leichtesten Erkrankungen unter ihnen annehmen; man begreift, dass eine gewisse Zahl, gewöhnlich die jüngsten, mit Sonnenuntergang von der Arbeit nach der Fazenda geführt werden müssen, weil sie allein sich nicht mehr orientiren können.

Die Hemeralopie tritt zuweilen epidemisch bei einer grossen Zahl von Individuen auf.

Auf den Fazendas, wo die Sclaven eine genügende gemischte Nahrung erhalten, die Arbeit methodisch geregelt ist im Verhältnisse zu den Kräften der Arbeiter, die Wohnungen unter hygienischen Verhältnissen errichtet sind, der ärztliche Dienst regelmässig versehen wird, überhaupt wo das Loos der Sclaven verbessert wurde (was glücklicherweise im eigenen Interesse der Besitzer sich zu verallgemeinern strebt) verlängert sich die mittlere Lebensdauer, die Arbeit wird productiver, man beobachtet keine Fälle von Hemeralopie, oder höchstens ausnahmsweise bei Reconvalescenten, die sich frühzeitig schwerer Arbeit oder der Einwirkung der Sonnenstrahlen ausgesetzt hatten.

Diese Beobachtung befindet sich in vollständiger Uebereinstimmung mit vielen anderen, die sonst in der Literatur verzeichnet sind. So existiren viele Beispiele von wirklichen Epidemien von Hemeralopie in Asylen, unter dem Militär während des Feldzuges, oder während anstrengender Festungsarbeiten, in Gefängnissen u. s. w.

Man sehe die Beobachtungen von Bitot*), von Alfr. Graefe**) an Züchtlingen der Halle'schen Strafanstalt, von Poullain während der Besatzung von Beford, von Gremars bei der Schiffsbesatzung der Alceste (von A. Graefe citirt) u. s. f.

Es ist mithin ein allgemein angenommenes Factum, dass die Hemeralopie immer mit einer mehr oder weniger vorgeschrittenen Anämie der Netzhaut verbunden ist, dem prädisponirenden Factor der Hemeralopie unserer Ackerbau treibenden Bevölkerung.

Der andere nothwendige Factor zur Erzeugung der Hemeralopie ist die Einwirkung grellen Lichtes oder der Sonnenstrahlen. Die Blendung ist die Gelegenheitsursache, so dass, möge Jemand noch so anämisch sein, sich keine

*) loc. cit.

**) Beiträge z. Wesen der Hemeralopie. Arch. f. Ophth. V. 1. S. 119.

Hemeralopie einstellt, so lange keine Blendung der Retina stattfindet.

Die Anämie kann beträchtlich sein, sie kann sich rasch oder langsam entwickelt haben, kann verschiedene functionelle Störungen verursacht haben; aber sie wird sich nicht unter der Form der Hemeralopie manifestiren, ohne dass der Patient sich während einiger Zeit dem Einflusse eines hellen Lichtes ausgesetzt hat.

Diese beiden Umstände sind die beständigen und einzigen ätiologischen Momente der Hemeralopie unserer ländlichen Arbeiter.

Ich habe wiederholt Gelegenheit gehabt, andere Augenaffection bei Anämie zu beobachten, als: Asthenopia muscularis, Accommodationsstörungen, mehr oder weniger beträchtliche Amblyopie, ausschlieslich durch den Einfluss der Qualität und Quantität des Blutes hervorgerufen, jedoch niemals die Hemeralopie. Noch mehr, nachdem sich die Hemeralopie durch Zusammenwirken der zwei erwähnten Ursachen ausgebildet hat, verschwindet sie, wenn man die Blendung durch einige Zeit fortgesetzten Aufenthalt in einem dunklen Zimmer beseitigt, ohne Beihülfe anderweitiger therapeutischer Agentien, wie ausserdem schon von Förster, Alfr. Graefe, A. Netter und Anderen beobachtet wurde.

Bei anämischen Individuen wiederholt sich in höherem Grade, in Folge des Torpors der Retina, die durch die ungenügende und verlangsamte Ernährung dieser Membran bedingt ist, das Nämliche, was bei Jedem geschieht, der bei vollkommener Gesundheit aus einem hellerleuchteten Raume in einen anderen weniger hellen geht; zuerst unterscheidet er Nichts, wegen des Ermüdungszustandes seiner geblendeten Netzhaut; nur nach einiger Zeit der Ruhe beginnt er Einiges undeutlich zu erkennen und schliesslich sieht er Alles deutlich, was ihn umgiebt.

Folgende Beobachtung dient dafür als Beweis: „Auf unseren Fazenden stehen die Arbeiter sehr früh auf und gehen zu ihrer Arbeit vor Erscheinen der Sonne, wenn die Helligkeit noch viel geringer ist als Abends nach Sonnenuntergang, und doch beschwert sich kein Hemeralop, dass er um diese Zeit schlecht sehe, die Fälle ausgenommen, wo schon eine bedeutende Amblyopie besteht." Die Ruhe während einer einzigen Nacht ist hinreichend, um die Sensibilität der Retina wiederherzustellen.

Unter 30 in diesen letzten drei Jahren von mir beobachteten Fällen von einfacher Hemeralopie waren 14 beim Ackerbau beschäftigte Sclaven im Alter von 15 bis 40 Jahren; die Anderen waren Weisse von verschiedener Nationalität; nach der Beschäftigung waren es 9 Maurer und Steinsetzer, 4 Steinbrecher, 2 Matrosen und eine Näherin. Bei der letzten war die Anämie durch eine Uterinblutung neueren Datums veranlasst und die Ursache, die sie zur Consultation eigentlich brachte, war eine Accommodationsbeschränkung, welche weder ihr Alter noch der Refractionszustand erwarten liess.

In keinem Falle von einfacher Hemeralopie beobachtete ich Veränderungen im Augenhintergrunde, in einigen eine kaum bemerkbare Blässe der Papillen und Lumenverminderung der Centralarterien der Retina.

Alle wurden unter einer Behandlung, die im Allgemeinen in der Anwendung der Eisenpräparate in Verbindung mit Strychnin bestand, bei animalischer Nahrung und Ruhe der Augen wiederhergestellt.*)

---

*) In Bezug auf die Behandlung der Hemeralopie ist es interessant, dass unter unseren Fazendeiros die Bähungen mit Ochsenleber über die Augen grossen Ruf haben, eine Behandlungsweise, die seit der Zeit des Hippocrates gegen die Hemeralopie angewandt wurde. Es ist klar, dass solche Bähungen, indem sie den Stoffwechsel der Theile anregen, einen günstigen wenn auch vorübergehenden Einfluss ausüben müssen. Damit

Wie wir eben sahen, ist der Netzhauttorpor der Hemeralopie eine natürliche Folge der gestörten Ernährung dieser Membran, die einen Nachlass ihrer Functionen zeigt, nachdem sie durch ihren physiologischen Reiz erschöpft wurde.

Auf dieselbe Weise mutatis mutandis, leiden im Verhältnisse zur Ernährungsstörung die Functionen verschiedener anderer Organe.

Die Sensibilität der Körperdecke und der Hornhaut vermindert sich, die Haare fallen reichlich aus; bei Patienten von weisser Race werden sie von viel feineren, kürzern, ohne Glanz, ähnlich den Fasern des Werges ersetzt; bei den Negern werden die Haare an den Spitzen röthlich und fallen in Menge aus, wodurch besonders die Stirne und Schläfengegend entblösst wird; oder sie werden durch einen beinahe unbemerkbaren Flaum ersetzt; die Hornhäute zeigen öfters schon in dieser Periode einen dem Arcus senilis ähnlichen Ring.

Nachdem einmal der Process der Ernährungsstörung begonnen hat, trägt Alles dazu bei, die Reaction des Organismus zu unterdrücken; mit der Abstumpfung der Sensibilität hält die Abschwächueg der Intelligenz gleichen Schritt, die Kranken schlummern beständig, verlieren die Willenskraft und Energie und bleiben in diesem intellectuellen Verfall vollständig den niederen animalen Instinkten überlassen. Sie suchen die Wärme, setzen sich den Strahlen der Sonne oder des Feuers aus, verschlingen, was ihnen in die Hände fällt und verschlimmern ihren Zustand noch auf alle Weise. Noch ehe sich diese Symptome so sehr bemerklich machen, erscheinen oft die ersten Zeichen der Xerophthalmie. Die Conjunctiva, welche seit dem ersten Beginne der Hemeralopie beinahe blutleer war,

---

dieser Einfluss nicht bloss vorübergehend sei, wäre es nothwendig, auch die Magen der armen Kranken nicht nur mit der Leber, sondern auch mit dem Fleisch des Ochsen zu behandeln.

zeigt jetzt nicht einmal Andeutungen ihrer Gefässe; in der Nähe der Hornhaut nimmt sie eine dunkle Farbe an, verliert ihren Glanz und ihre Schlüpfrigkeit, es bildet sich die besprochene schaumartige Substanz, die den mehr ausgesetzten Stellen der Augenbindehaut und dem Conjunctivalrand der Cornea, wenn schon einige Rauhheit existirt, anhängt; die Schleimhaut wird immer trockener und zeigt endlich ein Cutis-ähnliches Aussehen, welches schon beschrieben und von A. v. Graefe als Xerosis acuta bezeichnet wurde.

In diesem Zustande vermindert sich die Sensibilität der Cornea in dem Grade, dass, wie schon Rau bemerkte, man sie mit der Spitze des Fingers berühren kann, ohne dass der Patient blinzelt. Erst in dieser Periode pflegt man eine subconjunctivale und pericorneale venöse Injection zu bemerken, von einiger Lichtscheu und Thränenfluss begleitet und von einer diffusen Opacität gefolgt, die langsam wachsend, von dem oben beschriebenen opaken Ringe aus sich über die ganze Hornhaut verbreitet.

Dann bemerkt man in der Conjunctiva der unteren Lider, besonders neben dem Fornix conjunctivae die Entwickelung einiger blassrother abgeplatteter Follikel; die schaumartige Substanz vermehrt sich in der Weise, dass sie wirkliche Platten zu beiden Seiten der Cornea und selbst über dieser Membran bildet, wenn etwas Opacität mit Ungleichheit der Oberfläche bestand, wie sie von Bitot, Villemin, v. Graefe, Gama Lobo, Snell, Hocquart u. A. beschrieben wurde.

Wenn diese Substanz, deren Beschaffenheit schon im ersten Theile dieser Schrift beschrieben wurde und die mit den Beobachtungen von Villemin und Hocquart übereinstimmt, entfernt wird, so erneuert sie sich allmählig in einigen Stunden, wird aber nicht an dieser Stelle erzeugt, sondern entsteht aus kleinen Flocken, die durch das langsame Blinzeln fortbewegt, hier sich anhängen.

In dieser Periode erstreckt sich weiter die Xerosis auf die Bulbusconjunctiva und zu den schon angeführten allgemeinen Symptomen gesellt sich Bronchialcatarrh beider Lungen, mehr oder weniger allgemein und durch grossblasiges Rasseln charakterisirt; Frequenz des Pulses und Erhöhung der Temperatur.

Gewöhnlich ist kein heftiger Husten vorhanden und wenn er vorhanden ist, so ist er nicht von Auswurf begleitet.

Manchmal beobachtet man ausser der Bronchitis Diarrhoe.

Um vom Zustand des Pulses und der Temperatur in diesem Stadium eine Idee zu geben, lasse ich hier die Beobachtung eines der leichtesten Fälle dieses Stadiums folgen.

Adao, Mulatte, 12 Jahre alt, aus Ceará gebürtig, Sclave in einem Commissionsgeschäft, trat am 26. Mai 1881 in meine Behandlung im Krankenhause Santa Thereza. Mit Mühe erfährt man von dem Kranken, dass seine Krankheit vor einigen Monaten mit Hemeralopie begann. Die Sensibilität und Intelligenz sind abgestumpft, er verlangt und klagt nichts; zögernd antwortet er einsilbig auf die gestellten Fragen und verkriecht sich in die wollenen Decken, mit denen er auch den Kopf bedeckt. Er zeigt alle Symptome bedeutendster Anämie. Ueber beiden Lungen verbreitet hört man crepitirendes und grossblasiges Rasseln; man sagte mir, dass er abwechselnd an Diarrhoe und Verstopfung leide. Der Leib ist aufgetrieben und an einigen Stellen bei Druck empfindlich, besonders in der Regio epigastrica. Puls 140, Athmung schwer und häufig, Achseltemperatur 38,6 ° C. Auf beiden Augen beginnende Xerosis und auf der Bulbusconjunctiva schaumige Ablagerung mit den schon beschriebenen Charakteren; beginnende Entwickelung von Follikeln auf der Lidconjunctiva, merkliche Unempfindlichkeit der Hornhäute, die leicht getrübt sind.

Wie man aus den seit Anfang der Beobachtung bis zur Herstellung des Patienten aufgezeichneten Curven ersehen

kann (hier unten), zeigen die täglichen Schwankungen der Temperatur eine gewisse Regelmässigkeit, so dass diese

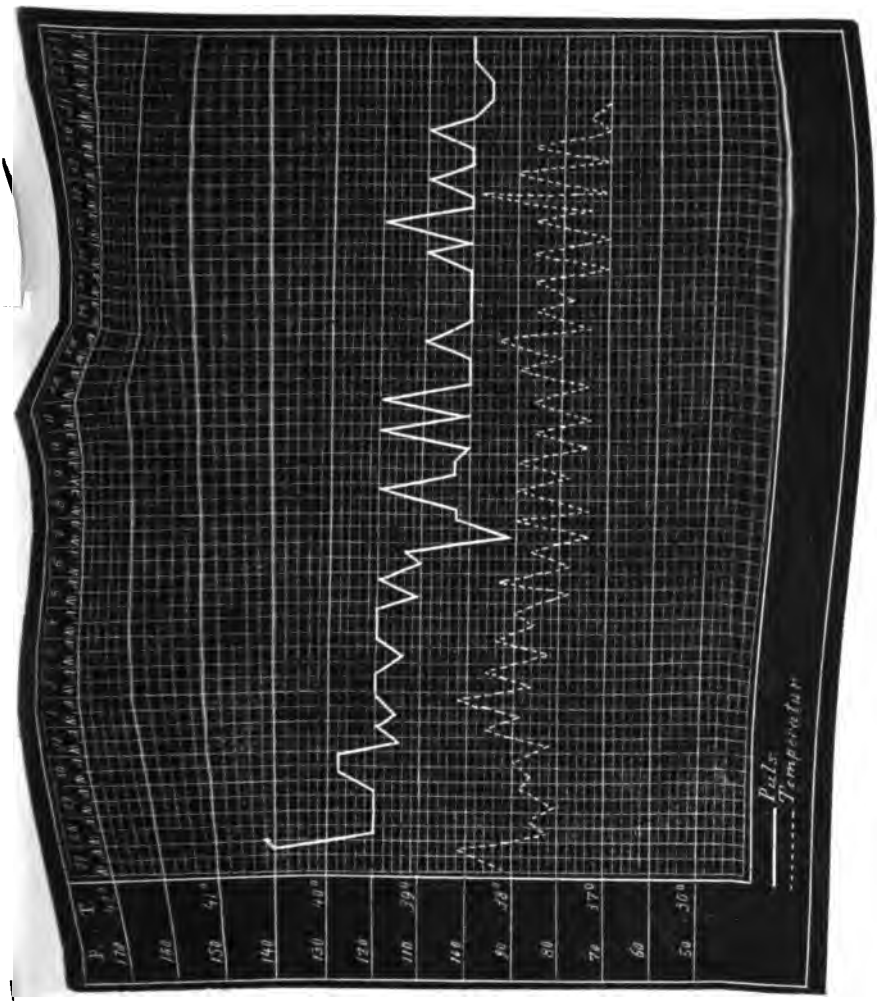

Abends gewöhnlich mehr erhöht ist als Morgens. Gleich in den ersten Tagen der Behandlung fiel die Temperatur unter 38°, um von neuem zu steigen, am fünften Tage

stieg sie noch und fiel dann allmählig mit einigen Schwankungen, bis sie am 26. Tage der Behandlung normal wurde. Der Puls verminderte sich rasch von 140 Schlägen in der Minute auf 120, wurde häufiger am vierten Tage und begann von da allmählig, mit grossen Schwankungen, langsamer zu werden, bis zu 100 Schlägen, als die Temperatur normal wurde.

Die Curven lassen ausser den zahlreichen Schwankungen und Unregelmässigkeiten des Pulses und der Temperatur auch das Missverhältniss zwischen den beiden erkennen. Betrachten wir die Maxima, so haben wir am ersten Tage 38,8° T. und 140 P., am 30. Mai 38° T. und 120 P., am 7. Juni 38° T. und 90 P.

Dieses bei den schweren Fällen so häufige Missverhältniss beweist, dass diese Symptome mehr Folge der durch die Ernährungsstörung des Nervencentrums veranlassten tiefen Alteration der Innervation sind, als die Complicationen seitens der Athmungs- und Verdauungsorgane.

Mit dem Erscheinen dieser febrilen Periode steigert sich der Krankheitsprocess, es zeigen sich einige subconjunctivale von dunklem Blute strotzende Venen, die Cornea trübt sich diffus und plötzlich erscheint im Centrum dieser Membran, oder in dessen Nähe, auf beiden Augen, oder erst am einen und kurz darauf am anderen, ein entzündliches Infiltrat von zuerst grauer und dann gelber Farbe mit epithelialer Erosion und begleitet von Photophobie, Thränenfluss und Absonderung eines mehr oder weniger reichlichen rahmartigen Schleimes, der mikroskopisch untersucht, ausser einigen Eiterkörperchen, die nämlichen Elemente enthält, wie die schaumige Substanz, welche im Lidspaltenbezirk der Bindehaut abgelagert ist, nämlich grosse Pflasterepithelien mit und ohne Kern und granulirtem Inhalt und freie Fettzellen in grosser Zahl und verschiedener Grösse.

Nach diesem Alarmsignal überstürzen sich, wenn nicht mit aller Macht eingeschritten wird und oft trotz dieses Einschreitens die Erscheinungen und es schmelzen die Hornhäute in wenigen Stunden. Unter diesen Umständen vermehrt sich die Injection der subconjunctivalen grossen Venen derart, dass die Sclera eine dunkel-blaue Farbe annimmt.

Während dieser zerstörenden Processe kehrt die Sensibilität nicht wieder, der Patient bleibt indifferent, spricht kein Wort und unter Verschlimmerung der Complicationen stirbt er asphyktisch durch Anhäufung von Bronchialsecret oder von Durchfällen erschöpft.

In einigen Fällen beobachtete ich in dieser Periode, ausser den schon erwähnten Symptomen, gelbe Plaques auf der Haut, besonders im Gesicht, vollkommen vergleichbar denen bei Xanthelasma, in andern torpide Geschwüre an den Knöcheln und anderen Stellen mit stärker hervorragenden Knochen.

Nur in dieser Schlussperiode beobachtete v. Graefe und Gama Lobo die Krankheit, während Rau, Bitot, Villemin, Netter, Snell u. A. sie nur in ihren Anfangsstadien sahen, als sich kaum die Störungen der Conjunctiva zu zeigen begannen.

Daher resultirt die Verschiedenheit und Nichtübereinstimmung in der Beurtheilung der Krankheit und deren Begleitsymptomen.

Aus Allem, was ich gesagt habe, lässt sich klar ableiten, dass die Xerophthalmie, wie auch die übrigen Symptome, die sie begleiten, eine natürliche Folge der allgemeinen Ernährungsstörung sind, verursacht durch chronische progressive Anämie; aus diesem Grunde schlage ich, zur Benennung dieser Augenkrankheit den Namen — Xerophthalmia cachectica oder Xerophthalmie aus Ernährungsstörung vor.

v. Graefe glaubte nach dem Ergebniss der von Klebs an zweien seiner Fälle gemachten Autopsien die Augenkrankheit auf einen specifischen Entzündungsprocess des Gehirns, eine Encephalitis infantilis, zurückführen zu können. Doch konnte er sich, obwohl beeinflusst von den damals neuen Arbeiten von Virchow, Cohnheim und Klebs über die Encephalitis infantilis, der wahren Interpretation der beobachteten Thatsachen nicht verschliessen. Bei der Encephalitis infantilis beschränken sich die Veränderungen auf das Gehirn, während Klebs in den Fällen von Graefe's ausser Hirnveränderungen, ähnlich denen der Encephalitis infantilis, auch fettige Entartung anderer Organe fand.

„In unseren beiden Fällen", schreibt v. Graefe, „fand sich allerdings ausser der Encephalitis noch Fettleber vor und es könnte hiernach der Verdacht auftauchen, dass vielleicht das Hirnleiden mehr eine Theilerscheinung allgemeiner Ernährungsstörungen als den Quellpunkt des Gesammtleidens bezeichne." *)

Trotzdem er in der Folge die oben angeführte Hypothese bekämpfte, ist es nicht weniger gewiss, dass sie sich natürlicherweise dem grössten Geist aufdrängte, der sich je mit der klinischen Ophthalmologie beschäftigt hat.

Die ausnahmsweise Schwere der von v. Graefe beobachteten Fälle, die Thatsache, dass er nur Kranke im Alter von 2—3 Monaten beobachtete und wahrscheinlich die Unkenntniss der früher über diesen Gegenstand veröffentlichten Beobachtungen, die Aehnlichkeit der im Nervencentrum angetroffenen Störungen mit denen der Encephalitis infantilis machten ihn glauben, dass es sich primär um eine Encephalitis handelte, von der die Xerophthalmie nur ein Symptom wäre.

---

*) l. c. S. 255.

Jedoch beweisen die von Klebs in Gehirn, Leber und anderen Organen gefundenen Veränderungen, die gelben Flecke auf der Haut bei einigen Kranken, die atonischen Geschwüre bei andern, das Ausfallen der Haare bei Allen, der circumcorneale opake Ring, die durch Epithelabstossung auf der Conjunctiva erzeugte schaumige Substanz *) etc., dass es sich um einen regressiven Dege-

*) In Bezug auf den Ursprung der fettigen Substanz, die man auf der Conjunctiva Kachektischer antrifft und die unter gewissen Verhältnissen sich auf den meist veränderten Stellen der Conjunctiva oder selbst auf der Cornea anhäuft, meine ich, im Widerspruch mit Hocquart, dass sich diese Substanz nicht in loco bildet, sondern von der ganzen conjunctivalen Oberfläche gebildet und durch die Lidbewegung dahin gebracht wird und an diesen Stellen hängen bleibt; wenn die Substanz gänzlich entfernt wird, was, wie ich sagte, leicht gelingt, beobachtet man, dass neue Flocken, durch die Lidbewegung hergeführt, sich an derselben Stelle sammeln und in kurzer Zeit neue gleiche Plaques bilden.

Auf dieselbe Weise bildet sich dieser Niederschlag auf der Cornea, wenn auf derselben epitheliale Veränderungen bestehen, die die Oberfläche rauh und uneben machen, was in den meisten Fällen bei dem Epithelium auf hervorragenden Narben der Fall ist wie bei dem Hocquart'schen Falle.

Ausserdem ist diese Substanz mit denselben mikroskopischen Charakteren nicht selten bei Kachektischen vor der xerotischen Periode zu beobachten, aber da es noch keine Falten und Rauhigkeiten auf dem Epithel der Conjunctiva oder Cornea giebt, so wird die Substanz fortwährend durch das Unteraugenlid in Bewegung erhalten und bleibt nur selten für Augenblicke in Streifen auf der Bulbusconjunctiva oder auf der Cornea haften und wird bald wieder nach der unteren Uebergangsfalte hingeführt. Diese Substanz ist folglich ein Product der Epithel-Abstossung auf der veränderten Conjunctiva durch den Lidschlag mit den Thränen gemischt und emulsionirt. Noch vor wenigen Tagen hatte ich Gelegenheit, meinen Assistenten, den Herren Dr. Paula da Fonseca und Carlos Penna, sowie den Studirenden einen kachektischen Kranken zu zeigen, bei dem noch keine xerotische Veränderung der Bindehaut bestand und bei dem doch die erwähnte Substanz reichlich vorhanden war, deren Identität durch die mikroskopische Untersuchung bestätigt wurde.

nerationsprocess handelt, der alle Gewebe befällt und deren Functionen stört.

Man begreift daher die grosse Gebrechlichkeit des Organismus im letzten Stadium der Cachexie, die davon gegebene Beschreibung ist nicht übertrieben; man muss sich vielmehr wundern, dass in den von Bitot, Snell und Hocquart beschriebenen leichten Eällen von Xerophthalmie der Allgemeinzustand der Kranken den Beobachtern nicht besonders auffiel und der Erstere sogar das Gegentheil angiebt, indem er sagt: „Les enfants les plus faibles en ont été à l'abri; elle (die Krankheit) a été plus commune chez ceux qui paraissaient les mieux constitués." *)

Snell weiss nicht, was er als Ursache der Krankheit beschuldigen soll und sagt, dass seine Kranken anscheinend kräftig waren und alle aus dem grossen Bezirk von Sheffield stammten, der hoch gelegen, allgemein für gesund gehalten wird. **)

Jedoch sieht man aus den Beobachtungen Bitot's, dass alle seine Kranken lymphatisch oder scrophulös waren und dass diejenigen, welche besseres Aussehen zeigten, vom Lande in das Hospital kamen, wo die Krankheit nach einer gewissen Zeit des Aufenthaltes sich entwickelte. Die Kranken von Snell wurden trotz des guten Aussehens mit eisenhaltigem Leberthran behandelt und wurden Alle hergestellt. Diese Beobachtungen widersprechen also meiner Ansicht nicht, sie bestätigen sie eher.

Nach den ersten im Anfang dieser Arbeit besprochenen Beobachtungen hatte ich Gelegenheit, einen anderen Fall in viel besseren Verhältnissen, gleich den von Bitot und Snell beobachteten Fällen zu sehen; diese Beobachtung folgt hier im Auszuge:

---

*) loc. cit.
**) loc. cit.

Ivao, Schwarzer, 6 Jahre alt, Sclave des Herrn J. B., Landbauer in der Provinz Rio de Janeiro.

Man sagte mir, dass die Krankheit mit Hemeralopie begonnen habe. Vor 15 Tagen erkrankte er an den Augen. Status praesens: Gute Körperbildung, dem Alter entsprechende Entwickelung; erkennbare Anämie. Beiderseits die Bindehaut der Lider sehr blass, die des Bulbus vollständig blutleer und xerotisch im Lidspaltenbezirk; man bemerkt hier zu beiden Seiten der Cornea eine Ablagerung der charakteristischen schaumigen Substanz; um die Cornea ein opaker Ring, vollständig dem Arcus senilis gleich; merkliche Verminderung der Sensibilität dor Cornea; schwache Intelligenz; Beginn von Bronchitis, Ausfallen der Haare, Leib ein wenig aufgetrieben, leichtes Oedem der untern Extremitäten.

Nach den Erfahrungen bei dem ersten von mir beobachteten Falle suchte ich gleich den Zufällen von Seiten der Cornea vorzubeugen, indem ich warme Compressen über die Augen legte und in den Zwischenpausen einen Druckverband anlegte.

Gleichzeitig tonische Behandlung neben kräftiger Nahrung. Leberthran mit Zusatz von Blancard'schem Eisensyrup und Chinawein bei den Mahlzeiten.

Nach einigen Tagen war der Kranke bereits von seiner Augenkrankheit geheilt, obgleich sein Allgemeinbefinden noch schlecht war; nach zwei Monaten konnte ich ihn geheilt entlassen.

Die Richtigkeit meiner Ansicht über die Natur dieser Krankheit habe ich nicht nur durch diesen, sondern auch durch andere schwere Fälle, worüber am Schluss dieser Arbeit berichtet wird, bestätigt gefunden.

Die Behandlung muss ganz besonders darauf gerichtet sein, den gesunkenen Kräftezustand des Kranken zu heben. Der Verdauungsapparat erfordert bei weitgediehenen Fällen die grösste Sorgfalt, um Indigestionen zu vermeiden, die bei der Unzulänglichkeit der Verdauungssäfte durch die leichtesten Speisen entstehen können. Gewöhnlich verschlingen die Kranken mit Gier Alles, was ihnen in die Hände fällt, und haben nicht selten absonderliche Gelüste; so essen sie zuweilen Erde, Schalen von Früchten etc.

Ich überwache deshalb die Ernährung besonders bei jungen Patienten und in schweren Fällen mit der grössten Aufmerksamkeit; ich ernähre sie zuerst mit Milch und Suppen in kleinen, oft wiederholten Portionen; erst nachdem sich der Zustand der Verdauungsorgane gebessert hat, beginne ich klein gehacktes Fleisch zu geben und China-Wein, wobei ich die Verdauung durch Pepsin und Wismuth bei den Hauptmahlzeiten unterstütze. Sobald sich die Diarrhoe vermindert oder verliert, gebe ich Leberthran, Strychnin und Eisenpräparate, anfangs in sehr kleinen Dosen, später steigend im Verhältniss zum Alter und der individuellen Disposition.

Zur Verhütung oder Heilung der Xerophthalmie und der Hornhautaffection (Keratitis neuroparalytica) habe ich von einem Mittel grossen Nutzen gesehen, welches ich seit lange nicht nur bei Krankheiten der Cornea, wie Geschwüren jeder Natur, Keratitis parenchymatosa diffusa, sondern auch bei Iritis etc., anwende, nämlich von Bähungen mit Dampf von 40° C., womit ich in vorgeschrittenen Fällen von Xerophthalmie die Anlegung eines Druckverbandes in den Zwischenzeiten verbinde.

Ich benutze dafür seit 1871 einen sehr einfachen Apparat, einen kleinen Metall-Kessel, dessen oberer Theil zwei Oeffnungen besitzt; die eine an der Seite dient zum Eingiessen der Flüssigkeit und ist mit einem einzuschraubenden Deckel versehen; die andere in der Mitte, setzt sich in eine anzuschraubende Metallröhre fort von ca. 4 Cm. Länge, deren obere Hälfte horizontal umgebogen und mit einer $1^1/_2$ Mm. weiten Oeffnung versehen ist.

In den letzten Jahren bediente ich mich zu demselben Zwecke des grossen Pulverisators von Galante, an dem ich die doppelte Glasröhre durch eine einfache von Metall mit eingelötheter Schraube wie oben beschrieben, ersetzte.

Gewöhnlich dienen 3—4 Löffel Flüssigkeit für jede Bähung von 15 Minuten Dauer. Früher bediente ich mich

aromatischer Infuse; ich habe mich aber davon überzeugt, dass die Wärme das allein wirksame ist und benutze seitdem nur reines Wasser; die aromatischen Infuse hatten auch noch die Unzuträglichkeit, auf dem Boden des Kessels einen fest anhaftenden Niederschlag zu hinterlassen, welcher bei späterem Gebrauch das Spritzen von heissen Tropfen ins Gesicht der Kranken verursachte.

Mit der angegebenen oder einer etwas grösseren Wassermenge und den oben bezeichneten Verhältnissen der Metallröhre ist man vor jedem unangenehmen Zufall sicher und kann die Anwendung der Bähung auch weniger vorsichtigen Personen überlassen.

Da die Bähungen auch dann die gewünschte Wirkung haben, wenn sie auf die geschlossenen Lider gemacht werden, so wende ich sie nie direct auf das Auge an, damit nicht dieses durch einen unvorhergesehenen Zufall verletzt werde.

In den schwersten Fällen, nach Beginn des Hornhautleidens habe ich immer grossen Nutzen von der Anwendung dieses Mittels gezogen. Schon nach wenigen Tagen zeigt sich bedeutende Besserung. Geschwüre der Cornea reinigen sich; die Infiltration nimmt ab und es stellt sich fortschreitende Reparation ein; flache Geschwüre nehmen durch Vascularisation eine Rosafarbe an. Die Xerophthalmie vermindert sich und verschwindet innerhalb weniger Tage.

Ist noch keine bemerkbare Trockenheit der Bulbus-Conjunctiva vorhanden, sondern nur venöse episclerale Injection und der pericircumcorneale Ring mit oder ohne schaumigen Epitheldetritus, so hört in wenigen Tagen die Bildung dieser talgigen Substanz auf; die Cornea bedeckt sich meist mit einer von der Peripherie nach dem Centrum fortschreitenden Trübung; nach und nach verschwindet die circumcorneale Injection und die Hornhaut hellt sich vom Centrum nach der Peripherie wieder auf, abweichend

von dem Verhalten bei der Keratitis parenchymatosa, bei der die Opacität von der Peripherie nach dem Centrum hin verschwindet. Zuletzt verschwindet der opake circumcorneale Ring.

Die Bähungen können in leichten Fällen einmal täglich 1/4 Stunde lang an jedem Auge gemacht werden; in schweren Fällen werden sie zwei oder mehrmals wiederholt.

Dies ist die einzige locale Behandlung, die ich anwende; ich konnte durch sie die schwersten Erscheinungen von Seiten der Augen dämpfen, noch ehe der Allgemeinzustand sich sichtbar gebessert hatte. So starb der Kranke, der Gegenstand der Beobachtung No. 5 ist, infolge der Lungencomplication, als er schon von der schweren Augenkrankheit hergestellt war.

Offenbar wird durch diese Bähungen die locale Ernährung verbessert; denn z. B. bei Keratitis parenchymatosa sieht man sehr bald die opaken Stellen vom Rande her mit Gefässen überwachsen, die so zahlreich sind, dass die Stelle in kurzer Zeit wie ein blutiger Fleck aussieht.

Ich habe die Bähungen auch als prophylactisches Mittel bei cachectischen Individuen angewendet, an denen die Staaroperation vorgenommen werden sollte, um Suppuration zu vermeiden und mit dem besten Erfolg. Wenn der ganze Organismus des Patienten beinahe blutleer zu sein scheint, die Haut atrophisch ist, blutet kurze Zeit nach Anwendung dieses Mittels die Conjunctivalwunde reichlich und man bemerkt keinen Kollaps der Cornea.

Die Bähungen, wie ich sie anwende, können von jeder Person gemacht werden; sie sind dem Patienten angenehm, die Kinder gewöhnen sich mit Leichtigkeit daran; sie verursachen keine unangenehmen Zufälle, was man nicht von den Cataplasmen und heissen Compressen sagen kann, die sowohl den Patienten als den, der sie applicirt, incommodiren.

Zum Schlusse lasse ich noch einige Beobachtungen folgen, die mir von denen, die ich besitze, die meiste Beachtung zu verdienen scheinen.

Beobachtung I.

Firmo, Neger, 20 Jahre alt, beschäftigt beim Kaffeebau, Sclave des Dr. B. A. M. de B., wohnhaft auf einer Fazenda in Apparecida, Provinz Rio de Janeiro, consultirte mich im September 1873. Anamnesis: Sein Herr theilt mir mit, dass der Sclave seit 5 oder 6 Monaten an Hemeralopie leide, dass er vor 3 Monaten eine vorübergehende Amaurose gehabt habe, die ihn für einige Minuten vollständig der Sehkraft beraubte, nach Verlauf einiger Tage ein anderer Anfall vorübergehender Amaurose, die einige Stunden dauerte und nach diesem noch drei andere in verschiedenen Zwischenräumen.

Status praesens: Ausgesprochene Anämie; Lidconjunctiva sehr bleich, Bulbusconjunctiva blutleer, zu beiden Seiten der Cornea xerotische Plaques; die Cornea von einem opaken Ring umgeben, ähnlich einem Arcus senilis; die Pupillen, etwas erweitert, reagiren träge; S $= \frac{20}{30}$.

Ophth.: Medien durchsichtig, Papillen blass, Centralgefässe verengert.

Behandlung: Pillen von Ferrum carbonium, Chinin und Strychn. sulf. Einmal täglich ¼ Stunde lang Bähung mit Dampf von 40° C. Kräftige Diät. Nach 20 Tagen verschwinden die xerotischen Plaques; S $= \frac{20}{30}$. Nach weiteren 30 Tagen localer und allgemeiner Behandlung wurde Patient geheilt entlassen.

Beobachtung II.

Ambrosio, Neger, 28 Jahre alt, Sclave des C. L. de A. Seit circa einem Monate besteht Hemeralopie. Beträchtliche allgemeine Anämie. Beginnende Xerosis der Bulbus-Conjunctiven, zur Seite der Hornhaut Arcus senilis, die Hornhäute durchsichtig, Pupillen etwas erweitert, reagiren träge. Anämie der Papillen; Medien transparent. Behandlung: ¼stündige Bähungen mit Dampf von Camilleninfus täglich einmal an jedem Auge; Eisen, China und Wein. Nährende Diät; gesund entlassen nach 20 Tagen.

Beobachtung III.

Philippo, Neger, 16 Jahre alt, aus Bahia, genügend körperlich entwickelt, Sclave des Herrn A. F. de S. Fazendeiro in S. Paulo de Muriahé, Provinz Minas Geraes, kam in Behandlung am 19. Februar 1879.

Der Kranke wurde mir durch Dr. Lucas Tavares de Lacerda, Arzt an jenem Orte, zugeschickt. Derselbe theilte mir brieflich mit, dass die Krankheit dieses und des folgenden Patienten mit Hemeralopie begonnen habe, dass das Leiden in der letzten Zeit auf der Fazenda, woher die Kranken kamen, epidemisch aufgetreten sei, dass ihm viele Kinder, Sclaven der Fazenda, zum Opfer gefallen seien, indem sie zuerst erblindeten und dann starben. Dieser College sandte mir die beiden Kranken, damit ich ihm meine Ansicht über die Natur der Krankheit mittheile und die Mittel, um sie zu bekämpfen, angebe.

Status praesens: Ausgesprochene Anämie, beginnende Alopecie, gleichgültiger Ausdruck, ein Geschwür an beiden äussern Knöcheln, allgemeine Bronchitis. Xerophthalmie der Bulbusconjunctiva, deutlicher im freiliegenden Winkel der Augenlidspalte, wo man grosse Plaques schaumiger Substanz bemerkt. Die Cornea des linken Auges vollständig zerstört. Am rechten Auge ausser dem xerotischen Zustande Entwickelung subconjunctivaler Venen, circumcorneale Injection, diffuse Trübung der Cornea, Bildung einiger blasser Follikel an der Lidconjunctiva, Thränen der Augen, etwas schleimige Secretion.

Behandlung: Leberthran, Syr. ferr. phosphor. comp. von Easton, animalische Diät. Dampfbäder auf beiden Augen, 5procentige Carbolsäurelösung zum Waschen der Geschwüre an den Knöcheln und heisse Camillenumschläge auf dieselben. Täglich 1/4 Stunde Bähungen mit Dampf von 40° an jedem Auge. Nach 3 Monaten wurde der Patient geheilt entlassen, rechts mit $S = \frac{20}{30}$; links mit Atrophia bulbi anterior.

Beobachtung IV.

Demetrio, Kamerad des Vorhergehenden, 14 Jahre alt, von ausgezeichneter Entwickelung. Sehr ausgesprochene Anämie, Atrophie des Unterhautzellgewebes, Schlaffheit der Muskeln, apathisches Wesen, Beginn von Bronchitis, ein kleines Geschwür beiderseits am äussern Knöchel, Alopecie, be-

deutender an der Stirn und an den Schläfen; gelbe Flecken im Gesichte.

Augenbefund: Xerosis der Bulbusconjunctiva wie beim vorhergehenden Fall, beginnende Bildung von Follikeln an der Conjunctiva der untern Lider, bläuliche circumcorneale Injection, opaker Ring um die Cornea, diffuse Trübung der ganzen Cornea, etwas Thränen der Augen, Empfindlichkeit der Hornhäute und Conjunctiven sehr abgestumpft; S reducirt auf Fingerzählen auf 10 Fuss. Der Kranke wurde nach viermonatlicher Behandlung geheilt entlassen. Auf beiden Augen $S = \frac{20}{30}$. Dieser Patient zeigte sich nach seiner Herstellung sehr intelligent.

Beobachtung V.

Patricio, 13 Jahre alt, Neger, gebürtig aus der Provinz Rio de Janeiro, Sclave der Frau D. R. A. C. G., Fazendeira in Barra-Mansa.

Der Kranke soll seit 5—6 Monaten an Hemeralopie leiden, aber erst seit 20 Tagen von Augenentzündung ergriffen sein. Allgemeinbefinden sehr schlecht, Haut trocken und rauh, Unterhautzellgewebe atrophisch, grosse Schlaffheit der Muskeln, stupider Ausdruck, vorgeschrittene Alopecie, besonders an der Frontal- und Temporalgegend, gelbe Flecke an Gesicht und vorderen Brustpartien, über beiden Lungen verbreitete Bronchitis, Diarrhoe und Somnolenz. Die allgemeine Sensibilität ist merkbar vermindert. Der Leib aufgetrieben und im Epigastrium empfindlich; Puls sehr frequent; Achseltemperatur 39 ° C.

Augenbefund: R. A. Xerosis der Bulbusconjunctiva mit der charakteristischen Ablagerung, Entwickelung einiger Conjunctivalfollikel, Injection der subconjunctivalen Venen, die der Sclera eine dunkel-bläuliche Farbe geben; beginnende Ulceration der Cornea, mit tiefer Infiltration und Hypopyon. — L. A. Derselbe Zustand, nur zeigt die diffus getrübte Cornea keine ulcerirten Stellen. — Behandlung: Dampfbäder zweimal des Tages auf beiden Augen und Druckverband. Innerlich: Leberthran mit Syr. ferr. phosph., Chinin und Strychnin, stärkende Diät; desinficirende Waschungen der Augen mit 4procentiger Borsäurelösung.

Nach 40tägiger Behandlung verschwindet das Hypopyon, die Xerosis und die Injection der episcleralen Venen; die Verschwärung der Cornea des rechten Auges begrenzte sich, zeigte Neigung zur Heilung und vernarbte schliesslich; die diffuse Trübung in beiden Augen hellte sich auf, so dass ich die locale Behandlung bei Seite liess und nur mit der allgemeinen fortfuhr.

Einige Zeit darauf erfuhr ich, dass der Kranke einer Bronchopneumonie erlegen sei.

Beobachtung VI.

Maria Ferraz, Mulattin, 9 Jahre alt, frei, wohnt bei ihrer Mutter in der Webstoff-Fabrik Brazil Industrial.

Die Mutter sagte mir, dass die Krankheit nach einem Ausschlagsfieber vor ungefähr zwei Jahren entstanden sei. Anfangs bestand nur Hemeralopie, die der jetzigen Krankheit viele Monate vorherging. Die Nahrung der Kranken war eine vegetabilische. Sie hatte oft an Verdauungs-Störungen zu leiden.

Allgemeinbefund: Sehr deutliche Anämie, Atrophie des Unterhautzellgewebes, Schlaffheit der Muskeln, beginnendes Oedem der untern Extremitäten; aufgetriebener, bei Druck empfindlicher Leib, Indifferenz, Somnolenz, Alopecie, Verminderung der allgemeinen Sensibilität, Bronchitis, unregelmässige Stuhlentleerung; Puls 132, Achseltemperatur 38,5 °.

Augenbefund: Charakteristisches Bild der Xerophthalmie im letzten Stadium, beginnende Infiltration des Centrums der Cornea am linken Auge.

Behandlung: Eisenhaltiger Leberthran, Chinawein, heisse Dampfbähungen, animalische Diät.

Beinahe vollständig hergestellt innerhalb 30 Tagen, nach welcher Zeit die Kranke nicht mehr zur Consultation kam.

Studien über die Aetiologie der Myopie.

Von

Dr. M. Tscherning
in Kopenhagen.

Hierzu 3 Zinktafeln.

Seitdem Donders durch seine Arbeiten die Lehre von den Refractionsanomalien begründete, hat man so zu sagen, alle Myopie als eine Krankheit aufgefasst, eine Krankheit sui generis, welche in einer Dilatation des Bulbus bestehe, die fast immer von anstrengender Nahearbeit herrühre, und die, sobald sie einen etwas höheren Grad erreiche, zu gefährlichen Krankheiten disponiren solle. Gegen diese Lehre sind einzelne Verfasser, wie Jäger, zum Theil Dobrowolsky, und in der neuesten Zeit Landolt*) aufgetreten, welche verschiedene Formen der Myopie aufzustellen versucht haben; keiner von ihnen hat aber vermocht, seinen Anschauungen Eingang zu verschaffen, theils weil sie nur ihre Auffassung der Sache gegeben, diese aber nicht mit Thatsachen gestützt haben, theils weil ihre Auffassung auch nicht correct gewesen ist.

---

*) Ophthalmic. hosp. rep. IX. 3. Decbr. 1879.

Nachdem Dr. Edmund Hansen*), dem ich meine ophthalmologische Ausbildung verdanke, meine Aufmerksamkeit darauf gelenkt hatte, habe ich auf seiner Klinik sehr häufig Leute mit excessiver Myopie gesehen, welche selbst erklärten, dass sie sich niemals viel mit Lesen, Schreiben oder anderer Nahearbeit abgegeben hätten und von denen man auch ihrer Stellung wegen annehmen konnte, dass dies wirklich der Fall war, indem sie den arbeitenden Classen angehörten. Um dies zu untersuchen, beschloss ich, mich noch einmal der mühsamen Arbeit zu unterziehen, eine Statistik der Refraction bei einer hinlänglich grossen Anzahl von Individuen aufzustellen. Es war indessen einleuchtend, dass es von keinem Nutzen sein würde, Untersuchungen auf derselben Grundlage anzustellen, worauf fast alle andern Statistiken basirt sind, das heisst unter Schulkindern. Dergleichen Untersuchungen würden gewiss nichts Neues hervorbringen und würden höchstens nur ein locales Interesse haben. Sie würden aber auch nicht im Stande sein, zwei Forderungen zu erfüllen, die man nach meiner Meinung an solche Untersuchungen stellen muss. Erstens muss man Individuen von ungefähr demselben Alter untersuchen. Meines Erachtens ist es unrichtig, aus dem Steigen der Myopie von

*) In einem Vortrage, in der Medicinischen Gesellschaft zu Kopenhagen 1875 gehalten, setzte Dr. Edm. Hansen seine Ansichten über die Myopie auseinander. Er erklärte, dass er das häufigere Vorkommen der Myopie in den gebildeten Classen durch die ausgeführten statistischen Arbeiten für nicht völlig bewiesen erachte, wie ihm auch die Theorien, durch welche die Abhängigkeit der Myopie von der Nahearbeit erklärt werden soll, nicht befriedigend erschienen. Ferner hob er die verhältnissmässig grosse Häufigkeit der excessiven, deletären Grade von Myopie in den nicht lesenden Classen der Bevölkerung hervor, welche es ihm wahrscheinlich machte, dass dieser eine andere Ursache zu Grunde läge als den andern Myopien; zuletzt empfahl er Untersuchungen der Wehrpflichtigen als den besten Weg, um Klarheit über die hier erwähnten Fragen zu gewinnen.

der einen Classe zur andern den Schluss zu ziehen, dass die Arbeit in der Nähe die Schuld trage; denn wie wir Alle wissen, ist es gerade das schulpflichtige Alter, in dem die Myopie entsteht und fortschreitet. Wenn man demnach in den höheren Classen mehr Myopen findet, könnte es ganz einfach eine Folge davon sein, dass die Kinder älter sind. Zweitens ist es wünschenswerth, erwachsene Individuen zu untersuchen, da bei ihnen am besten zu sehen ist, welchen Einfluss die verschiedene Stellung im Leben auf die Refraction des Betreffenden hat. Um diesen verschiedenen Forderungen auf die best mögliche Weise Genüge zu leisten, gab Dr. Hansen mir den Rath, meine Untersuchungen auf der Session*) anzustellen, wo die ganze wehrpflichtige Mannschaft erscheint, um in Bezug auf ihre Brauchbarkeit zum Kriegsdienst untersucht zu werden. Die betreffenden Autoritäten gaben mir die Gelegenheit, an den Sessionen von 1880 und 1881 meine Untersuchungen anzustellen. Im ersten Jahre untersuchte ich nur die Kopenhagener Bevölkerung, im zweiten, ausser dieser, auch einen bedeutenden Theil der Landbevölkerung aus den umliegenden Gegenden Seelands. Die Untersuchungen wurden auf die Weise gemacht, dass jeder Mann, ehe die eigentliche Musterung stattfand, von mir untersucht wurde und, wenn sich Abnormitäten fanden, die für seine Brauchbarkeit zum Militärdienst Bedeutung hatten, eine Notiz darüber erhielt.**) Da es nothwendig

*) Sessionen nennt man in Dänemark die Sitzungen, wo der betreffende Jahrgang der wehrpflichtigen Mannschaft von einer Commission, aus Officieren und Aerzten bestehend, in Bezug auf Dienstfähigkeit beurtheilt wird.

**) Eine solche Untersuchung hat keine geringe Bedeutung, besonders in den grossen Städten; ohne eine solche kann man nicht umhin, Leute auszuheben, welche dienstunfähig sind und doch eintreten, einen grösseren oder kleineren Theil der Dienstzeit bei der Waffe durchmachen, bis sich endlich bei den Schiessübungen oder andern Proben zeigt, dass sie untauglich sind.

war, dass die Untersuchungen schnell vor sich gingen, damit die Musterung nicht verzögert würde, konnten Sehproben nicht ausgeführt werden, die Refraction wurde aber für jedes einzelne Auge mit Hülfe des Ophthalmoskops im aufrechten Bilde bestimmt, das, wenn man hinlängliche Uebung hat, eine sehr schnelle und hinreichend genaue Bestimmung erlaubt. *) Für jeden einzelnen Mann wurden dann Namen und Geschäft nebst der Refraction jedes einzelnen Auges ausser verschiedenen andern Umständen notirt, welche für die erwähnte Frage Bedeutung haben könnten und später berührt werden sollen. Ausserdem wurden alle andern Abnormitäten, die gefunden wurden, notirt, weil sie, selbst wenn sie von keinem Interesse für diese Sache wären, doch in anderen Beziehungen Bedeutung haben könnten. Eine solche allgemeine ophthalmologische Statistik, welche sich fast über die ganze männliche Bevölkerung eines bestimmten Alters erstreckt, hat man soviel mir bekannt, sonst nirgends aufzuweisen und doch ist dies die beste Art über die Ausbreitung der verschiedenen Augenleiden in der Bevölkerung sichere Auskunft zu bekommen. **)

Ehe ich auf das Resultat meiner Untersuchungen weiter eingehe, will ich noch ein paar Worte über die Genauigkeit derselben hinzufügen. Es ist einleuchtend, dass in einer Arbeit wie dieser sich zwei wesentlich verschiedene Fehlerquellen finden. Die eine ist die Ungenauigkeit der Untersuchungen. Es versteht sich von selbst,

---

*) Der Augenspiegel, den ich benutzt habe, und der seit mehreren Jahren von Dr. Edm. Hansen und Dr. Krenchel mit Vorliebe angewendet wird, hat 13 Linsen in der Drehscheibe und einen quadratischen, nur 1 qcm grossen, schiefgestellten, concav- oder plangeschliffenen Stahlspiegel mit scharfrandiger, leicht quer-ovaler Durchbohrung.

**) Bezüglich der Resultate meiner Untersuchungen in dieser Richtung s. Hosp. Tidende, 2. Raekke, No. 7. 1882.

dass, wie jede andere menschliche Arbeit, auch diese Untersuchungen an Mängeln leiden, wieviel ich mich auch bestrebt habe, dieselben zu vermeiden. Jeder, der sich mit dieser Art von Bestimmungen abgegeben hat, wird wissen, dass, während die Refraction bisweilen sogar von Ungeübten mit Leichtigkeit bestimmt werden kann, es doch Fälle giebt, wo selbst der Geübteste erklären muss, dass es ihm unmöglich sei, dieselbe mit Genauigkeit zu bestimmen. Indessen bin ich überzeugt, dass sich keine grösseren Fehler eingeschlichen haben, welche auf die Resultate haben Einfluss üben können, und dies wird durch das Correctiv bestätigt, das ich benutzt habe, um mich von der Genauigkeit meiner Untersuchungen zu überzeugen, und dessen ich gleich unten Erwähnung thun will.

Dazu kommt, dass bei dergleichen Untersuchungen eine besonders grosse Genauigkeit auch nicht von Wichtigkeit ist. Das Wesentliche ist zu entscheiden, ob der Betreffende ungefährer Emmetrop, Hypermetrop oder Myop sei, und, mit Rücksicht auf den letzten Fall, ob die Myopie von niedrigerem, mittlerem oder höherem Grade sei. Ich habe deswegen auch in der Uebersicht die Grenzen ziemlich weit von einander gesetzt; ich bestimmte die Refraction in ganzen Dioptrien, indem ich nicht glaube, dass man die Genauigkeit in der ophthalmoskopischen Bestimmung viel weiter treiben kann; beim Abschlusse aber habe ich die niedrigsten Stufen der Ametropie ($< 2{,}00$ D) zusammen mit Emmetropie gerechnet und die Grenzen der verschiedenen Grade der Myopie zu $\div 6{,}00$ und $\div 9{,}00$ D gesetzt. Hierdurch erreichte ich, dass die Untersuchungen schneller vor sich gingen, indem ich mich nicht bei der genauen Bestimmung der sehr oft vorkommenden niedrigsten Stufen von Ametropie aufzuhalten brauchte. Aus demselben Grunde sind $\pm 2{,}00$ D für sich aufgeführt, damit nicht mögliche Fehler in den Bestimmungen derselben auf das übrige Resultat einwirken möchten. Bei

Anisometropie ist der Betreffende nach dem Auge aufgeführt worden, welches den höchsten Grad von Ametropie zeigte.

Die zweite Fehlerquelle ist diejenige, welche jeder statistischen Arbeit anklebt. Nur dann kann man nämlich von einer Statistik voraussetzen, dass sie völlig sichere Resultate gebe, wenn eine unendliche Anzahl von Individuen untersucht worden ist. Hier wie in allen ähnlichen Fällen ist es aber nur nothwendig, sich bewusst zu sein, dass Fehler da sind und sein müssen, und soviel wie möglich die Grenzen zu bestimmen, innerhalb welcher man annehmen kann, dass die Resultate liegen. Bei statistischen Arbeiten hat man in dieser Beziehung eine ausgezeichnete Hülfe in der Wahrscheinlichkeitsrechnung, und ich will hier kurz die Methode erwähnen, die ich benutzt habe, um die Bedeutung meiner Resultate zu würdigen. *)

Wenn man eine Anzahl Individuen (N) untersucht hat, und darunter a Kranke und b Gesunde gefunden, so dass $a + b = N$, dann giebt $\frac{a}{N} = p$ das Verhältniss zwischen der Anzahl von Kranken und der Anzahl von Untersuchten im Ganzen an, und es ist gerade diese Zahl, welche im Allgemeinen zu finden ist. Um die Grenzen der Fehler zu bestimmen, pflegt man den mittleren Fehler

$$m = \sqrt{\frac{a\,b}{N^3}}$$

zu benutzen, und gewöhnlich schreibt man das Resultat der Beobachtungen als

$$p = \frac{a}{N} \pm m.$$

Die Wahrscheinlichkeit, dass p resp. innerhalb oder ausserhalb dieser Grenze liege, ist resp. ungefähr $^2/_3$ und $^1/_3$.

*) Die betreffenden mathematischen Erläuterungen verdanke ich dem Wohlwollen des Herrn Dr. phil. J. P. Grand.

Statt m kann man ein Multiplum von m nehmen, indem die Wahrscheinlichkeit, dass das wirkliche Verhältniss liege resp. innerhalb oder ausserhalb der Grenzen:

$\frac{a}{N} \pm$	0,5 m	1,0 m	1,5 m	2,0 m	2,5 m	3,0 m	3,5 m,
ist	0,382	0,683	0,866	0,954	0,988	0,9973	0,9995,
und	0,617	0,317	0,134	0,046	0,012	0,0027	0,0005.

Man braucht demnach nur in jedem gegebenen Falle m zu berechnen und hat hierdurch, in Verbindung mit obenstehender Tabelle, hinlängliche Mittel, die Bedeutung des Resultats zu schätzen.

In der Regel kann man nun davon ausgehen, dass, wenn man zwei Beobachtungsreihen hat, deren Resultate nicht soviel von einander abweichen als m, man die Resultate für identisch annehmen kann; geht die Differenz hierüber hinaus, so wird die Wahrscheinlichkeit dafür geringer, und, wenn die Differenz über 2 m hinaus reicht, kann man sie gewöhnlich mit ziemlich grosser Sicherheit für verschieden annehmen. Der mittlere Fehler wird dann nach dem Satze berechnet, dass der mittlere Fehler (m) der Summe oder der Differenz zweier Zahlen ($p_1 \pm p_2$), deren besondere mittlere Fehler m_1 und m_2 sind, ausgedrückt wird durch die Formel

$$m = \sqrt{m_1^2 + m_2^2}$$

Wenn man nun zwei analoge Untersuchungsreihen besitzt, z. B. die meinigen für Kopenhagen 1880 und Kopenhagen 1881, so hat man hierin ein ausgezeichnetes Mittel, die Correctheit der Untersuchungen zu prüfen, wie ich es im Folgenden gethan habe.

Mein Material besteht also aus jungen Männern, wovon die meisten in einem Alter von 22 Jahren waren, während der Spielraum sich übrigens von dem 18. bis zu dem 25. Jahre erstreckt. Ueber 25 Jahre sind nur einige

Ausnahmsfälle. Die ganze Anzahl von Untersuchten ist 7564, auf folgende Weise vertheilt:

Kopenhagen (1880)	Das Land (1881)	Kopenhagen (1881)
3356	1261	2947.

Von diesen wurde die Refraction bei

3344	1252	2927.

bestimmt. Was den Rest betrifft, war dieses unmöglich, grösstentheils wegen Anomalien in den brechenden Medien.

Das Resultat der Untersuchungen ersieht man aus der folgenden Tabelle; ich habe die Untersuchten alle in 6 Classen nach dem Grade vertheilt, in dem sie sich mit Nahearbeit beschäftigen; die 1. Classe am meisten, die 2. Classe weniger u. s. w. Zur 1. Classe habe ich Alle die gerechnet, welche ihre ganze Jugend bis in die zwanziger Jahre hinauf zu Studien benutzten; die meisten derselben sind Studenten; es finden sich aber ausserdem einige Pharmaceuten *), Polytechniker *), Lehrer u. s. w.; die 2. Classe besteht aus Kontoristen und Handlungsdienern; die dritte aus Leuten, welche nicht zu den zwei ersten Classen gerechnet werden können, die aber im allgemeinen als gebildete Menschen angesehen werden; die 4. Classe enthält Handwerker, welche sich mit feiner Arbeit, die 5. Handwerker, die sich mit grober Arbeit beschäftigen; die 6. umfasst die eigentliche arbeitende Classe, zu welcher auch Seeleute, Fischer, alle Landarbeiter u. s. w. gerechnet sind. Das Nähere in Bezug auf die Eintheilung ersieht man aus der Tabelle. Es versteht sich, dass eine solche Eintheilung etwas willkürlich werden muss, indem man oft im Zweifel bleibt, ob eine Beschäftigung zur einen oder zur andern Classe gezählt werden soll. Ich will jedoch bemerken, dass meine Resultate in dieser Beziehung

*) Sind in Dänemark nicht Studenten, d. h. werden bei der Universität nicht immatriculirt.

keinen Einfluss auf mich gehabt haben, indem ich die Eintheilung ganz in derselben Form gebe, in welcher ich sie aufstellte, ehe ich beim Abschliessen meiner Protocolle irgend eine Vorstellung von der Vertheilung der Refractionsanomalien bekam.

Tabelle Ia.

	Im Ganzen	0,00 ± 1,00	— 2,00	— 3—6,00	— 7—9,00	> — 9,00	Im Ganzen —	+ 2,00	> + 2,00	Im Ganzen +
1. Classe:										
Veterinärarzt .	13	11	1	1	0	0	2	0	0	0
Lehrer	37	32	0	2	1	0	3	2	0	2
Pharmaceut . .	47	37	4	3	3	0	10	0	0	0
Polytechniker .	40	27	2	9	0	0	11	2	0	2
Student	354	206	26	85	17	5	133	1	14	15
Im Ganzen	491	313	33	100	21	5	159	5	14	19
2. Classe:										
Contorist	409	311	18	48	16	3	85	3	10	13
Commis	600	493	21	42	7	4	74	6	27	33
Im Ganzen	1009	804	39	90	23	7	159	9	37	46
3. Classe:										
Architect	14	12	1	1	0	0	2	0	0	0
Assistent	18	15	1	2	0	0	3	0	0	0
do. a. d. Eisenb.	19	13	1	4	0	0	5	1	0	1
Bildhauer	8	8	0	0	0	0	0	0	0	0
Forstmann . . .	18	13	1	3	1	0	5	0	0	0
Inspector	46	43	0	3	0	0	3	0	0	0
Ingenieur	2	1	0	1	0	0	1	0	0	0
Kunstmaler . . .	14	10	2	0	1	0	3	0	1	1
Landmann . . .	65	62	2	1	0	0	3	0	0	0
Musiker	30	22	3	2	3	0	8	0	0	0
Schauspieler . .	10	9	0	1	0	0	1	0	0	0
Zeichner	5	5	0	0	0	0	0	0	0	0
Techniker	6	5	0	1	0	0	1	0	0	0
Telegraphist . .	15	13	0	1	0	0	1	1	0	1
Im Ganzen	270	231	11	20	5	0	36	2	1	3

	Im Ganzen	0,00 ± 1,00	— 2,00	— 3—6,00	— 7—9,00	> — 9,00	Im Ganzen —	+ 2,00	> + 2,00	Im Ganzen +
4. Classe:										
Bildschnitzer . .	21	13	2	4	2	0	8	0	0	0
Photograph . . .	7	6	0	0	0	0	0	0	1	1
Goldschmied . .	51	42	2	6	1	0	9	0	0	0
Handschuhmch.	32	27	1	2	1	0	4	0	1	1
Instrumentenm.	16	11	2	3	0	0	5	0	0	0
Lithograph . . .	32	28	2	2	0	0	4	0	0	0
Nadelmacher . .	3	3	0	0	0	0	0	0	0	0
Porzellanmaler .	9	7	2	0	0	0	2	0	0	0
Schuhmacher . .	228	206	7	1	0	1	9	5	8	13
Schneider	61	55	1	3	0	0	4	0	2	2
Typograph . . .	78	52	4	15	2	0	21	4	1	5
Uhrmacher . . .	28	27	0	0	0	0	0	0	1	1
Im Ganzen	566	477	23	36	6	1	66	9	14	23
5. Classe:										
Bäcker	111	101	1	2	0	0	3	1	6	7
Barbier	34	27	1	2	0	1	4	2	1	3
Bedienter	4	3	0	1	0	0	1	0	0	0
Klempner	63	52	0	6	0	0	6	1	4	5
Buchbinder . . .	45	36	1	4	0	2	7	1	1	2
Brauer	6	5	0	0	1	0	1	0	0	0
Bote	23	20	0	1	0	0	1	1	1	2
Böttcher	38	34	1	1	0	0	2	0	2	2
Bürstenbinder .	15	14	0	0	0	1	1	0	0	0
Cigarrenmacher	129	114	4	3	1	3	11	0	4	4
Conditor	20	15	1	1	1	0	3	0	2	2
Drechsler	51	47	0	2	0	0	2	2	0	2
Färber	4	3	0	1	0	0	1	0	0	0
Feilenhauer . . .	5	3	0	0	0	0	0	0	2	2
Vergolder	7	6	1	0	0	0	1	0	0	0
Formgiesser . .	35	35	0	0	0	0	0	0	0	0
Gärtner	77	69	0	1	1	2	4	2	2	4
Gerber	33	23	2	0	2	1	5	2	3	5
Glaser	15	13	0	0	0	0	0	1	1	2
Gypsarbeiter . .	3	2	0	0	0	0	0	0	1	1
Gürtler	21	18	0	1	0	0	1	0	2	2
Hutmacher . . .	18	17	0	0	0	0	0	0	1	1
Latus	757	657	12	26	6	10	54	13	33	46

	Im Ganzen	0,00 ± 1,00	— 2,00	— 3—6,00	— 7—9,00	> — 9,00	Im Ganzen —	+ 2,00	> + 2,00	Im Ganzen +
Transport	757	657	12	26	6	10	54	13	33	46
Pferdehändler .	5	5	0	0	0	0	0	0	0	0
Wagner	35	33	0	1	1	0	2	0	0	0
Korbmacher . .	9	9	0	0	0	0	0	0	0	0
Maler	184	164	3	5	1	0	9	3	8	11
Maschinist . . .	158	140	2	8	1	1	12	1	5	6
Maurer	207	196	1	3	0	1	5	2	4	6
Mühlenbauer .	2	2	0	0	0	0	0	0	0	0
Müller	43	39	1	0	0	0	1	0	3	3
Kellner	112	102	0	2	1	3	6	1	3	4
Schirmmacher .	2	2	0	0	0	0	0	0	0	0
Töpfer	9	8	0	0	0	0	0	0	1	1
Korkschneider	4	3	0	0	0	0	0	1	0	1
Seiler	16	15	1	0	0	0	1	0	0	0
Sattler	78	64	1	4	0	1	6	3	5	8
Schiffbauer . .	60	55	0	1	0	2	3	1	1	2
Schieferdecker	2	2	0	0	0	0	0	0	0	0
Schornsteinfeg.	6	6	0	0	0	0	0	0	0	0
Metzger	105	96	0	2	0	0	2	2	5	7
Schmied	372	342	7	7	1	2	17	1	12	13
Tischler	428	377	8	11	1	2	22	9	20	29
Zimmermann .	235	222	2	2	2	0	6	2	5	7
Gastwirth . . .	5	5	0	0	0	0	0	0	0	0
Weber	27	23	1	2	0	1	4	0	0	0
Im Ganzen	2861	2567	39	74	14	23	150	39	105	144
6. Classe:										
Pflasterer . . .	20	19	0	0	0	0	0	1	0	1
Taubstumm . .	4	4	0	0	0	0	0	0	0	0
Fischer	112	103	2	3	1	1	7	1	1	2
Einheizer . . .	55	48	1	1	0	0	2	2	3	5
Idiot	4	4	0	0	0	0	0	0	0	0
Kutscher	62	57	1	1	0	0	2	0	3	3
Steinhauer . . .	7	7	0	0	0	0	0	0	0	0
Seemann	42	35	0	2	2	0	4	0	3	3
Landarbeiter .	2020	1926	12	13	3	14	42	18	34	52
Im Ganzen	2326	2203	16	20	6	15	57	22	44	66
Totalsumme	7523	6595	161	340	75	51	627	86	215	301

Tabelle Ib. %.

	Im Ganzen	0,00 ± 1,00	— 2,00	— 3—6,00	— 7—9,00	— > 9,00	Im Ganzen —	+ 2,00	+ > 2,00	Im Ganzen +
Classe I	491	63,75	6,72	20,37	4,28	1,02	32,38	1,02	2,85	3,87
do. II	1009	79,68	3,87	8,92	2,28	0,69	15,76	0,89	3,67	4,56
do. III	270	85,56	4,07	7,41	1,85	0,69	13,33	0,75	0,37	1,11
do. IV	566	84,28	4,06	6,36	1,06	0,18	11,66	1,59	2,47	4,06
do. V	2861	89,72	1,36	2,59	0,49	0,80	5,24	1,36	3,67	5,03
do. VI	2326	94,71	0,69	0,86	0,26	0,64	2,45	0,95	1,89	2,84
Im Ganzen	7523	87,66	2,14	4,52	0,99	0,68	8,33	1,14	2,86	4,00

In diesen Tabellen habe ich die Resultate aller drei Untersuchungsreihen auf einmal zusammengestellt. Es kann indessen auch interessant sein, die verschiedenen Untersuchungen gegenseitig zu vergleichen; wenn man die beiden Kopenhagener Reihen vergleicht, wird man sich überzeugen können, ob sie übereinstimmen und daraus einen Begriff von der Genauigkeit der Untersuchungen im Ganzen erhalten, während die Resultate aus Kopenhagen und die aus dem Lande, mit einander verglichen, eine klare Uebersicht über den Einfluss geben, welche die verschiedene Lebensweise in der Stadt und auf dem Lande auf das Auge hat. Um Weitläufigkeit zu vermeiden, habe ich in der Tabelle II nur die Resultate für die verschiedenen Classen angeführt, ohne die einzelnen Beschäftigungen zu detailliren.

Tabelle II a.

	Im Ganzen	0,00 ± 1,00	— 2,00	— 3—6,00	— 7—9,00	> + 9,00	Im Ganzen —	+ 2,00	> + 2,00	Im Ganzen +
Kopnh. 1880										
Classe I	239	153	12	52	14	2	80	2	4	6
do. II	495	398	15	50	12	2	79	4	14	18
do. III	146	124	6	12	3	0	21	1	0	1
do. IV	286	236	14	21	4	1	40	5	5	10
do. V	1374	1209	26	49	7	8	90	22	53	75
do. VI	804	750	11	9	4	2	26	13	15	28
Im Ganzen	3344	2870	84	193	44	15	336	47	91	138
Kopnh. 1881										
Classe I	242	151	21	47	7	3	78	3	10	13
do. II	477	375	24	38	11	5	78	4	20	24
do. III	95	80	5	6	2	0	13	1	1	2
do. IV	228	196	5	14	2	0	21	4	7	11
do. V	1237	1117	11	24	6	15	56	16	48	64
do. VI	648	609	4	9	1	4	18	7	14	21
Im Ganzen	2927	2528	70	138	29	27	264	35	100	135
Land 1881										
Classe I	10	9	0	1	0	0	1	0	0	0
do. II	37	31	0	2	0	0	2	1	3	4
do. III	29	27	0	2	0	0	2	0	0	0
do. IV	52	45	4	1	0	0	5	0	2	2
do. V	250	241	2	1	1	0	4	1	4	5
do. VI	874	844	1	2	1	9	13	2	15	17
Im Ganzen	1252	1197	7	9	2	9	27	4	24	28

Tabelle II b (%).

Kopnh. 1880										
Classe I	239	64,02	5,02	21,76	5,86	0,84	33,47	0,84	1,67	2,51
do. II	495	80,40	3,03	10,10	2,42	0,40	15,96	0,81	2,83	3,64
do. III	146	84,93	4,11	8,22	2,05	0,00	14,38	0,68	0,00	0,68
do. IV	286	82,52	4,90	7,34	1,40	0,35	13,99	1,75	1,75	3,50
do. V	1374	87,99	1,89	3,57	0,51	0,58	6,55	1,60	3,86	5,46
do. VI	804	93,28	1,37	1,12	0,50	0,25	3,23	1,62	1,87	3,48
Im Ganzen	3344	85,82	2,51	5,77	1,32	0,45	10,05	1,41	2,72	4,13

	Im Ganzen	0,00 + 1,00	— 2,00	— 3—6,00	— 7—9,00	> — 9,00	Im Ganzen —	+ 2,00	> + 2,00	Im Ganzen +
Kopnh.1881										
Classe I	242	62,40	8,68	19,42	2,89	1,24	32,23	1,24	4,13	5,37
do. II	477	78,62	5,03	7,97	2,31	1,05	16,35	0,84	4,19	5,02
do. III	95	84,21	5,26	6,32	2,11	0,00	13,68	1,05	1,05	2,11
do. IV	228	85,96	2,19	6,14	0,88	0,00	9,21	1,75	3,07	4,82
do. V	1237	90,30	0,89	1,94	0,49	1,21	4,53	1,29	3,88	5,17
do. VI	648	93,98	0,62	1,39	0,15	0,62	2,78	1,08	2,16	3,24
Im Ganzen	2927	86,37	2,39	4,71	0,99	0,92	9,02	1,20	3,42	4,61

Für die Landbevölkerung habe ich die Procente nicht angeführt, da die Zahlen zu klein sind, um irgend eine Bedeutung beanspruchen zu können. Aus diesem und mehreren andern Gründen habe ich die ganze Bevölkerung in zwei Classen, A und B, so eingetheilt, dass ich die vier ersten Classen, die sich mehr oder weniger mit Nahearbeit beschäftigen, zu A, und die zwei letzten, bei welchen dies durchschnittlich nicht der Fall ist, zu B gerechnet habe. Das Resultat ist aus folgender Tabelle zu ersehen.

Tabelle III a.

	Im Ganzen	0,00 ±1,00	— 2,00	— 3—6,00	— 7—9,00	> — 9,00	Im Ganzen —	+ 2,00	> + 2,00	Im Ganzen +
Kopnh.1880										
A	1166	911	47	135	33	5	220	12	23	35
B	2178	1959	57	58	11	10	116	35	68	103
Kopnh.1881										
A	1042	802	55	105	22	8	190	12	38	50
B	1885	1726	15	33	7	19	74	23	62	85

	Im Ganzen	0,00 ±1,00	— 2,00	— 3—6,00	— 7—9,00	— 9,00 >	Im Ganzen —	+ 2,00	+ 200 >	Im Ganzen +
Land 1881										
A	128	112	4	6	0	0	10	1	5	6
B	1124	1085	3	3	2	9	17	3	19	22
Im Ganzen										
A	2336	1825	106	246	55	13	420	25	66	91
B	5187	4770	55	94	20	38	207	61	149	210

Tabelle III b (%).

Kopnh.1880										
A	1166	78,13	4,03	11,58	2,83	0,43	18,87	1,03	1,97	3,00
B	2178	89,94	1,70	2,66	0,51	0,46	5,33	1,61	3,12	4,73
Kopnh.1881										
A	1042	76,97	5,28	10,08	2,11	0,77	18,23	1,15	3,65	4,80
B	1885	91,56	0,80	1,75	0,37	1,01	3,93	1,22	3,29	4,51
Land 1881										
A	128	87,50	3,13	4,69	0,00	0,00	7,81	0,78	3,91	4,69
B	1124	96,53	0,27	0,27	0,18	0,80	1,51	0,27	1,69	1,96
Im Ganzen										
A	2336	78,125	4,54	10,53	2,35	0,56	17,98	1,07	2,83	3,90
B	5187	91,96	1,06	1,81	0,39	0,73	3,99	1,18	2,87	4,05

Aus diesen Tabellen ziehe ich folgende Schlüsse:

1) Das Resultat der Untersuchungen zeigt, dass diese hinlänglich genau sind. Um mich hiervon zu überzeugen, habe ich mich besonders der Vergleichung zwischen den beiden Untersuchungsreihen für Kopenhagen bedient. In untenstehender Tabelle sind die Resultate derselben nebst der Differenz zwischen ihnen und dem für diese berechneten mittleren Fehler aufgeführt.

Tabelle IV.

	0,00 ± 1,00	— 2,00	— 3—6,00	— 7—9,00	— > 9,00	Im Ganzen —	+ 2,00	> + 2,00	Im Ganzen +
Kopenhagen 1880 . . .	85,83	2,51	5,77	1,32	0,45	10,05	1,41	2,72	4,13
Kopenhagen 1881 . . .	86,37	2,39	4,71	0,99	0,92	9,02	1,20	3,42	4,61
Differenz . .	— 0,54	0,12	1,06	0,33	— 0,47	1,03	0,21	— 0,70	— 0,48
Mittlerer Fehler . .	0,87	0,39	0,56	0,27	0,22	0,74	0,28	0,44	0,52

Wie man sieht, ist die Differenz überall kleiner als das Doppelte des mittleren Fehlers, so dass die Resultate demnach als identisch aufgefasst werden können; nur für die excessiven Myopien ist sie unbedeutend grösser. Dieses mag vielleicht ein Zufall sein, vielleicht beruht es auch darauf, dass nachdem ich auf die besondere Stellung, welche die excessiven Myopien einnehmen, aufmerksam geworden war, ich mir im zweiten Jahre mehr Mühe gab, diese hohen Grade genau zu bestimmen. Ein anderes Verhältniss glaube ich auch erklären zu können; man wird sehen, dass die Zahlen für Myopie im zweiten Jahre etwas niedriger, für Hypermetropie etwas höher als im ersten Jahre sind. Dieses rührt wahrscheinlich davon her, dass ich selbst einen geringen Grad von Myopie habe (c. 0,50), die ich im ersten Jahre zum Theil vernachlässigte, im zweiten Jahre aber mehr berücksichtigte. Zwischen den einzelnen Classen finden sich hier und dort etwas grössere Differenzen (siehe Tab. IIb); nirgends geht jedoch eine solche über die früher erwähnte Grenze hinaus. Am auffallendsten ist der Unterschied zwischen den Myopien in

der vierten Classe für die beiden Jahre. Dieser Unterschied, der von den Typographen herrührt, fiel mir schon bei der Untersuchung selbst auf, muss aber doch auf einer Zufälligkeit beruhen. Auch in den Hypermetropien der zwei ersten Classen findet sich ein recht bedeutender Unterschied. Nirgends überschreitet er jedoch das Doppelte des mittleren Fehlers.

2) Der Einfluss der Nahearbeit auf die Verbreitung der Myopie ist evident. Ich weise in der Beziehung auf die schöne Scala hin, welche die Myopieprocente für die 6 Classen ausmachen.

Tabelle V.

	Im Ganzen	Myopien	%	Der mittlere Fehler
Classe I	491	159	32,38	2,11
do. II	1009	159	15,76	1,15
do. III	270	36	13,33	2,07
do. IV	566	66	11,66	1,35
do. V	2861	150	5,24	0,42
do. VI	2326	57	2,45	0,32
Im Ganzen	7523	627	8,33	0,32

An zwei Stellen findet sich in dieser Scala ein Sprung, nämlich zwischen der ersten und zweiten und zwischen der vierten und fünften Classe, was der Verbreitung der Nahearbeit gut genug entspricht. Die Differenz übersteigt hier den mittleren Fehler bedeutend. Es folgt von selbst, dass die Nahearbeit fast überall mit Lesen (Schreiben) identisch wird, nur die vierte Classe macht zum Theil eine Ausnahme. Am höchsten stehen unter Allen die

Studenten mit ca. 38 pCt. Myopen. Die Zahl reicht zwar nicht so hoch als die von den deutschen Universitäten; man muss sich aber erinnern, dass die Myopie $< 2{,}00$ D nicht mitgerechnet ist. Wenn man die niedrigsten Grade mitgenommen hätte, würde das Verhältniss gewiss ungefähr dasselbe wie in Deutschland gewesen sein. Die Typographen stehen hoch mit ca. 27 pCt. Dagegen habe ich unter den Uhrmachern keinen einzigen Myopen gefunden, ein interessantes Verhältniss, das, bekanntlich, schon von Donders hervorgehoben, von verschiedenen Andern bestätigt worden ist und vielleicht dazu beitragen wird, die dunkle Frage ein wenig zu erhellen, was es doch eigentlich bei der Nahearbeit sei, das die Myopie hervorruft.

3) Die excessiven Myopien ($> 9{,}00$ D) folgen in ihrer Verbreitung einem ganz andern Gesetze, als die andern, indem sie vielmehr in den niedrigeren Classen häufiger zu sein scheinen. Da die excessiven Myopien, der Natur der Sache zufolge, in einer Arbeit wie die vorliegende nicht sehr zahlreich sein können (ich habe im Ganzen 51 gefunden), sind die Zahlen für jede einzelne Classe ziemlich werthlos, da der Zufall eine grosse Rolle spielt. Desswegen muss man die grösseren Abtheilungen A und B (siehe Tab. III) benutzen. Man sieht dann, dass das Uebergewicht der höheren Classen verschwunden ist und einem kleinen, aber bei allen drei Untersuchungsreihen gefundenen Uebergewicht der niedrigeren Classen Platz gemacht hat. Das Verhältniss ist 0,56 : 0,73, die Differenz ist 0,17, der mittlere Fehler 0,19. Das Uebergewicht der niedrigeren Classen ist demnach vielleicht zufällig, die Zahlen widerlegen aber die Annahme entschieden, dass die Nahearbeit bei der Entstehung dieser Myopien irgend eine Bedeutung habe. Diese Myopien haben also eine ganz andere Aetiologie, als der grössere Theil der niedrigeren Grade und müssen desshalb im Allgemeinen anderer Natur als diese sein. Besonders

merkwürdig sind die Verhältnisse in der Landbevölkerung; während ich in dem ganz gewiss schwach-repräsentirten Theil, der sich mit Nahearbeit beschäftigt, keinen einzigen Fall von excessiver Myopie gefunden habe, habe ich neun Fälle oder 8 pro mille in den niedrigeren Classen angetroffen, wo sogar die Myopien > 9,00 D zahlreicher als die von 2—9,00 D sind. Nichts, meine ich, kann den Unterschied zwischen diesen beiden Formen der Myopie deutlicher als dieses Verhältniss illustrieren. Die Vertheilung dem Grade nach war die folgende:

Tabelle VI.

	Im Ganzen	10,00 — 11,00	12,00 — 13,00	14,00 bis — 20,00	Im Ganzen	Procent			
						10,10 — 11,00	12,00 — 13,00	14,00 — 20,00	Im Ganzen
Classe A . .	2336	5	3	5	13	0,21	0,13	0,21	0,56
do. B . .	5187	12	11	15	38	0,23	0,21	0,29	0,73
Im Ganzen	7523	17	14	20	51	0,23	0,19	0,27	0,68

4) Ehe ich die eigentlichen Refractionsanomalien verlasse, will ich noch ein Paar Worte von der Hypermetropie sprechen. Wie aus den Tabellen zu ersehen, habe ich kein Abnehmen der Hypermetropie in den höheren Classen nachweisen können, wie dieses sonst im Allgemeinen angenommen wird. Das Verhältniss ist (Tab. IIIb) 3,90 pCt. für die höheren gegen 4,05 für die niedrigeren Classen. Die Differenz ist 0,15, der mittlere Fehler 0,48, die erstere demnach ohne Bedeutung. Doch wäre es möglich, dass ein solches Abnehmen sich dennoch fände, aber nur für die Hypermetropien < 2,00 D. In dem Falle würde das Ganze mit der Auffassung von Donders gut überein-

stimmen, dass Augen von bestimmt hypermetropischem Bau selten myopisch werden. Für die einzelnen Classen zeigen die Procentzahlen der Hypermetropie einige Unregelmässigkeiten, die nicht immer als Zufälligkeiten erklärt werden können, so dass man auf den Gedanken kommt, ob nicht uns unbekannte Umstände eine Rolle spielen; die Hypermetropie ist ja in der That ein Zustand des Auges, von dessen Aetiologie wir sehr wenig wissen.

Noch will ich hier die folgende Tabelle anreihen, welche die Vertheilung der Refractionsanomalien nach den einzelnen Dioptrien zeigt.

Tabelle VII.

	Kopenhagen				Das Land					A		B	
	A		B		A		B						
	Anzahl	pro mille	Anzahl	pro mille	Anzahl	pro mille	Anzahl	pro mille		Anzahl	pro mille	Anzahl	pro mille
— 2,00 .	102	46,2	52	12,8	4	31,25	3	2,7	+ 2,00	25	10,7	61	11,8
— 3,00 .	96	43,5	24	5,9	2	15,6	—		+ 3,00	37	15,8	59	11,4
— 4,00 .	70	31,7	28	6,9	3	23,4	—		+ 4,00	12	5,1	40	7,7
— 5,00 .	47	21,3	23	5,7	1	7,8	3		+ 5,00	8	3,4	24	4,6
— 6,00 .	27	12,2	16	3,9	—	—	—	4,45	+ 6,00	5	2,1	14	2,7
— 7,00 .	33	14,9	9	2,2	—	—	1		+ 7,00	4	1,7	8	1,5
— 8,00 .	13	5,9	5	1,2	—	—	—		+ 8,00	—	—	1	0,2
— 9,00 .	9	4,1	4	1,0	—	—	1		+ 9,00	—	—	3	0,6
— 10,00 — 11,00	5	2,3	9	2,2	—	—	3	2,7	—	—	—	—	—
— 12,00 — 13,00	3	1,4	8	2,0	—	—	3	2,7	—	—	—	—	—
> — 13,00	5	2,3	12	3,0	—	—	3	2,7	—	—	—	—	—
Im Ganzen	410	185,8	190	46,8	10	78,05	17	15,25	Im Ganzen	91	38,8	210	40,5

Obgleich die Zahlen in dieser Tabelle an einigen Unregelmässigkeiten leiden, von Zufälligkeiten, möglicherweise von Ungenauigkeiten in den Refractionsbestim-

mungen u. s. w. herrührend, geben sie doch eine gute Uebersicht über die Vertheilung der verschiedenen Grade der Refractionsanomalien. Eine graphische Darstellung hiervon ist in den beigefügten Curven gegeben.

Ausser der eigentlichen Verbreitung habe ich von verschiedenen andern Verhältnissen, die Myopie betreffend, Erläuterungen gesucht, z. B. von der Bedeutung der Heredität und von dem Dasein des sogenannten Conus. Bezüglich der ersten ist es sehr schwierig, ins Klare zu kommen, wenn man, wie ich, nur die Angaben der Untersuchten als Leitung hat. Wie sie oft nur ziemlich schlecht den Zustand ihrer eigenen Augen kannten, so waren ihre Mittheilungen über ihre Familie wahrscheinlich ebenfalls sehr mangelhaft. Niedrigere Grade von Kurzsichtigkeit bleiben oft unbemerkt und auf der andern Seite können auch alle möglichen andern Sehstörungen als Kurzsichtigkeit figuriren. Hierzu kommt aber noch eine weitere Schwierigkeit. Man pflegt Heredität anzunehmen, wenn Einer der Eltern kurzsichtig ist, aber auch, wenn Einer oder Mehrere der Geschwister es sind. Wenn wir nun z. B. ein Individuum der ersten Classe nehmen, so wird es in den meisten Fällen aus einer Familie der nämlichen Classe hervorgegangen sein, in welcher jeder dritte Mensch, jedenfalls jeder dritte Mann kurzsichtig ist. Selbst wenn also gar keine Heredität existirte, würde man doch in vielen, ja, beinahe in allen Fällen Myopie in der Familie finden können. Aus diesem Grunde sind die höheren Classen nicht dazu geeignet, Auskunft in dieser Beziehung zu geben. Vielmehr würde man hierzu die unteren Classen zu benutzen haben, hier spielt aber wieder der andere Factor, die Mangelhaftigkeit der Mittheilungen, eine grössere Rolle. Wenn ich also hier meine Resultate anführe, bemerke ich ausdrücklich, dass man sie nur mit grosser Vorsicht gebrauchen kann.

Tabelle IX (%).

		— 2,00	3—6,00	7—9,00	— 9,00 ∧	Im Ganzen
A	0 < 1	68	35	32	12,5	43,5
	2	24	27	23	12,5	25
	3	7	38	41	62,5	30
	1 P.-D.	2	0	0	0	0,5
	> 1 P.-D.	0	0	5	12,5	1
	Im Ganzen	59	111	22	8	200
B	0 & 1	61	39	22	14	34
	2	28	44	33	14	31
	3	11	14	44	50	27
	1 P.-D.	0	3	0	14	5
	> 1 P.-D.	0	0	0	7	2
	Im Ganzen	18	36	9	28	91
Im Ganzen	0 & 1	66	36	29	14	41
	2	25	31	26	14	27
	3	8	32	42	53	29
	1 P.-D.	1	1	3	11	2
	> 1 P.-D.	0	0	0	8	1
	Im Ganzen	77	147	31	36	291

Wie man sieht, habe ich Coni etwas seltener, als die meisten andern Verfasser, gefunden; ich glaube, dass der Grund dazu darin gesucht werden muss, dass Diese Befunde als Conus aufführen, die von einer erweiterten Scleralgrenze nicht unterschieden werden können, so wie diese häufig bei allen Refractionen vorkommt. Die sehr grossen Coni kommen (wie auch Schnabel angiebt) etwas häufiger bei den niedrigeren Classen vor, was der verhältnissmässig grösseren Häufigkeit von hohen Myopiegraden entspricht.

II.

Während mein Material von den Sessions-Untersuchungen sehr gut geeignet ist, eine Uebersicht über die Verbreitung der Refractionsanomalien in der Bevölkerung zu geben, lässt es in andern Beziehungen Etwas zu wünschen übrig, indem die erwähnten Untersuchungen an dem Mangel leiden, dass sie nur Männer umfassen und nur an jungen Menschen angestellt sind. Es würde von grossem Interesse sein, wenn man ähnliche Untersuchungen über die Bevölkerung in einem späteren Lebensalter erhalten könnte, was aber mit grossen praktischen Schwierigkeiten verbunden sein würde. Ich habe mich deshalb bemüht, auf anderm Wege Auskunft zu erhalten, indem ich alle diejenigen Myopen gesammelt habe, welche die Klinik Dr. Edmund Hansen's in der Zeit vom Juni 1877 bis Mai 1881 besucht haben. Hier treten uns indessen gleich verschiedene Schwierigkeiten entgegen. Erstens kennt man nicht die Zahl der die Klinik aufsuchenden Bevölkerung (d. h. des Theiles der Bevölkerung, dessen Augenkranke gerade diese Klinik aufsuchen), auch hat man keine Kenntniss davon, in welchem Verhältnisse die verschiedenen Classen dieser Bevölkerung zu einander stehen. Insofern die Patienten der Klinik aus Bewohnern der Hauptstadt Kopenhagen selbst bestehen, könnte man zwar Etwas davon wissen, das Verhältniss wird aber dadurch complicirt, dass die Klinik auch von sehr vielen ausserhalb der Stadt Wohnenden, sowohl hier vom Lande als auch vom ganzen südlichen Schweden aufgesucht wird. Da für diese Letzteren die Kosten der Reise, der Aufenthalt in der Stadt u. s. w. die Consultation viel theurer macht, werden die Wohlhabenden gewiss hier eine bedeutende Rolle spielen. Demnächst kann man nicht wissen, wie viele Myopen sich in dieser Bevölkerung finden, die nie zum Arzte kommen. Myopie des einen Auges wird gewiss in

den meisten Fällen von den armen Classen vernachlässigt, aber sogar doppelseitige, selbst bedeutende Myopie beachten sie oft nicht, wovon ich bei den Aushebungen häufig Gelegenheit gehabt habe, mich zu überzeugen. Entweder ist der Zustand derselbe gewesen, solange sie sich erinnern können, oder es findet eine langsame Progression statt, was auch bei weitem keinen so starken Impuls abgiebt, ärztliche Hülfe zu suchen, als eine plötzlich entstandene Sehstörung. Auch dies wird bewirken, dass die höheren Classen verhältnissmässig häufiger in den Protocollen der Klinik vorkommen. Die Resultate sieht man aus der nachfolgenden Tabelle, wo ich die Patienten in zwei Classen, A und B, nach denselben Grundsätzen eingetheilt habe, denen ich bei den Aushebungen gefolgt bin. Auch die Weiber habe ich, so gut wie möglich auf eine ähnliche Weise eingetheilt.

Tabelle Xa.

	< 3,00	3—6,00	7—9,00	> 9,00	Im Ganzen
Männer A	218	324	116	78	736
Männer B	65	97	33	66	261
Weiber A	139	252	93	71	555
Weiber B	83	177	99	133	492
Im Ganzen A	357	576	209	149	1291
Im Ganzen B	148	274	132	199	753
Männer im Ganzen	283	421	149	144	997
Weiber im Ganzen	222	429	192	204	1047
Im Ganzen	505	850	341	348	2044

Tabelle Xb (%).

	< 3,00	3—6,00	7—9,00	> 9,00	Im Ganzen
Männer A	30	44	16	11	100
Männer B	25	37	13	25	100
Weiber A	25	45	17	13	100
Weiber B	17	36	20	27	100
Im Ganzen A	28	45	16	12	100
Im Ganzen B	20	36	18	26	100
Männer im Ganzen	28	42	15	14	100
Weiber im Ganzen	21	41	18	19	100
Im Ganzen	25	42	17	17	100
(Die Session A	25	59	13	3	100)
(Die Session B	27	45	10	18	100)

Tabelle Xc (%).

Männer A	77	77	78	54	74
Männer B	23	23	22	46	26
Summa	100	100	100	100	100
Weiber A	63	59	48	35	53
Weiber B	37	41	52	65	47
Summa	100	100	100	100	100
Im Ganzen A	71	68	61	43	63
Im Ganzen B	29	32	39	57	37
Summa	100	100	100	100	100
Männer im Ganzen	56	50	44	41	49
Weiber im Ganzen	44	50	56	59	51
Summa	100	100	100	100	100
(Die Session A	66	72	73	25	67
(Die Session B	34	28	27	75	33
Summa	100	100	100	100	100)

Aus diesen Tabellen mache ich den folgenden Schluss:

1) Die Vergleichung mit den Resultaten der Aushebung bestätigt meine früheren Angaben über die Schwierigkeit, dieses Material zu Schlüssen über die Verbreitung der Myopie zu benutzen. Aus Tabelle Xb sieht man, dass die höheren Grade der Myopie die Klinik in einer relativ grösseren Anzahl als die niedrigeren besucht haben; aus Tab. Xc erhellt, dass die höheren Classen mehr als die niedrigeren vertreten sind.

2) Tab. Xc. zeigt, dass, wenn man für jeden einzelnen Grad der Myopie die Procentzahl berechnet, welche den höheren und diejenige, welche den niedrigeren Classen angehört, die Zahl beim Uebergange zu den excessiven Myopien ($> -9{,}00$ D) überall für die niedrigeren Classen stark wächst, so dass über die Hälfte aller dieser Myopien den niedrigeren Classen angehört. Bei den Weibern tritt dies sehr stark hervor; bei den Männern haben die höheren Classen noch ein kleines Uebergewicht, was vermuthlich daran liegt, dass die Männer der niedrigeren Classen sich weniger als die Weiber um den Zustand ihrer Augen bekümmern.

3) Die excessiven Myopien scheinen bei den Weibern etwas häufiger zu sein als bei den Männern; ob dies einem wirklichen Unterschiede entspricht, oder der grösseren Aengstlichkeit der Weiber zuzuschreiben ist, kann mit Sicherheit nicht entschieden werden.

Während dieses Material demnach nur mit grosser Vorsicht benutzt werden kann, um daraus Schlüsse über die Verbreitung der Myopie zu ziehen, leistet es in andern Beziehungen einen werthvollen Beitrag zu unserer Kenntniss der Myopie und besonders der dieselbe begleitenden Complicationen. Hier kann man mit weit grösserer Sicherheit seine Schlüsse ziehen, weil es selten ist, dass ein Mensch

mit complicirter Myopie keine ärztliche Hilfe aufsucht, obgleich dies wohl geschehen kann, besonders wenn das Leiden einseitig ist. Von den Aushebungen habe ich natürlich nur sehr sparsame Aufklärungen bekommen können, da dort nur junge Männer untersucht worden sind; ich habe Choroiditis bei 15, Glaskörpertrübungen bei 11 Individuen auf folgende Weise vertheilt gefunden:

Tabelle XI.

	Im Ganzen	0,00 ± 1,00	— 2,00	— 3—6,00	— 7—9,00	> — 7 bis 9,00	Im Ganzen —	+ 2,00	> + 2,00	Im Ganzen +
Choroiditis	15	7	2	3	0	3	8	0	0	0
Glaskörpertrübungen . .	11	5	1	2	0	3	6	0	0	0
Im Ganzen	24	11	2	5	0	6	13	0	0	0

Die Zahlen sind zu klein, als dass man hieraus Etwas schliessen könnte. Bei dem Durchsuchen der Protokolle der Klinik zeigte sich, dass nur Glaskörpertrübungen, Choroiditis disseminata, centrale Choroidalveränderungen und Netzhautablösung eine wesentlichere Rolle spielen. Glaucom und Retinitis hämorrhagica, die von Einigen auch hierzu gerechnet werden, kommen so selten vor, dass sie keine Bedeutung haben, und Cataract ist wohl gewöhnlich nur eine secundäre Folge der Myopie. Die nachfolgende Tabelle giebt die Anzahl myopischer Augen (nicht Personen) an, bei welchen sich solche Complicationen fanden.

Tabelle XII a.

		< — 3,00	— 3 bis 6,00	— 7 bis 9,00	> — 9,00	Im Ganzen —
Männer	A	11	31	13	43	98
	B	14	15	4	53	86
Weiber	A	8	16	18	44	86
	B	12	23	24	89	148
Im Ganzen	A	19	47	31	87	184
	B	26	38	28	142	234
Männer im Ganzen		25	46	17	96	184
Weiber im Ganzen		20	39	42	133	234
Im Ganzen		45	85	59	229	418

Tabelle XII b (%).

Männer	A	44	67	76	45	53
	B	56	33	24	55	47
	Summa	100	100	100	100	100
Weiber	A	40	41	43	33	37
	B	60	59	57	67	63
	Summa	100	100	100	100	100
Im Ganzen	A	42	55	53	38	44
	B	58	45	47	62	56
	Summa	100	100	100	100	100
Im Ganzen	Männer	56	54	29	42	44
	Weiber	44	46	71	58	56
	Summa	100	100	100	100	100
Procente aller untersuchten Myopien		4	5	9	33	10
			6		33	

Wenn meine früher ausgesprochene Meinung, dass Leute der niedrigeren Classen oft nicht den Arzt wegen einfacher, wohl aber wegen complicirter Myopie aufsuchen, sich bewähren soll, so muss es hier sein. Infolge dessen sieht man, dass mehr als die Hälfte aller complicirter Myopien den niedrigeren Classen angehören; was die excessiven Myopien betrifft, so sind auch unter den Männern die niedrigeren Classen in die Majorität gekommen. Im Ganzen genommen, bestätigen die Zahlen der Klinik evident die Resultate der Aushebung, indem sie zeigen, dass es eine Form der Myopie geben muss, welche vom Lesen unabhängig ist, und dass die excessiven und complicirten Formen gewöhnlich von dieser recrutirt werden. Am bemerkenswerthesten sind jedoch die untersten Zahlen in Tab. XIIb; wir sehen hieraus, dass, während von den in der Klinik untersuchten Myopien $< 9{,}00$ D nur 6 pCt. complicirte waren, diese 33 pCt. von allen Myopien $> 9{,}00$ D ausmachen. Wenn man ferner bedenkt, dass die Anzahl der nicht complicirten Myopien, welche keine ärztliche Hilfe suchen, für die niedrigeren Grade weit grösser als für die höheren ist, dann liegt es nahe, zu vermuthen, dass eigentlich nur die höheren Grade ihrem Wesen zufolge zu diesen Complicationen disponiren und diese Muthmassung wird beinahe zur Gewissheit, wenn wir uns erinnern, dass die Myopien $> 9{,}00$ D nach dem, was ich bei den Aushebungen gefunden habe, von ganz anderer Natur als der grössere Theil der übrigen sein müssen. Man könnte dagegen einwenden, dass sich Complicationen, wenn auch selten, doch auch unter diesen finden. Hier müssen sie meines Erachtens zweierlei Art sein. Erstens habe ich zwar bei den Aushebungen gefunden, dass die von Naheарbeit abhängige Form der Myopie im jungen Alter nicht über 9 Dioptrien geht und die Zahlen der Klinik deuten darauf hin, dass es auch kaum im späteren Alter geschieht; daraus folgt aber nicht, dass alle vom Lesen unabhängigen

Myopen nothwendig über 9 Dioptrien hinausreichen; zwar ist dies, wie die Verhältnisse bei der Landbevölkerung zeigen, gewöhnlich der Fall und die Myopie erreicht auch gemeiniglich schon in frühem Alter diesen hohen Grad; bisweilen kann sie aber auch wohl auf einer niedrigeren Stufe stehen bleiben. Ein Theil der Complicationen bei den niedrigeren Graden der Myopie hat aber wahrscheinlich einen andern Ursprung. Alle diese Krankheiten erscheinen bekanntlich nicht selten auch bei Emmetropie und Hypermetropie; sie müssen deswegen auch bisweilen bei Myopie vorkommen können, ohne dass sie mit dieser Etwas zu thun haben und dies muss besonders häufig in den gebildeten Classen der Fall sein, wo die niedrigeren Grade der Myopie so häufig sind. Hier haben wir ohne Zweifel den Grund, warum die Zahlen für Männer in Tab. XIb für die Classe A bei den niedrigeren Graden der Myopie am grössten sind. Die excessiven Myopien sind aber so selten und die Complicationen kommen so häufig unter ihnen vor, dass dieser Factor hier keine Rolle spielt.

Ausser den schon angeführten Tabellen habe ich aus den Protocollen der Klinik Verzeichnisse über den Befund des Conus, der Heredität, Sehschärfe u. s. w. gezogen. Da diese durchgängig nichts Neues zeigen, werde ich hier nur die beiden folgenden anführen.

Tabelle XIII (%).

	< — 3,00	— 3 bis 6,00	— 7 bis 9,00	> — 9,00	Im Ganzen
$S \geq \frac{5}{18}$	91	81	64	16	70
$S < \frac{5}{18}$	9	19	36	84	30

Tabelle XIV (%).

	< — 3,00	— 3 bis 6,00	— 7 bis 9,00	> — 9,00	Im Ganzen
Heredität	56	57	60	50	56
Nicht-Heredität . . .	44	43	40	50	44

Die erstere Tabelle zeigt die starke Abnahme der Sehschärfe bei den excessiven Myopien, die zweite zeigt dasselbe, was ich auch bei den Aushebungen gefunden habe, nämlich, dass die Bedeutung der Heredität im Verhältnisse zum Grade der Myopie ein wenig wächst, für die excessiven Formen aber wieder etwas sinkt. Unter die hereditären Fälle sind auch diejenigen gerechnet, wo sich Myopie unter Geschwistern und ferneren Verwandten fand, weshalb diese hier eine grössere Bedeutung hat.

Das Resultat meiner Untersuchungen ist demnach, dass die Nahearbeit eine bedeutende Rolle als Ursache der Myopie spielt, dass diese Myopie sich aber innerhalb ziemlich niedriger Grenzen hält (durchschnittlich — 3,00 D für die Kopenhagener Bevölkerung), indem ihre Häufigkeit bei den höheren Graden sehr schnell abnimmt, bis sie bei — 9 bis 10,0 D gänzlich verschwunden ist; dass die Myopien über diese Grenze hinaus von Nahearbeit ganz unabhängig und über die ganze Bevölkerung, ohne Rücksicht auf ihren Grad, gleichmässig verbreitet sind, endlich, dass die die Myopie begleitenden gefährlichen Krankheiten nur diese letztere Form compliciren.

Es ist eine alte Regel, dass man sich, bei der Eintheilung der Krankheiten, immer in der vortheilhaftesten Lage befindet, wenn man sie der Aetiologie nach vornehmen kann; wo sich dies nicht thun lässt, benutzt man die pathologische Anatomie als Eintheilungsprincip; nur wo wir wegen unserer mangelhaften Kenntnisse auch hierzu nicht im Stande sind, werden die Krankheiten nach der Symptomatologie aufgestellt; dann muss man sich aber auch erinnern, dass wir wenig von der betreffenden Krankheit wissen und dass wir in Gefahr sind, Dinge zusammenzuwerfen, die Nichts mit einander zu thun haben. Dies ist es gerade, was man nach meiner Meinung thut, wenn man alle Myopie als eine Form ansieht und nirgends treten die Folgen deutlicher hervor als in der bekannten Aeusserung von Donders: „I have no hesitation in saying that a near-sigthed eye is not a sound eye."

Ich betrachte demnach die myopische Refraction als ein blosses Symptom, „einen einfachen Loupenfehler" und es ist meine Ansicht, dass sich innerhalb des Begriffes der Myopie mehrere verschiedene Zustände finden, die, mit Ausnahme der Refraction, mit einander Nichts zu thun haben. Gegenwärtige Arbeit versucht, eine Trennung dieser verschiedenen Zustände, am nächsten ihrer Aetiologie nach, vorzunehmen, und ich glaube, dass, selbst wenn unsere Kenntnisse an vielen Punkten mangelhaft sind, eine solche Trennung auf Basis der durch meine Untersuchung gefundenen Erläuterungen dennoch ausgeführt werden kann.

Jedes lebendige Wesen ist ein Product zweier Reihen von Factoren; die ersteren sind die von den Eltern ererbten Anlagen, die zweiten, die äusseren Verhältnisse, unter welchen das Individuum lebt. Während des ganzen Wachsthums (wozu auch das Leben im Mutterleibe hinzugerechnet werden muss) üben beide Reihen von Factoren fortdauernd ihren Einfluss aus und es hängt von ihnen ab, welche Gestalt das Individuum bekommen wird. Wenn

es sich unter normalen Verhältnissen entwickelt, wird es gewöhnlich normal werden, nur in einzelnen Fällen wird es abnorm, weil die Anlage hierzu vorhanden war. Wenn es sich unter abnormen Verhältnissen entwickelt, wird es in einer grösseren oder kleineren Zahl von Fällen abnorm werden, in einigen Fällen aber trotzdem normal bleiben, weil die angeborene Anlage hierzu die stärkere gewesen ist. Beim Erwachsenen ist diese Entwickelung bis zu einem gewissen Grade vorüber, indem zu diesem Zeitpunkte die meisten der angeborenen Anlagen hervorgetreten sind und das Individuum auch eine bedeutend grössere Widerstandskraft gegen äussere Einwirkungen erworben hat, ohne dass dies jedoch völlig die Möglichkeit kleiner Veränderungen in beiden Richtungen ausschliesst.

Im Gegensatz hierzu steht — meine ich — die Entwickelung der eigentlichen Krankheiten; zwar entstehen auch diese durch ein Zusammenwirken innerer Anlagen und äusserer Einflüsse; der Unterschied aber liegt darin, dass sie nicht an die Entwicklung des Körpers während des Wachsthums geknüpft sind; die Krankheiten haben, so zu sagen, ihren eigenen Organismus, sie treten früh oder spät im Leben auf, entwickeln sich schnell oder langsam zufolge ihrer verschiedenen Natur u. s. w.

So verhält es sich auch mit der Myopie. Während die Augen unter normalen Verhältnissen, das heisst: ohne besondere Anstrengung bei Nahearbeit, gewöhnlich emmetropisch werden, kommt es vor, dass aus uns unbekannten, wahrscheinlich hereditären Ursachen einzelne myopisch werden. Dagegen wird von den stark zur Nahearbeit benützten Augen eine bedeutende Anzahl myopisch, während einige davon emmetropisch bleiben; diese Form der Myopie fasse ich als eine Arbeitsanomalie auf, durch die Anpassung des Auges an die Arbeit desselben hervorgerufen, nicht aber als eine eigentliche Krankheit. Eine dritte Gruppe von Myopien muss aber, wie ich meine, als wirkliche

Krankheit aufgefasst werden; es sind diejenigen, welche so schnell die allerhöchsten Grade erreichen, dass der grössere Theil schon im Alter von 22 Jahren über 9,00 Dioptrien hinausgekommen ist; diese Form ist, wie wir später sehen werden, von dem Wachsthum des Körpers unabhängig und zieht oft die gefährlichsten Folgen nach sich.

Unter den von mir Untersuchten giebt die Classe B aus der Landbevölkerung den klarsten Ausdruck dafür, wie die Refraction sich in einer Bevölkerung verhält, welche der natürlichen Entwickelung überlassen ist. Die Beschäftigung mit Nahearbeit ist hier minimal, und in Folge davon verschwindet die Form der Myopie, welche davon abhängt; wir behalten demnach die beiden anderen Formen übrig, die erstere durch die niedrigsten Grade, welche in der Nähe der Emmetropie liegen, repräsentirt, die andere durch die verhältnissmässig häufigen allerhöchsten Grade, welche ebenso zahlreich hier wie in der städtischen Bevölkerung vorkommen; bezüglich der Häufigkeit stehen beide der andern Form weit nach, welche durch ihre starke Verbreitung in den lesenden Classen die Hauptmasse aller Myopien bildet. Wir werden jetzt die einzelnen Formen etwas genauer betrachten.

1) Myopie erscheint mitunter, ohne dass die Augen zur Nahearbeit benutzt gewesen sind und ohne jemals mit Choroiditis oder anderen Leiden complicirt zu werden. Da wir gar keine Ursache dieser Form kennen, so ist die Annahme die wahrscheinlichste, dass sie von besonderen Anlagen herrühre, welche aus einer hereditären Disposition herstammen; oft wird dann in jedem Falle Einer der Eltern, bisweilen ein entfernterer Verwandter ebenfalls die Myopie haben, bisweilen gar Keiner in der Familie, ohne dass man aus dem Grunde das Recht hat, den Gedanken einer hereditären Disposition zu verwerfen. Diese Form ist am häufigsten unter den allerniedrigsten Graden, und

ihre Häufigkeit nimmt sehr schnell ab, so dass sie schon unter den mittelhohen Graden selten ist (siehe die Curve für die Landbevölkerung). Diese Form ist analog gewissen Formen der Hypermetropie, besonders der niedrigeren Grade. — Fragt man, worauf diese Myopie beruht, so kann man wohl der Wahrheit am nächsten kommen durch die Annahme einer Nicht-Uebereinstimmung zwischen der Länge der Augenaxe *) und der Brennweite der brechenden Medien. Man hat nach den Messungen von Donders den Gedanken einer grösseren Krümmung der Cornea gewöhnlich verworfen und immer eine grössere Länge der Augenaxe als das Wesentliche hervorgehoben. Dies ist indessen kaum richtig; ziehen wir den Astigmatismus in Betracht, wo die verschiedene Krümmung der Cornea oft einen Unterschied der Refraction in den verschiedenen Meridianen von mehreren Dioptrien hervorruft, so müssen wir annehmen, dass auch die stärkere Krümmung der Cornea mitunter eine Rolle bei der einfachen Myopie spielt (auch von Becker hervorgehoben). In der That hat auch Mauthner**) gezeigt, dass der Krümmungsradius der Cornea eine so variirende Grösse ist, dass, wenn man sich die Cornea aus einem emmetropischen Auge in ein anderes, ebenfalls emmetropisches übertragen denkt, dieses excessiv ametropisch werden könnte. Indem er von der Annahme ausgeht, dass der optische Werth der Linse in allen Augen ungefähr derselbe sei, vermuthet er auch, dass die Augenaxe eine ähnliche Veränderlichkeit zeige. Wenn dem so ist, so muss man wohl zu dem Schluss kommen, dass, wenn der Krümmungsradius der Cornea in einem myopischen Auge unter dem durchschnittlichen Werthe bleibt, er auch seinen Theil an der Ametropie habe. Mauthner dagegen

*) Der Kürze wegen wird hier und später der Ausdruck „Länge der Augenaxe" gebraucht für die Entfernung des Knotenpunktes von der Retina.

**) Opt. Fehler des Auges. Wien, 1876. p. 423.

zum Vortheile der Theorie, dass die Myopie immer auf einer Axenverlängerung beruhe, meint, dass nur, wenn der Krümmungsradius bei Myopie kleiner, bei Hypermetropie grösser sei als jemals bei Emmetropie, wir der Cornea die Ursache zuschreiben könnten; die Richtigkeit dieses Schlusses kann ich aber nicht zugeben. Wie ich glaube, dass die Cornea eine Rolle spielt, so meine ich auch, dass Abnormitäten in dem Linsensystem und in der Augenaxe ihre Bedeutung haben. Es ist ja ein allgemeines Naturgesetz, dass zwar der grössere Theil der Individuen einem bestimmten Typus entspricht, dass es aber kaum irgend eine Abnormität giebt, die nicht auch ihre Repräsentanten hätte, ein Umstand, den Donders auch nicht ganz übersehen hat, der aber nicht immer von seinen Nachfolgern hinlänglich gewürdigt worden ist. Dass dergleichen Variationen, die man beinahe Zufälligkeiten nennen könnte, wenn es überhaupt Zufälligkeiten in der Natur gäbe, vorkommen müssen, versteht man auch leicht, wenn man bedenkt, wie selten ein Auge absolut emmetropisch ist; kleine Abweichungen finden sich häufig; wenn das aber der Fall ist, müssen wir auch die Möglichkeit einräumen, dass grössere bisweilen vorkommen können. Im Ganzen ist man in dieser Beziehung zum entgegengesetzten Extrem von dem gekommen, wozu die Autoren in der ersten Hälfte dieses Jahrhunderts sich neigten. Diese gaben ohne Unterschied ein Verzeichniss aller derjenigen verschiedenen Ursachen, von welchen man a priori annehmen konnte, dass sie Myopie hervorriefen, ohne sich damit näher zu beschäftigen, welche von diesen wirklich zu Grunde liegen, während die neueren Verfasser aus Begeisterung über die Gewissheit, wozu man gelangt ist, dass Myopie auf Axenverlängerung beruhen kann, zu vergessen scheinen, dass andere Formen dessenungeachtet sehr gut nebenbei bestehen können.

Noch einen Beweis gegen die Annahme solcher Formen der Myopie meint Mauthner in der durch dieselbe oft herabgesetzten Sehschärfe zu finden. Er sagt, man könne die Myopie nicht als einen einfachen Loupenfehler betrachten, weil die Sehschärfe oft herabgesetzt sei und weil die Fälle von Myopie, wo dies nicht der Fall ist, gewöhnlich den Conus zeigen, was er als ein sicheres Zeichen einer Ausdehnung des Bulbus ansieht. Hierbei zielt Mauthner im Wesentlichen auf die höheren Grade: „An geringgradiger Ametropie ist Nichts zu erweisen". Hierin liegt aber nach meiner Meinung der Fehler; gerade die Gruppe der Ametropien, von welcher hier die Rede ist, muss der Natur der Sache gemäss verhältnissmässig am häufigsten in den niedrigeren Graden vorkommen, während es selten ist, dass einer der höheren Grade hierhin gehörte. Im Ganzen finde ich, dass die Erklärung viel zu wünschen übrig lässt: bei der Myopie beruht die herabgesetzte Sehschärfe auf der Ausdehnung des Bulbus, bei Hypermetropie auf einer unvollkommenen Entwickelung des ganzen Auges und damit der Retina; kommt man dann zum Astigmatismus, so wird die herabgesetzte Sehschärfe ebenfalls dadurch erklärt, dass das Auge unvollkommen entwickelt sei. Diese Erklärungen sagen in der That gar Nichts und besonders die eben citirte Stelle nähert sich einer Tautologie. Hält man sich an das, was man weiss, so wird die Aussage dem Thatbestande am nächsten kommen, dass die Sehschärfe bei den Refractionsanomalien nicht selten herabgesetzt ist, ohne dass wir etwas Bestimmtes über die Ursache davon angeben können.

Gewöhnlich pflegt man zu sagen, dass alle Hypermetropie auf einem Bildungsfehler, alle Myopie auf einer Ausdehnung des Bulbus beruhe. Mir ist es wahrscheinlicher, dass nach dem allgemeinen Typus die Brennweite der brechenden Medien und die Augenaxe ungefähr dieselbe Grösse haben, dass aber in einigen Ausnahmefällen Ab-

weichungen vorkommen, so dass die eine oder die andere abnorm gross oder abnorm klein wird. Ich meine mit Landolt *), dass solche Ausnahmen in der Natur so häufig sind, dass wir uns vielmehr zu verwundern hätten, wenn sie sich nicht auch hier fänden. Dass dagegen einige der Hypermetropien, besonders die hohen Grade, die auf dem Uebergange zu Microphthalmus stehen, Bildungsanomalien sein können, finde ich wahrscheinlich, wie es auch sicher genug ist, dass gewisse Formen der Myopie auf Ausdehnung des Bulbus beruhen.

Wie man sehen wird, meine ich, dass diese Form der Myopie am richtigsten als Bildungsanomalie aufgefasst wird; ihre Entwickelung fällt ungefähr mit der Entwickelung des ganzen Körpers zusammen, so dass die Myopie ungefähr im 25. Jahre ihren vollen Grad erreicht. Sie als eine Krankheit aufzufassen, haben wir gar keinen Grund; sie wird niemals, wenn es nicht zufälligerweise geschieht, mit Choroiditis und andern gefährlichen Krankheiten complicirt. Die Sehschärfe ist gewöhnlich gut; ist sie aber etwas herabgesetzt, so kann dies doch nicht als Zeichen einer Krankheit des Auges betrachtet werden. Conus findet sich gewöhnlich nicht, findet er sich aber, so ist er ziemlich gering und dies kann dann auch nicht als eine krankhafte Entwickelung aufgefasst werden, da wir nicht selten solche schmale Coni bei ganz normalen (emmetropischen) Augen antreffen. Uebrigens spielt diese Form der Myopie keine grosse Rolle, indem sie nur unter den allerniedrigsten Graden häufig ist und schon bei den Graden, wo die Myopie für das betreffende Individuum empfindlich zu werden anfängt, ziemlich selten wird.

2) Eine andere Gruppe der Myopien wird durch den häufigen Gebrauch der Augen zur Nahearbeit verursacht. Wie schon früher bemerkt, ist das hereditäre Moment hier

*) Ophthalm. Hosp. Rep. IX. 3. Decbr. 1879.

nicht ausgeschlossen; im Gegentheil, eine Menge Augen, ja, der grössere Theil von ihnen, vertragen diese Anstrengung, ohne kurzsichtig zu werden, einige aber, wo eine Disposition dazu angenommen werden muss, werden myopisch; und hier suppliren dann die beiden Momente einander: wo die congenitale Anlage stark hervortretend ist, braucht es nur eine geringere Anstrengung der Augen und umgekehrt. Diese Gruppe der Myopien, welche also den eigentlichen Arbeitsanomalien zugerechnet werden muss, ist bei weitem die grössere; es ist diejenige, welche die verschiedene Ausbreitung der Kurzsichtigkeit in den verschiedenen Classen bedingt, wie aus den beigefügten Curven zu ersehen ist und noch mehr hervortreten würde, wenn ich Curven nur für die 1. Classe oder für die Studenten allein gegeben hätte, was der Platz nicht wohl erlaubt. Wie wir aber gesehen haben, erreicht diese Ungleichheit der Ausbreitung nicht über 9 Dioptrien. Diese Form der Myopie hält sich demnach im Wesentlichen in den niedrigeren und mittleren Graden und ist weit häufiger in den niedrigeren als in den mittleren, wie aus dem schnellen Abfallen der Curve (Tabelle II) ersehen wird. Die durchschnittliche Refraction der Myopien von 2,00 bis 9,00 D in der Classe A ist ca. 4,00 D. Wenn man sich die Curve in derselben Richtung fortgesetzt denkt, die sie von 3,00 bis 6,00 D hat (das etwas geringere Steigen von 3,00 bis 6,00 D rührt wahrscheinlich von einer Zufälligkeit oder von einem kleineren Beobachtungsfehler her), so dass man die Myopien von 1 Dioptrie mit bekommt, so wird die durchschnittliche Refraction ca. 3,00 D sein. Es ist schon früher bemerkt worden, dass die grosse Verbreitung, welche die Myopie in den höheren Schichten der Gesellschaft hat, kaum aus der Nahearbeit allein in dieser Generation herrühren kann. Das Verhältniss muss unzweifelhaft so aufgefasst werden, dass auch die Vorfahren dieser Generation sich in einem oder mehreren Gliedern

mit Nahearbeit beschäftigt und auf diese Weise eine Myopie erworben haben, welche als Disposition auf die Nachkommen vererbt ist. Ganz interessant in dieser Beziehung ist auch die Thatsache, dass die Bedeutung der Heredität bei den höheren Graden der Myopie steigt, wenn auch nicht sehr viel.

Wir kommen jetzt zu den wichtigen Fragen, auf welche Weise die Nahearbeit die Myopie hervorruft, und welche Veränderungen im Auge der Myopie zu Grunde liegen. Wenn es feststeht, dass die häufige Einstellung des Auges für geringere Entfernungen die Myopie hervorruft, liegt der Gedanke nahe, dass diese beiden Zustände auf ähnlichen Veränderungen im Auge beruhen. Donders hat es viele Jahre, ehe er zu seinen gegenwärtigen Ansichten gelangte, ausgesprochen: „Myopia is the result of accommodation for near objects; examine what myopia permanenty is, and yow will know the change which the accommodation each time excites". Die neueren Untersuchungen haben bekanntlich diese beiden Zustände weit von einander getrennt. Die Myopie beruht allein auf Axenverlängerung, die Accommodation allein auf Formveränderung der Linse. Wir wollen jetzt untersuchen, wie und mit welchem Glück man sich bemüht hat, die Abhängigkeit der Myopie von der Nahearbeit unter diesen Umständen zu erklären.

Von Donders *) wurde erstens hervorgehoben, dass durch die gebeugte Stellung ein vergrösserter Blutdruck in den Gefässen des Auges entstehe, wodurch die Flüssigkeiten des Auges unter einen vergrösserten Druck gerathen, was Anlass zur Ausdehnung des Bulbus geben könnte; zweitens meint er, dass Congestionen zu den Augen (am häufigsten wohl durch anstrengende Arbeit hervor-

*) Anomalies of the accommodation and refraction of the eye. London 1864. p. 343.

gerufen) ebenfalls einen vergrösserten Druck hervorrufen können und dass sie zugleich, indem sie die Widerstandsfähigkeit der Augenhäute vermindern, eine Ausdehnung des Bulbus veranlassen. Hiergegen könnte man einwenden, dass die Uhrmacher, wie Donders selbst beobachtet hat, und wie ich auch erfahren habe, trotz ihrer stark gebeugten Arbeitsstellung und dem anhaltenden Gebrauch der Augen, nicht myopisch werden; ausserdem aber scheint mir, dass eine solche Hyperämie im Allgemeinen nicht constatirt werden kann. Insofern sie sich durch eine röthliche Farbe der Papille und eine starke Anfüllung der Retinalgefässe zeigen soll, bin ich der Meinung, dass solche viel mehr bei der Hypermetropie als bei der progressiven Myopie vorkommt. Endlich muss bemerkt werden, dass ein vermehrter intraoculärer Druck bei der progressiven Myopie ganz hypothetisch und niemals beobachtet worden ist, und, wie Schnabel sehr richtig sagt, Ursachen, die den Augendruck steigern, rufen auch bei jungen Menschen Glaucom und nicht progressive Myopie hervor.

Als drittes Moment erwähnt Donders den Druck, welcher bei starker Convergenz von den Augenmuskeln auf den Bulbus ausgeübt wird. Diese Auffassung scheint ziemlich wahrscheinlich und die Versuche an Thieren (von Dobrowolsky, v. Hippel und Grünhagen) scheinen diese Ansicht zu bestätigen. Es ist indessen schwierig, einen directen Beweis für die schädliche Einwirkung dieses Factors zu führen; man stellte das Raisonnement auf, wenn die Convergenzanstrengung Myopie herbeiführte, müssten Individuen, bei welchen die Convergenz mit besonderer Anstrengung verbunden ist, der Myopie besonders ausgesetzt sein; als solche hob v. Graefe Individuen mit Insufficienz der Interni, und Mannhardt solche mit grosser Entfernung zwischen den Augen und stark divergirenden Augenachsen hervor, wie auch ein kleiner $< \alpha$ angeführt worden ist. Ueber die Frage, ob Insufficienz

der Interni eine mitwirkende Ursache bei der Entstehung der Myopie sei, liegen mehrere Untersuchungen vor, die jedoch nicht sehr zu Gunsten dieser Annahme sprechen. Erismann *) fand bei beginnender Myopie $\left(< \frac{1}{24}\right)$ 76 pCt., welche keine Insufficienz zeigten, und nur 1,4 pCt. mit einer Insufficienz über 10°. Reich fand eine Abduction bei Entfernung von 5° für Emmetropie, ein wenig über 6° für Myopie, beinahe 6° für Hypermetropie. Hoppe fand bei Untersuchung des Gymnasiums und der Schulen zu Dorpat Insufficienz der Interni in den niedrigeren Graden am häufigsten bei Hypermetropie, in den höheren Graden ein wenig häufiger bei Myopie. Aehnliche Untersuchungen sind von Schuurmann und Andern unternommen worden. Sie sprechen nicht sehr für die Bedeutung der Insufficienz bei der Entstehung der Myopie. Dasselbe gilt von den Messungen der Pupillendistanz; es sind deren von Mauthner, Malling, Jäschke, Hoppe. Horner und Anderen unternommen worden; sie zeigen geringes oder kein Uebergewicht, was die Myopen betrifft. Auch die Messungen Mauthner's des $< \alpha$ bei beginnender Myopie sprechen nicht für die Bedeutung desselben. Eine andere Art, diese Frage zu entscheiden, würde ex juvantibus sein. Wenn es sich nämlich zeigte, dass v. Graefe's Operation (Tenotomie des Externus) wirklich im Stande ist, dem Fortschreiten der Myopie Einhalt zu thun, so würde dies ein guter Beweis für die Bedeutung der Convergenz sein; v. Graefe selbst sowie auch einzelne Andere meinten, gute Resultate von derselben gesehen zu haben; im Ganzen aber dürfte man wohl die Operation als aufgegeben betrachten. Alfred Graefe, der ca. 800 Tenotomien dieser Art gemacht hat, darf sich nicht mit Bestimmtheit über das Resultat aussprechen,

*) Arch. f. Ophth. XVII.

und auf der Klinik Edmund Hansen's, wo früher sehr viele ausgeführt wurden, ist sie jetzt gänzlich verlassen. Die Schule, welcher ich angehöre, ist nach den Arbeiten Hansen's und Krenchel's im Ganzen geneigt, die dynamische Divergenz für die Nähe, welche sich so oft bei Myopie findet, nicht als eine Ursache, sondern als eine Folge der Myopie aufzufassen, indem wir meinen, dass das excludirte Auge ausweicht, weil es ihm an dem Stimulus zur Convergenz fehlt, welcher sich bei Augen von anderer Refraction findet, nämlich der Accommodationsanstrengung. Ob dagegen Divergenz für grosse Entfernung häufiger bei Myopie als bei andern Refractionen vorkommt, sehe ich mit Mauthner als nicht bewiesen und auf alle Fälle als nicht erklärt an.

Im Ganzen kann man also sagen, dass die Arbeiten, welche ausgeführt sind, um die Bedeutung der Convergenz zu beweisen, diese Absicht nicht erfüllen. Was aber am meisten gegen diese spricht, ist der Umstand, dass man nicht selten die Myopie unter Verhältnissen fortschreiten sieht, wo die Convergenz keine Bedeutung haben kann. Es giebt völlig constatirte Fälle von absolutem Strabismus divergens, wo die Myopie starke Progression theils auf dem excludirten, theils auch auf dem fixirenden Auge gezeigt hat, wie man auch nicht selten progressive Myopie auf dem einen Auge, stationäre Myopie oder Emmetropie auf dem andern sieht. Es muss auch bemerkt werden, dass die Annahme ebenso berechtigt wäre, das Uebergewicht der Interni, welches sich oft bei Hypermetropie entwickelt, bewirke einen stärkeren Druck auf den Bulbus während der Fixation, während man doch selten ein entsprechendes Abnehmen der Hypermetropie sieht.

Man muss demnach sagen, dass die Bedeutung der Convergenz für das Fortschreiten der Myopie, trotz aller in dieser Beziehung gemachten Anstrengungen, nicht bewiesen ist, ja, dass sie sogar ziemlich zweifelhaft er-

scheint, dass aber die Frage noch nicht als völlig entschieden betrachtet werden kann.

Wir kommen jetzt zur Frage über die Bedeutung der Accommodation. Diese Bedeutung wurde sowohl von Donders als von Jäger absolut in Abrede gestellt und es ist auch nicht gelungen, eine Vergrösserung des Druckes während der Accommodation zu erweisen. Dennoch ist die Annahme aufgestellt worden, dass der M. ciliaris durch seinen Zug auf die Choroidea während der Accommodation Hyperämie dieser Membran, vermehrte Transsudation der Gefässe und damit vergrösserte Spannung im Bulbus und Dilatation desselben hervorrufe. Es liegt nahe, gegen diese Annahme einzuwenden, dass es auffallend ist, dass die Accommodation eine solche Wirkung gerade bei Myopen entfalten soll, die von allen am wenigsten accommodiren; wenn die Myopie bis zu ca. 3 Dioptrien beträgt, ist gewöhnlich jede Accommodation überflüssig. Deswegen war man im Allgemeinen früher nicht der Meinung, dass die Accommodation irgend welche Bedeutung für das Fortschreiten der Myopie hätte, als Dobrowolsky *) die Lehre vom Accommodationsspasmus aufstellte; wie dieser nun aufgefasst wird, betrachtet man ihn gewöhnlich als Reflexspasmus, durch das Bestreben des Individuums, deutlich zu sehen, entstanden, aber freilich dieser Absicht entgegenwirkend; bei gedankenlosem Blick (z. B. unter dem Ophthalmoskop) schwindet er und Manche diagnosticiren Accommodationsspasmus, sobald die Refraction mit dem Augenspiegel geringer gefunden wird als bei der Sehprüfung. Ueber die Häufigkeit des Accommodationsspasmus ist man nicht einig; während ihn Einige als ein sehr häufig vorkommendes Glied in der Entwickelung der Myopie ansehen, sind Andere, z. B. Schnabel, geneigter, ihn als Ausnahme aufzufassen und Einige wollen gar

*) Kl. M. f. A. 1868.

nichts von ihm wissen. Ich selbst glaube, dass man die Häufigkeit dieser Anomalie sehr übertrieben hat. Dass man durch Atropin fast immer einige Herabsetzung der Refraction (bis zu gegen 1 Dioptrie) erhält, hat Donders hervorgehoben; er schrieb dies der Aufhebung des Tonus des Ciliarmuskels zu; wie dies sich auch verhalten mag, es steht fest, dass diese Herabsetzung so häufig eintritt, dass sie, so zu sagen, als physiologisch bezeichnet werden kann. Ausserdem aber habe ich nur Wenig wahrgenommen, das als Accommodationsspasmus gedeutet werden könnte und auf der Klinik Dr. Edmund Hansens ist er im Ganzen sehr selten wahrgenommen worden, obgleich man auch da die früher so oft gebrauchten Atropincuren angewendet hat. Um ihn zu diagnosticiren, darf man sich nicht damit begnügen, zu constatiren, dass die Refraction ophthalmoscopisch niedriger als bei der Sehprobe ist; ein solcher Unterschied kommt ziemlich häufig vor (wie das Gegentheil sich auch sonst finden lässt) und rührt gewiss daher, dass die Refraction auf der Papille eine andere als im Centrum ist. Ich habe ihn in jedem Falle unter Verhältnissen gesehen, wo von Accommodationsspasmus gar nicht die Rede sein kann.*) Dieser darf nur diagnosticirt

*) Unter Anderem begegnete mir unter den Wehrpflichtigen ein Fall, wo die Refraction von mir als emmetropisch bestimmt wurde; der Betreffende behauptete indessen, dass er kurzsichtig wäre und eine Lorgnette von — 4,00 Dioptrien von Dr. Edm. Hansen bekommen hätte. Ich bat dann Dr. Wanscher, der bei der Aushebung fungirte, die Refraction zu bestimmen, und, ohne mein Resultat zu kennen, fand er auch Emmetropie. Ich suchte dann den Patienten in den Protokollen der Klinik nach und fand, dass seine Refraction damals ganz richtig (im Jahre 1880 bei der Sehprobe zu — 4,00 D) bestimmt worden, und dass er auf der Klinik 1871 und 1874, das erste Mal mit M $\frac{1}{12}$, das andere Mal mit M $\frac{1}{11}$ notirt war. Jede Möglichkeit eines Irrthums war somit ausgeschlossen, und der Gedanke wurde auf den Accommodations-

werden, wenn man durch den Augenspiegel eine geringere Refraction als durch die Sehprobe findet und man sie dann durch Atropin zum Uebereinstimmen bringen kann; ausserdem muss der Unterschied so bedeutend sein, dass von Verwechselung mit der früher erwähnten beinahe physiologischen Herabsetzung der Refraction durch Atropin nicht die Rede sein kann und dass man sicher ist, keinen Täuschungen durch Ungenauigkeiten in der Untersuchung ausgesetzt zu sein; denn, dass solche oft eine Rolle spielen, ist gewiss. Dies ist besonders bei den Sehproben der Fall; Jeder, der sich mit dergleichen Untersuchungen beschäftigt hat, wird wissen, dass man nicht selten Individuen trifft, bei welchen es unmöglich ist, das corrigirende Glas genau zu finden; bei jeder neuen Untersuchung geben sie ein etwas verschiedenes Resultat an. Unter Andern berichtet es Dobrowolsky selbst von seinen Patienten; wenn er desshalb bei seinen Sehproben vor und nach dem Atropinisiren sogar einen Accommodationsspasmus nicht grösser als $^1/_{10}$ Dioptrie diagnosticiren wollte, so ist dieses gewiss eine zu grosse Finesse. Aber auch beim Ophthalmoskopiren darf man die Forderungen auf Genauigkeit nicht zu hoch stellen; es wird gewiss in manchen Fällen geschehen, dass zwei gleich geübte Untersucher die Refraction etwas verschieden bestimmen. Man muss sich überhaupt

---

spasmus gelenkt. Beim Nachsehen des Protokolls für 1871 zeigte es sich aber, dass man schon damals, vermuthlich durch die Nichtübereinstimmung zwischen den Sehproben und dem Ophthalmoskop dazu veranlasst, ihn einer Atropinkur unterworfen hatte. Nachdem er an 6 Tagen nach einander atropinisirt worden war, war die Refraction o. d. unverändert $-\frac{1}{12}$, o. s. $-\frac{1}{14}-\frac{1}{16}$. Nach fortgesetztem Atropinisiren während 5 Tagen fand man o. d. $-\frac{1}{13}$, o. s. $-\frac{1}{13}-\frac{1}{14}$. Hier kann doch kaum von Accommodationsspasmus die Rede sein.

erinnern, dass die Ophthalmologie, trotz ihrer feinen Diagnostik, doch keine mathematische Genauigkeit beanspruchen kann und dass man sich hier, wie bei allen wissenschaftlichen Untersuchungen, hüten muss, auf Resultate Rücksicht zu nehmen, welche innerhalb der Fehlergrenzen der Methode liegen können. — Wenn man alle diese Cautelen beobachtet, dann glaube ich, dass der Accommodationsspasmus als ein viel selteneres Phänomen erscheinen wird, als man im Allgemeinen annimmt. — Endlich muss man beachten, wie der Accommodationsspasmus beschrieben wird. Während man sonst gewohnt ist, dass das Atropin, nachdem es eine kürzere Zeit gewirkt hat, eine absolute Lähmung des M. ciliaris hervorruft, so dass jede Aeusserung desselben aufgehoben ist, ist das Verhältniss hier ein ganz anderes. Von den besten Verfassern wird der energische Widerstand urgirt, welchen der Spasmus gegen die Einwirkung des Atropins leistet. Alltäglich muss man Atropin eintröpfeln; die Refraction sinkt dann allmählich, steigt vielleicht mitunter ein wenig wieder, sinkt danach aufs Neue gegen die beim Ophthalmoskopiren bestimmte Refraction, die zu erreichen trotzdem nicht immer gelingt. Ich muss gestehen, unter Allem, was ich über den Accommodationsspasmus gelesen habe, giebt es Nichts, das mich seinem eigentlichen Wesen gegenüber zweifelhafter gemacht hätte, als diese Beschreibung, so absolut verschieden ist sie von Allem, was wir sonst von dem Einflusse des Atropins und ähnlicher Stoffe auf das menschliche Nervensystem wissen. Wenn die Beobachtungen richtig sind, muss man beinahe den Verdacht hegen, die Lehre, dass die Refraction des Auges während der Ruhe des Ciliarmuskels eine constante, unveränderliche Grösse sei, wäre unrichtig; einzelne der Beobachtungen Jacobsons bezüglich der diphtheritischen Accommodationsparalyse scheinen in derselben Richtung zu gehen.

In die grösste Verlegenheit werden jedoch die Vertheidiger der Bedeutung der Accommodation für die Genese der Myopie durch die Hinweisung auf die Hypermetropie mit ihrer stark angestrengten Accommodation gesetzt. Die jetzt angenommene Form des Accommodationsspasmus ist in der That mit der Accommodationsanspannung ganz analog, welche im jungen Alter einen grossen Theil der Hypermetropie latent macht. Warum kennen wir denn so gut die im jungen Alter progressive Myopie, während wir verhältnissmässig selten ein Abnehmen der Hypermetropie in diesem Zeitraume beobachten? Die Antwort lautet (Mauthner), dass die Resistenzverminderung der Sclera, worin die Anlage zur Myopie gesucht wird, in hypermetropischen Augen selten vorkommt; indem man aber demnach, um die Bedeutung der Accommodation zu behaupten, mit der gänzlich postulirten Annahme eines anatomischen Unterschieds, den Niemand erwiesen hat, auftreten muss, wird die ganze Theorie geschwächt.

Ich bin demnach der Meinung, dass man lieber gestehen soll: hier ist eine Frage, die wir nicht lösen können, als immer neue Versuche machen, um eine Lücke auszufüllen, die bei dem jetzigen Standpunkte unserer Kenntnisse zweifellos hier vorhanden ist. Dass wir grösstentheils die Myopie der Nahearbeit verdanken, ist gewiss; was es aber bei dieser letzteren sei, das die Myopie bedingt, wissen wir nicht. Gerade der Umstand, dass so viele verschiedene Theorien aufgestellt worden sind, jede mit ihren eifrigen Vertheidigern, welche die Gültigkeit der andern in Abrede stellen, gerade dieser Umstand ist ein Zeichen, dass wir in der That nicht wissen, wie die Sache sich verhält, nicht weil man nicht genug darüber nachgedacht hat, sondern weil es an Beobachtungen fehlt; meines Erachtens werden wir eine befriedigende Antwort auf diese Frage nur auf der Basis neuer Untersuchungen, die auf irgend eine Weise unsere Ansichten reformiren,

erhalten können. Ich will deswegen im Folgenden diese durchgehen und danach forschen, ob es Punkte giebt, die nicht hinlänglich auf Beobachtungen begründet sind, wo man also erwarten kann, dass neuere Untersuchungen Bedeutung gewinnen werden.

Was eigentlich bewirkt, dass es auf diesem Punkte so viele offene Fragen giebt, ist der Mangel an einer Methode, um theils die Augenaxe, theils die Brennweite der brechenden Medien an Lebenden zu messen. Denkt man sich die brechenden Medien durch eine sphärische biconvexe Linse ersetzt, die in dem Knotenpunkt des Auges angebracht und an beiden Seiten von demselben Medium umgeben ist, so wird das Brechungsgesetz durch die allgemeine Linsenformel ausgedrückt:

$$\frac{1}{L} = \frac{1}{A} + \frac{1}{R},$$

wo L die Brennweite der Linse, R die Entfernung des Gegenstandes und A die des Bildes von dem Knotenpunkte des Auges bezeichnet. Von diesen Grössen können wir mit hinlänglicher Genauigkeit $\frac{1}{R}$ bestimmen; sie ist das, was man gewöhnlich als die Refraction des Auges bezeichnet. Dagegen haben wir kein Mittel, die beiden andern Grössen, deren Differenz wir also kennen, am Lebenden zu bestimmen, und dies ist in der That die Ursache, dass unsere Kenntnisse hier an mehreren Punkten mangelhaft sind. Findet sich Myopie, so ist $\frac{1}{R}$ positiv, indem $\frac{1}{L} > \frac{1}{A}$; den Grund dazu kann man a priori in einer Vergrösserung von A oder in einer Verminderung von L annehmen. Welches von beiden ist nun in Wirklichkeit der Fall? Jetzt geben fast Alle die Antwort, dass die erstere Möglichkeit, die Verlängerung der Augen-

axe, fast in allen Fällen das sei, was die Myopie hervorrufe; wir werden sehen, worauf man diese Antwort stützt.

Zuerst beruft man sich auf Sectionen. Von diesen hat man jetzt einige ausgeführt; sie sind aber doch so wenig zahlreich, dass sie eigentlich nur beweisen, dass Myopie auf Axenverlängerung beruhen kann. Dieses ist schon durch die Untersuchungen von Arlt bewiesen und von vielen Späteren bestätigt worden. Um aber darzuthun, dass Myopie immer darauf beruhe, sind sie ganz und gar nicht hinreichend; hierzu würde, vorausgesetzt auch, dass die Untersuchung post mortem hinreichend sicher wäre, eine weit grössere Zahl von Sectionen erforderlich sein. Sectionen sind nun aber im Ganzen keine erspriessliche Methode; wenn man bedenkt, wie gering die Verschiedenheiten der Länge sind, wovon hier die Rede sein kann, so dass ein paar Millimeter schon einen Unterschied von vielen Dioptrien hervorbringen, wenn man ferner bedenkt, wie viele Fehlerquellen sich bei der Untersuchung post mortem finden, dann ist es einleuchtend, dass man bei der Benutzung der Sectionsresultate sehr vorsichtig sein muss. Hierzu kommt ausserdem, dass die Augen, wo man am leichtesten die Axenverlängerung erweisen kann, natürlich die excessiv myopischen sind, aber gerade diese gehören, wie ich bewiesen habe, nicht der durch Lesen hervorgerufenen Form an. Bisweilen kann man sich auch schon am Lebenden davon überzeugen, dass die myopischen Augen grösser als andere sind; aber auch dies gilt im Wesentlichen nur für die excessiven Formen.

Nicht nur durch Section, sondern auch durch den Befund des Conus wird die Lehre von der Verlängerung der Augenaxe bei der Myopie gestützt. Der Conus ist ein sehr räthselhaftes Phänomen. Ich kann den Worten Mauthner's ganz beistimmen: „Wenn bei Myopie kein Conus vorkäme, würde kein Mensch danach fragen, warum an der Papillengrenze keine Aderhautatrophie auftritt.

Im Gegentheil brauchen wir ja allen unsern Scharfsinn — fast will es mir bedünken, dass er nicht ausreicht — um zu erklären, warum beim Staphyloma posticum an der gewöhnlichen Stelle der grössten Axenverlängerung, an der Macula lutea, keine Atrophie, am äusseren Rande des Sehnerven oder gar am inneren Rande desselben eine circumscripte Atrophie der Aderhaut sichtbar wird." Die Anschauung Donders', dass die Choroidea im Bereich des Intervaginalraums des N. opticus atrophiren solle, weil sie an der hier sehr dünnen Sclera keine hinlängliche Stütze habe, scheint mir nicht sehr plausibel zu sein. Ganz abgesehen davon, dass Sectionen sie nicht immer bestätigen, ist es mir wahrscheinlicher, dass es zuerst zu einer Ausbiegung, einer wirklichen Ectasie, an dieser Stelle käme; dies würde die natürliche Folge sein, wenn die Choroidea keine hinreichende Stütze hätte; demnächst könnte dann auch Atrophie dieser Partie entstehen; indessen ist es sehr selten, dass man Spuren einer wirklichen Ectasie an dieser Stelle sieht. Auch ist der Befund der sehr schmalen, aber deutlich hervortretenden Coni auf diese Weise schwierig zu erklären, wie Mauthner sehr richtig bemerkt. Die Vorkämpfer der Bedeutung der Accommodation für die Genese der Myopie haben, auf die Experimente von Hensen und Völckers gestützt, angenommen, dass die Choroidea durch die Accommodation von der Papille weggezogen würde; aber schon Schnabel hat unter Andern sehr richtig dargethan, gegen eine solche Annahme streite sowohl das überwiegende Vorkommen des Conus am äusseren Rande der Papille, wie auch die Art, wie er entstehe und wachse, indem die Choroidea in diesem Falle an mehreren Stellen auf einmal von dem Rande der Papille gelöst werden müsste, was bekanntlich nicht geschieht. — Schnabel unterscheidet zwei Formen von Coni, eine congenitale, die keine Atrophie ist, sondern eine einfache Aplasie, dem Coloboma choroideae analog, aber nicht identisch;

Retina und Pigmentum nigrum fehlen, die Choroidea propria ist mangelhaft oder gar nicht entwickelt; sie reicht selten über die Grösse von $^1/_5$ bis $^1/_6$ Papillendurchmesser hinauf und kommt ungefähr ebenso häufig an Augen von verschiedener Refraction vor — und eine acquisite, welche von der Ausdehnung des Bulbus herrührt; durch diese löst sich das Pigmentum nigrum von seiner Verbindung mit der Papille und wird von dieser weggezogen, indem die Stäbchenschicht der Retina mitfolgt. Die Choroidea propria ist dann entblösst, wie sie mit ihren Gefässen und Pigmentflecken oft gesehen werden kann. — Diese Hypothese ist vielleicht etwas gewagt; die Unterscheidung der zwei Formen von Coni ist aber gewiss berechtigt; zwischen den schmalen Coni und der normal vorkommenden Scleralgrenze giebt es unzählige Uebergänge.

Conus ist demnach durchgängig als ein Zeichen der Ausdehnung des Bulbus betrachtet worden, in Wirklichkeit aber wissen wir nicht, wie es sich mit diesem Phänomen verhält und es ist nicht unmöglich, dass die fortgesetzte Annahme, dass Myopie auf einer Ausdehnung des Bulbus beruhe, dazu beigetragen haben mag, dass man immer gesucht hat, den Conus hieraus zu erklären. Dass man aber glaubt, dass Myopie immer auf einer Axenverlängerung beruhe, ist wieder eine Folge davon, dass man immer nach Donders alle Myopien nur als eine einzige Krankheit angesehen hat. Da ich jetzt nach meinen Untersuchungen einen absoluten, ätiologischen Unterschied zwischen den excessiven Myopien und denjenigen, welche von Nahearbeit abhängig sind, annehmen muss, so erhebt sich die Frage, ob es als erwiesen angesehen werden kann, dass die vom Lesen bedingte Form auf einer solchen Ausdehnung des Auges beruhe. Dies kann ich nicht zugeben. Die vorgenommenen Sectionen sind meistens bei der von Nahearbeit unabhängigen Form gemacht und das

Vorkommen des Conus ist, da wir so wenig von diesem Phänomen wissen, nicht hinreichend, um einen entscheidenden Beweis in dieser Richtung zu führen. Dass es dafür spricht, will ich nicht in Abrede stellen. Man kann nicht alle bei der Arbeitsmyopie vorkommenden Formen von Coni zu der von Schnabel aufgestellten congenitalen Form rechnen, theils sind sie dazu zu gross (siehe Tabelle IX), theils kommen sie weit häufiger als bei nicht-myopischen Augen vor, und der Umstand, dass dieses Phänomen diesen Myopien und den excessiven Formen gemeinschaftlich ist, spricht unleugbar dafür, dass sie von derselben Veränderung im Auge herrühren; trotzdem kann ich nicht umhin, die Frage noch als eine offene zu betrachten.

Da die Annahme von der Verlängerung der Augenaxe bei dieser Form der Myopie nicht bewiesen ist, und da diese nicht aus den Veränderungen, welche, so viel wir wissen, bei der Einstellung des Auges für kurze Entfernungen stattfinden, erklärt werden kann, so fragt es sich entweder, ob man von der Myopie annehmen kann, dass sie auf etwas Anderem als auf der Verlängerung der Augenaxe beruhe, oder ob man vermuthen könne, dass andere Veränderungen als die, welche wir kennen, bei der Einstellung des Auges für kurze Entfernungen stattfinden.

Die erste Frage ist wieder die alte, ob die Myopie nicht auf Veränderungen in den brechenden Medien beruhe; der Gedanke richtet sich gleich auf die Linse, theils weil unsere Kenntnisse von der Accommodation darauf hinweisen, theils weil von Veränderungen in der Cornea oder im Glaskörper bei der progressiven Myopie nicht wohl die Rede sein kann. — Sectionen können uns über diesen Punkt keine Auskunft geben; man hat deswegen andere Wege versucht. Weiss mass durch eine Methode à double vue die Grösse der Papille im aufrechten Bilde; indem er davon ausging, dass die anatomische Grösse der

Papille, besonders der senkrechte Durchmesser, einigermassen constant ist, suchte er, indem er ihr aufrechtes Bild in Augen von verschiedener Refraction mass, die Verhältnisse der brechenden Medien bei Ametropie zu erfahren. Aus seinen Untersuchungen zieht er den Schluss, dass das brechende System, besonders die Linse, bei Myopie vielmehr schwächer sei, als bei Emmetropie. Doch scheinen sowohl seine Beobachtungsreihen zu klein, als auch seine Annahme von der constanten Grösse der Papille zu gewagt zu sein, als dass die Sache damit entschieden wäre.

Eine andere Methode, um den optischen Werth der Linse zu bestimmen, ist die Untersuchung aphakischer Augen, die schon von Donders empfohlen wurde. Wenn man die Refraction eines Auges kennt, darauf die Linse entfernt und wieder die Refraction bestimmt, so giebt der Unterschied einen Ausdruck für den optischen Werth der Linse, vorausgesetzt, dass das Auge sonst unverändert geblieben ist. Sind in der Zwischenzeit Veränderungen im Auge eingetreten, so muss man dieselben berücksichtigen; so wird die Krümmung der Cornea in der Regel durch die jetzt gebräuchliche Cataractextraction verändert, diese Veränderung kann aber in die Berechnung aufgenommen werden, wenn man die Krümmung der Cornea vor und nach der Operation mit dem Ophthalmometer misst. Eine andere Frage ist, ob nicht der ganze Bulbus seine Form und damit seine Axenlänge verändere, was jedoch die Meisten leugnen. Auf diese Weise hat Mauthner den optischen Werth der Linse zu ca. $^1/_3$ bestimmt, und er meint, dass die brechende Kraft der Linse eine ziemlich constante Grösse sei, so constant, dass er glaubt, man könne einigermassen die Augenaxe nach der Krümmung der Cornea und der Refraction des Auges berechnen, indem man in die Rechnung den Werth der Linse mit $^1/_3$ einsetzt. Indessen kann man wohl mit Weiss sagen, dass

dies eine ziemlich kühne Annahme sei, die nicht für erwiesen angesehen werden kann. Weiss hat aus einer ähnlichen Untersuchungsreihe aus der Klinik Becker's den Schluss gezogen, dass bei Myopie mit Axenverlängerung das brechende System in der Regel etwas schwächer sei.

Es bleibt nun noch übrig die directe Bestimmung der Krümmungsradien der Linse mit Hülfe des Ophthalmometers. Diese Methode ist bekanntlich eine sehr schwierige, welche im Ganzen nur wenige Male ausgeführt worden ist. Helmholtz mass die Krümmungsradien der Linse an drei Augen, von welchen das eine myopisch war; dieses zeigte den grössten Radius für die Krümmung der Linsenflächen. Seit der Zeit sind von Knapp, Woinow, Adamük, Schöler und Mandelstamm, Strawbridge, Rosow und v. Reuss*) im Ganzen 48 Augen (wovon 19 myopische) untersucht worden. In den meisten Fällen sind grössere Radien für die myopischen Augen als für die andern gefunden. Dies spricht demnach keinesweges für die Existenz einer Myopie, die auf stärkerer Krümmung der Linsenfläche beruht (vielmehr deutet es auf die Möglichkeit der problematischen, negativen Accommodation); im Ganzen sind aber auch diese Untersuchungen noch gar zu unvollständig, als dass man daraus Etwas schliessen könnte.

Wie aus dem Vorhergehenden zu ersehen ist, befinden wir uns auf einem sehr schwierigen Gebiete; das Problem, die Brennweite der brechenden Medien und die Augenaxe am Lebenden zu messen, wartet noch auf seine Lösung und wir werden über die hier besprochene Frage kaum sichere Aufklärung erwarten können, ehe es gelöst wird. Vorläufig können wir nur sagen, dass die Frage, ob die

*) Siehe die Abhandlung desselben in dies. Arch. Bd. XXIII. 4 (1877).

Myopie auf einer vergrösserten Krümmung der Linsenfläche beruhe, unentschieden ist, dass aber unsere Kenntnisse, die freilich geringfügig sind, für das Gegentheil zu sprechen scheinen.

Die zweite Frage concentrirt sich wesentlich um den Accommodationsact. Trotz aller Versuche, welche gemacht sind, um die Theorie von Helmholtz zu verbessern, steht die Accommodationsfrage noch stets auf demselben Punkte, auf dem er sie gelassen hat. Es ist durch seine Experimente bewiesen, dass die Accommodation im Wesentlichen durch eine vermehrte Wölbung der Linse zu Stande kommt. Um zu erklären, wie diese stärkere Wölbung entsteht, meint er, dass man eine Kraft annehmen müsse, welche den Aequatorialdurchmesser vermindert, indem sie die beiden Flächen der Linse convexer macht. Er vermuthet deshalb, dass die Linse in der Ruhestellung, wenn das Auge für die Ferne eingestellt ist, durch einen Zug von Seiten der Zonula Zinnii etwas flachgedrückt gehalten, dass aber durch Contraction des M. ciliaris die Insertion der Zonula vorwärts (einwärts) gezogen, und diese dadurch erschlafft werde, und die Linse Gelegenheit bekomme, sich zu wölben; er fügt aber hinzu, dass eine solche auf den Linsenrand wirkende Kraft nicht hinreichend sei, um die Formveränderung zu erklären, indem sie das Resultat hervorbringen würde, dass sich beide Flächen der Linse gleich stark wölbten, was bekanntlich nicht der Fall ist. Wir müssten deswegen mit der früher erwähnten Kraft eine andere verbinden, welche strebe, die Aequatorialebene vorwärts zu wölben, und dies, meint er, werde durch eine gleichzeitige Contraction der radiären und circulären Fasern der Iris bewirkt. Obgleich diese Hypothese noch die geltende ist, so ist sie es eigentlich mehr, weil man sie mit keiner bessern hat ersetzen können, als weil man sich besonders zufrieden mit ihr gefühlt hat. Donders und zum Theil Helmholtz selbst,

sowie auch in der neuesten Zeit Emmert, erklären sich in dieser Richtung. Die Punkte, wo es mir scheint, dass diese Theorie besonders zu wünschen übrig lässt, sind folgende:

1) Die Annahme von der Bedeutung der Iris für die Accommodation ist kaum stichhaltig. Gegen dieselbe spricht sowohl die theoretische Betrachtung — es fällt schwer dabei zu denken, dass der schwache, kaum zu erweisende M. dilatator iridis in dieser Beziehung einige Bedeutung haben sollte (von H. Müller hervorgehoben), wie auch im Ganzen die Lage der Iris einer Einwirkung auf die Form der Linse nicht günstig ist — als auch die Beobachtung v. Graefe's einer vollständig bestehenden Accommodation bei completer, acquisirter Aniridie. Wenn auch diese Beobachtung nicht völlig der Mitwirkung der Iris widerspricht, schwächt sie doch die Annahme derselben ab.

2) Ein anderer Umstand, welcher auch die Theorie schwächt, ist der, dass sie den eigenthümlichen Bau des Ciliarmuskels nicht berücksichtigt. A priori würde es nämlich, wie auch Henle hervorhebt, angemessen sein, sich zu denken, dass die meridionalen und die circularen Fasern des M. ciliaris eine verschiedene Function hätten und dies wird in hohem Grade durch die Untersuchungen bestätigt, welche Iwanoff gemacht und denen Arlt und Sattler beigetreten sind; sie fanden nämlich die circulären Fasern in hypermetropischen, die meridionalen in myopischen Augen hypertrophirt. Man kann nicht in Abrede stellen, dass dies für eine verschiedene Function der beiden Faserarten spricht und dass dieser Fund bei den Myopen auf eine negative Accommodation, die von den meridionalen Fasern besorgt würde, deutet; wie früher erwähnt, gehen die von v. Reuss und Andern gemachten Untersuchungen über Linsenkrümmung bei Myopie in derselben Richtung.

Indessen sind unsere Kenntnisse zu mangelhaft, um etwas Bestimmteres darüber sagen zu können.

3) Ein Mangel unserer Kenntnisse von der Accommodation ist auch unsere geringe Bekanntschaft mit der Innervation des Ciliarmuskels. Wiewohl es sicher ist, dass der N. oculomotorius der eigentliche Accommodationsnerv ist, so können doch möglicherweise auch andere Nerven, besonders der N. sympathicus, in dieser Beziehung eine Rolle spielen. Die Versuche Trautvetters*) in dieser Richtung scheinen mir nur sehr Wenig zu beweisen.

Es giebt demnach Punkte genug, wo unsere Kenntnisse von der Accommodation unvollständig sind. Es ist möglich, dass eine negative Accommodation vorhanden ist; wir wissen aber darüber nichts Bestimmtes; es wäre auch möglich, dass die äusseren Augenmuskeln bei der Accommodation mitwirken, wie Helmholtz selbst zugiebt; in der That findet ja niemals eine Accommodation Statt ohne eine Contraction derselben; wir wissen aber ebenso wenig Bestimmtes davon.

So ist also „der langen Rede kurzer Sinn", dass die häufige Einstellung des Auges für kurze Entfernungen Myopie hervorruft; wie aber, wissen wir nicht; und wir können uns auch nicht darüber wundern, da unsere Kenntnisse sowohl von der Accommodation als vom eigentlichen Wesen dieser Form von Myopie mangelhaft sind.

Während wir demnach nicht zur Klarheit über diese Myopie, die eigentliche Arbeitsmyopie, gekommen sind, wenn wir ihre Anatomie und die näheren Umstände ihres Entstehens berücksichtigen, wissen wir recht wohl, wie sie verläuft; sie tritt in der Wachsthumsperiode auf, oft als die Folge einer hereditären Anlage, unter dem Ein-

*) A. f. O. XII. 1.

flusse anstrengender Nahearbeit, besonders der Studien und sie schreitet vorwärts, bis sie in der Regel im 25. Jahre zum Stillstand kommt; gewöhnlich erreicht sie keinen hohen Grad; wie wir gesehen haben, ist die durchschnittliche Refraction ca. 3,00 Dioptrien und sie geht wahrscheinlich sehr selten über 9,00 Dioptrien hinaus. Dass dies im Alter von 22 Jahren nicht der Fall ist, haben wir gesehen, während die Zahlen aus der Kinik Dr. Edm. Hansens mir darzuthun scheinen, dass es auch kaum im späteren Leben geschieht. Gefährliche Complicationen sind als zufällig anzusehen, indem wir gesehen haben, dass diese bei $M < 9{,}00$ D von geringerer Bedeutung sind; wo sie bei $M < 9{,}00$ vorkommen, muss man es entweder als Zufälligkeit ansehen, oder sie rühren daher, dass ein unter die dritte Form der Myopie gehöriger Fall keinen so hohen Grad erreicht hat als für diese die Regel ist. — Diese Form der Myopie ist als eine Arbeitsanomalie, nicht als eine eigentliche Krankheit aufzufassen. Dass es nicht angeht, alle dergleichen myopischen Augen als kranke aufzuführen, zeigt schon eine oberflächliche Betrachtung. Nachdem nachgewiesen worden ist, wie häufig die Myopie in den studirenden Volks-Classen vorkommt, würden diese wahrlich von einem traurigen Schicksal bedroht sein, wenn die Hälfte oder ein Drittheil aller hierher gehörenden Individuen kranke Augen hätten, so dass ein bedeutender Theil von ihnen einer vollständigen oder unvollständigen Blindheit in ihrem höheren Alter entgegengingen. Unter meinen vielen Bekannten ist dieses aber keinesweges der Fall.

4) Eine ganz andere Art ist die dritte, glücklicherweise seltenste Form der Myopie, die ich als eine wirkliche Krankheit auffasse. Sie kommt verhältnissmässig selten vor, höchstens macht sie ein Procent der Bevölkerung aus. Sie steht in keinem Verhältnisse zur Nahearbeit, ist aber vielleicht ein wenig häufiger in den niedrigeren

Volksclassen, wie sie vielleicht auch ein wenig häufiger bei den Weibern vorkommt. — Sie beruht unzweifelhaft immer auf Axenverlängerung, und die sehr grossen, myopischen Augen, die man bei den Sectionen gefunden hat, gehören dieser Form an. — Die Heredität spielt auch hier eine Rolle, wenn auch vielleicht etwas weniger als bei den andern Formen der Myopie. Was den Verlauf betrifft, ist es nicht immer leicht, zuverlässige Nachrichten zu erhalten. Wenn die Individuen so kurzsichtig sind, bemerken sie oft nicht die langsame Progression. Bei den Militäruntersuchungen war es bezüglich der Arbeitsmyopie die Regel, dass der Patient auf die Frage, wann die Myopie zuerst bemerkt worden sei, irgend eines der Schuljahre nannte und dann angab, dass sie später fortgeschritten sei. In Bezug auf die excessiven Myopien lautete die Antwort dagegen gewöhnlich, dass die Kurzsichtigkeit immer dagewesen sei; Einige erklärten dann, dass sie immer weiter fortgeschritten, Andere, dass sie immer auf demselben Standpunkte geblieben sei. Ob diese Aeusserungen bedeuten, dass die Kurzsichtigkeit angeboren war, oder dass sie sich so früh in der Kindheit entwickelte, dass die Betreffenden nicht im Stande waren, dies zu beobachten, wissen wir nicht und es kann solange nicht entschieden werden, als wir keine grösseren Untersuchungsreihen für neugeborene Kinder haben. v. Jäger fand doch mehrmals starke Myopie bei Neugeborenen. — In der Regel erscheint diese Myopie sehr früh und die Progression geht so schnell, dass die erwähnten Myopien, nach den Resultaten für die Bevölkerung auf dem Lande zu urtheilen, grösstentheils im Alter von 22 Jahren schon über 9 Dioptrien hinaus gekommen sind. Die Progression fährt noch im höheren Alter fort und an irgend einem Punkte des Lebens, am häufigsten im vorgerückten Alter, bisweilen aber auch schon in der Kindheit, erscheinen

dann jene gefährlichen Complicationen, welche mehr oder weniger die Brauchbarkeit des Auges aufheben.

Diese Form der Myopie beruht, wie wir gesehen haben, auf einer Axenverlängerung durch Ausdehnung des Bulbus; wo rührt nun diese her? Wenn wir einen Blick auf die Complicationen werfen, sehen wir, dass sie, so zu sagen, alle auf Krankheiten einer einzigen Membran, nämlich der Choroidea, zurückgeführt werden können. Choroiditis disseminata und die centralen, choroidalen Veränderungen sind Krankheiten der Choroidea selbst; die Netzhautablösung kann auch als Folge einer Choroiditis aufgefasst werden (mit flüssigem Exsudat, im Gegensatz zu Choroiditis disseminata, wo dasselbe fest ist); Opacitäten des Glaskörpers kommen in Verbindung mit Choroiditis so häufig vor, dass man sich daran gewöhnt hat, dieselben geradezu als ein Zeichen davon zu betrachten. Dieses deutet darauf, dass die Krankheit, womit wir zu thun haben, ihren Sitz in der Choroidea hat und es liegt nahe, das ganze Bild der Krankheit als eine eigenthümliche Form von Choroiditis aufzufassen, deren schleichender Verlauf hervorzuheben ist, die zuerst durch das Hervorrufen einer starken Transsudation im Corpus vitreum die Dilatation des Bulbus verursacht und sich später mit den andern Zuständen complicirt. Möglicherweise leidet auch die Ernährung der Sclera, wodurch ihre Nachgiebigkeit grösser wird. Das ganze Krankheitsbild würde dann dem von v. Graefe aufgestellten Begriffe Sclerotico-choroiditis posterior entsprechen. Wie aber dem auch sein mag, wir müssen doch festhalten, dass diese Form der Myopie eine Krankheit sui generis ist, welche in einem scharfen Gegensatze zu den andern Formen steht.

5) Noch hat man einige ziemlich selten vorkommende Formen der Myopie, welche gewöhnlich als „atypische" bezeichnet werden. Es liegt ausserhalb der Aufgabe, die ich mir gestellt habe, auf diese Formen, die von vielen

verschiedenen Krankheiten im Auge herrühren können, genauer einzugehen; ich will deswegen nur die Gelegenheit dazu benutzen, die Aufmerksamkeit auf einige von ihnen zu lenken.

Bisweilen kann man Myopie bei ältern Leuten sich entwickeln sehen, ohne dass man irgend einen Grund dazu aufweisen kann, besonders ohne dass ein Beginn von Cataractbildung vorliegt. Es ereignet sich zwar selten, es sind aber doch mehrere hinlänglich constatirte Beispiele davon in der Klinik vorgekommen. Mitunter sieht man auch, dass sich eine Choroiditis in einem emmetropischen Auge entwickelt, welches dann nach dem Verlaufe der Krankheit myopisch erscheint; man weiss nicht viel von dieser Form, aller Wahrscheinlichkeit nach aber bleibt die Myopie immer stationär; dieser Zustand muss dann nicht mit der unter 3) beschriebenen Form verwechselt werden; es ist aber doch möglich, dass einige der excessiven Myopien hierher gehören, indem eine solche Choroiditis nicht ganz selten im Kindesalter oder sogar im Fötalleben selbst zu entstehen scheint. In jedem Falle sieht man bisweilen Myopen mit Ueberresten einer alten Choroiditis, die behaupten, dass sie niemals eine Verschlimmerung des Sehens bemerkt haben. — Endlich wird mitunter erwähnt, dass die acuten Infectionskrankheiten, besonders Scarlatina und Morbilli, Myopie hervorgerufen haben; in den meisten Fällen ist es wohl nicht so, indem die Myopie entweder gar nicht davon herrührt, oder die vermuthete Kurzsichtigkeit erweist sich als eine Herabsetzung der Sehschärfe durch einen Hornhautfleck, man kann aber doch die Möglichkeit eines wirklichen Causalverhältnisses nicht ganz in Abrede stellen; am häufigsten scheint es so zu sein, dass die Augen nach einer solchen Krankheit für den Einfluss der Nahearbeit empfänglicher werden. So erschien in der Klinik Edm. Hansen's ein 26 Jahre alter Seemann mit M. 1,75 u. o. Er hatte immer ein scharfes

Gesicht gehabt, bis er vor etwa einem Jahr ein Klimafieber bekommen hatte, nach welcher Zeit er sich zum Navigationsexamen vorbereitete.

Endlich will ich noch die verschiedenen Versuche erwähnen, die man gemacht hat, um verschiedene Zustände innerhalb des Begriffes der Myopie zu unterscheiden, um eine Vergleichung mit der von mir angenommenen Eintheilung zu ermöglichen.

Jäger sah die durch Lesen hervorgerufene Kurzsichtigkeit als eine Folge der vermehrten Wölbung der Linse (Plesiopie) an. Die eigentliche Myopie, welche auf einer Axenverlängerung beruht, theilt er in zwei Arten; die eine nennt er „angeborenen kurzsichtigen Bau", von einer ererbten Anlage herrührend und durch Conus charakterisirt; die andere: „erworbenen kurzsichtigen Bau", von einer Sclerotico-choroiditis posterior herrührend; diese Form ist nie mit Conus verbunden. Keine dieser beiden Formen steht in irgend einem Verhältnisse zur Nahearbeit. Indessen drückt Jäger sich nicht ganz deutlich aus; der Plesiopie schreibt er nämlich keine grosse Bedeutung zu; nach seiner Darstellung kann man kaum erwarten, dass sie sehr viel über 1 Dioptrie hinausreiche; und, wenn man dann in seiner Statistik ein bedeutendes Uebergewicht von Myopen in den gebildeten Classen findet, leuchtet es nicht ein, welcher Form dies zuzuschreiben ist.

Donders sah in jeder Myopie, so zu sagen, eine einzige Krankheit. Er stellt drei Formen auf; die stationäre, die temporär progressive und die bleibend progressive, welche zwar im Wesentlichen den von mir aufgestellten entsprechen, aber der Unterschied ist, dass Donders annimmt, es sei eine und dieselbe Krankheit, nur mit einem verschiedenen Verlaufe, während ich zufolge meiner Untersuchungen einen absoluten ätiologischen Unterschied zwischen ihnen annehmen und ebenfalls eine ver-

schiedene Prognose für die verschiedenen Zustände stellen muss. Die Auffassung von Donders, dass alle Myopie eine Krankheit sui generis bilde, ist die Ursache gewesen, dass er mit einem weit finsterern Blick diesen Refractionszustand betrachtet, als es in der Wirklichkeit nöthig ist.

Dobrowolsky nimmt zwei Formen der Myopie an: eine congenitale, wo die verlängerte Form des Auges direct von den Eltern auf die Kinder übergeht, und eine acquisite, von starken Accommodationsanstrengungen herrührend; diese können ohne irgend eine congenitale Anlage entstehen; wenn einige Studirende kurzsichtig werden, andere nicht, rühre dies von einem Unterschiede des Fleisses her.

Die Anschauungen, welche sich am meisten den hier dargestellten nähern, sind indessen die von Landolt; er hat in den Ophthalm. Hosp. Rep. IX. eine kleine Arbeit mitgetheilt, in welcher er seine Ansichten von dem Wesen der Myopie niedergelegt hat, ohne jedoch dieselben durch Beweise zu bestätigen. Er theilt die Myopie in drei Formen:

1. The myopia of an eye perfectly healthy;
2. Functional myopia, due to spasm of accommodation;
3. Myopia, symptomatic of a disease of the eye, of choroiditis.

Von diesen entsprechen die erste und die dritte Form ungefähr den meinigen; nichtsdestoweniger ist aber eine bedeutende Abweichung von meinen Ansichten vorhanden. Wie aus dem Vorhergehenden zu ersehen ist, nehme ich dem Accommodationsspasmus gegenüber, dem Landolt eine so grosse Bedeutung zuschreibt, einen ziemlich skeptischen Standpunkt ein. Der Unterschied ist aber noch grösser; denn, wenn ich Landolt richtig verstehe, meint er nicht, dass die Myopie durch den Accommodationsspasmus hervorgerufen werde, sondern dass sie geradezu darin bestehe; indem nun Landolt zugleich der Anschauung ist, dass der Accommodationsspasmus vor dem

Ophthalmoskop schwindet und ich im Gegentheil durch das Ophthalmoskop die enorme Ausbreitung der functionellen Myopie in dem gebildeten Theile der Bevölkerung erwiesen habe, sieht man leicht, wie weit mich meine Untersuchungen von seinen Anschauungen abführen.

Ich meine demnach, dass die typische Myopie in folgende drei Formen getheilt werden muss:

1. Eine Form der Myopie, die auf einer „zufälligen" Nicht-Uebereinstimmung zwischen der Brennweite der brechenden Medien und der Länge der Augenaxe beruht; ein solches Auge ist sonst völlig gesund.

2. Eine functionelle Myopie, durch Nahearbeit hervorgerufen, aber ebenfalls ohne irgend einen krankhaften Zustand des Auges zu bedingen.

3. Eine Form der Myopie, welche eine wirkliche Krankheit sui generis ist und deren Natur vielleicht in einer schleichenden Choroiditis gesucht werden muss.

Das Wesentliche hierbei ist, dass die durch das Lesen hervorgerufene Myopie als gutartig aufzufassen und nichts Anders als eine Anpassung des Auges an seine Arbeit ist, während die dem Auge so gefährlichen Formen der Myopie Nichts mit dem Lesen zu thun haben. Wenn dies nun feststeht, fragt sich noch, ob nicht die Nahearbeit, obgleich auch die durch sie hervorgerufene Myopie in der Regel gutartig ist, wenn schon vorher eine krankhafte Disposition besteht, die Entwickelung der deletären Myopie begünstigen könne; aber auch dies scheint nach dem, was vorliegt, verneint werden zu müssen.

Fig. I.

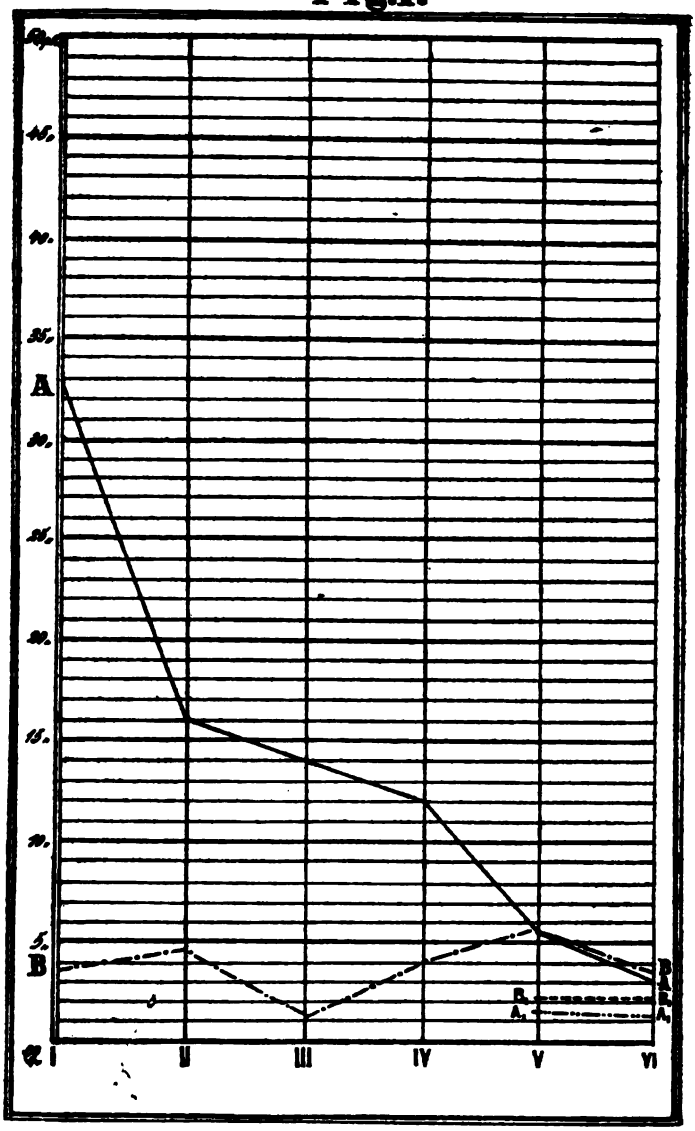

Fig. III.

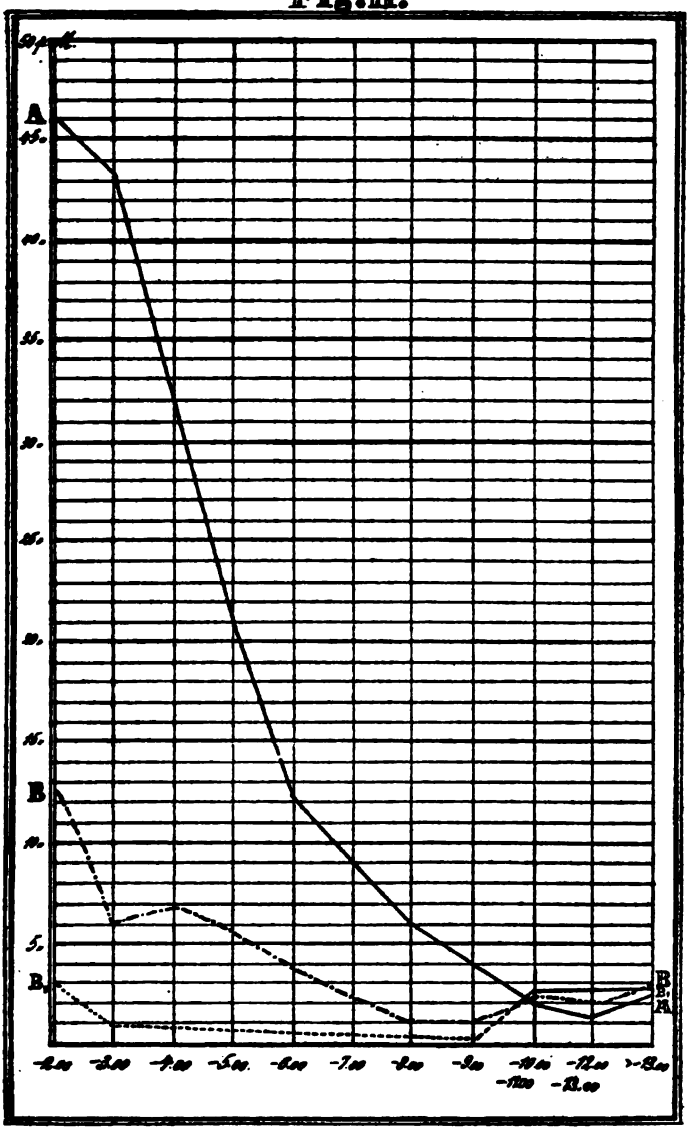

Fig. III.

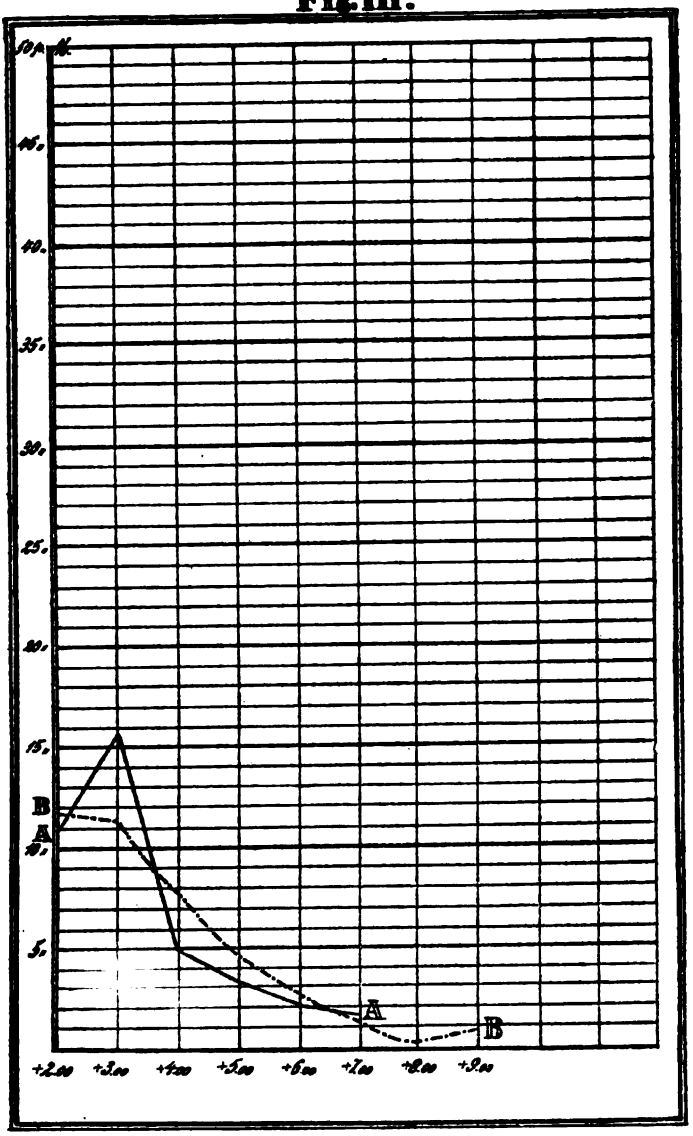

Erklärung der Abbildungen.

Fig. I. Die Curve AA bezeichnet die Verbreitung der Myopie, die Curve BB die der Hypermetropie in den verschiedenen Classen der Kopenhagener Bevölkerung (nach beiden Aushebungsuntersuchungen). Die verticalen Eintheilungen bezeichnen Procente der Bevölkerung, die horizontalen entsprechen der pag. 208 aufgeführten Classeneintheilung. Hypermetropie und Myopie erscheinen ungefähr gleich häufig in der 6. Classe; während aber die Myopiecurve von da an immer stark steigt, hält sich die Hypermetropiecurve ungefähr auf derselben Höhe, mit der Ausnahme, dass sie etwas für die kleine 3. Classe sinkt, was gewiss auf einer Zufälligkeit beruht. Die Linie $A_1 A_1$ zeigt die Verbreitung der Myopie, $B_1 B_1$ die der Hypermetropie in der Bevölkerung auf dem Lande; man sieht, dass die Myopie hier wieder etwas gesunken ist; merkwürdig genug geht aber die Hypermetropiecurve auch hier etwas niedriger.

Fig. II zeigt die Verbreitung der verschiedenen Myopiegrade. Die Curve AA entspricht den vier ersten Classen der Kopenhagener Bevölkerung, welche sich mit Nahearbeit beschäftigen, die Curve BB den beiden letzten, bei welchen dies nicht der Fall ist, die Curve $B_1 B_1$ denselben zwei Classen in der Landbevölkerung. Sie sind mit den bei den Aushebungsuntersuchungen gefundenen Resultaten genau übereinstimmend, den punktirten Theil der Curve $B_1 B_1$ ausgenommen, den ich durch eine einigermassen gleiche Vertheilung der gefundenen Anzahl von Myopien über die verschiedenen Grade habe construiren müssen; die niedrigeren Grade der Myopie kamen nämlich hier so selten vor, dass die Zufälligkeit von einer zu grossen Bedeutung wurde; nur der ausgezogene Theil der Curve nebst deren Verhältniss bei $-2{,}00$ D entspricht genau dem, was ich gefunden habe. Die Ordinaten bezeichnen die Promille der Bevölkerung, die Abscissen die Myopiegrade nach Dioptrien mit einem Unterschiede von 1 Dioptrie für jede Eintheilung, doch mit Ausnahme der drei letzten, wo ich genöthigt gewesen bin, mehrere Dioptrien zusammenzufassen. Die Curven illustriren die von mir erwiesene eigenthümliche Verbreitung der verschiedenen Myopiegrade; sie zeigen das ungeheure

Uebergewicht, welches die niedrigeren Grade in dem mit Nahearbeit beschäftigten Theile der Bevölkerung haben; sie zeigen aber auch, dass dieses Uebergewicht schnell abnimmt, bis die zwei Classen bei — 9 bis 10,00 D ungefähr gleich stehen, wonach die niedrigeren Classen sogar ein geringes Uebergewicht erhalten.

Fig. III zeigt die Verhältnisse der Hypermetropie in der ganzen untersuchten Bevölkerung. Die Eintheilungen entsprechen denen der Fig. II, die Curve AA entspricht den höheren, BB den niedrigeren Classen.

Die hier und dort erscheinenden Unregelmässigkeiten der Curven rühren, muss man annehmen, theils von Ungenauigkeiten der Untersuchungen (auf den zwei letzten Figuren ist eine Genauigkeit von 1 Dioptrie vorausgesetzt, die vielleicht nicht immer erreicht worden ist), theils von Zufälligkeiten her (z. B. die Unregelmässigkeiten im Verlaufe der Curven für ± 2,00 D, ferner der Sprung bei — 7,00 D in der Curve AA Fig. II und bei + 3,00 D in der Curve AA Fig. III).

Klinisch-ophthalmologische Miscellen

aus der Augenklinik zu Göttingen.

(Fortsetzung.)

XXI.

Ein Fall von Hydrocephalus mit neuritischer Sehnervenatrophie und continuirlichem Abträufeln wässeriger Flüssigkeit aus der Nase.

Von Prof. Th. Leber.

Krankengeschichte.

Henriette König aus Sachsa am Harz kam zuerst am 12. März 1877 im Alter von 15½ Jahren zur Göttinger Augenklinik wegen hochgradiger Sehstörung beider Augen. Die Anamnese ergab Folgendes:

Die Patientin soll von Geburt auf hydrocephalisch sein; sie war stets schwächlich, lernte erst im Alter von 2 Jahren gehen und blieb in ihrer körperlichen Entwickelung zurück, ist auch für ihr Alter von auffallend kleiner Statur. Ihr Vater und ein Bruder sollen ebenfalls einen auffallend grossen Kopf haben; zwei weitere Brüder und drei Schwestern sind im ersten Lebensjahr gestorben. Das Sehvermögen war in der Kindheit durchaus ungestört; die Patientin fing mit 6 Jahren an die Schule zu besuchen, lernte leicht lesen und konnte dem Unterricht gut folgen. Ueberhaupt ist sie geistig aufgeweckt und beantwortete, namentlich zur Zeit der späteren Untersuchung, 5 Jahre nachher, die an sie gerichteten Fragen rasch und mit grosser Präcision. Elf Jahre alt erkrankte sie schwer an den

Masern, so dass sie fast ein Vierteljahr die Schule nicht besuchen konnte. An sonstigen Krankheiten will sie früher nicht gelitten haben.

Seit ½—¾ Jahr hat sich allmälig eine hochgradige Sehstörung entwickelt; seit derselben Zeit leidet die Kranke an häufigen Schwindelanfällen, die oft mehrmals am Tage wiederkehren, aber nur etwa 5 Minuten lang andauern; das Bewusstsein ist dabei ungestört. Vor 3 Monaten trat ein ausgesprochener epileptischer Anfall auf, der sich seitdem noch einmal wiederholt hat. Nachdem das Sehvermögen schon beträchtlich abgenommen hatte, stellten sich auch zeitweise heftige Kopfschmerzen ein, an welchen die Kranke zuweilen mehrmals in der Woche zu leiden hat.

Stat. praesens am 12. März 1877: Ophth. beiderseits papillitische Sehnervenatrophie, Papillen grünlich weiss verfärbt, R. ihre Grenze ziemlich verschwommen, L. schärfer begrenzt, Gefässe etwas ausgedehnt, nur die Arterien auf der Papille enger als weiterhin.

Aeusseres der Augen normal, Pupillarreaction prompt.

R. nur Bewegungen der Hand wahrgenommen; L. mit schwachen Concavgläsern Finger in 9—10 F. gezählt.

Sehr kleines Individuum mit ziemlich starkem Hydrocephalus; horizontaler Kopfumfang 61 Cm. Starker Rachenkatarrh mit Vergrösserung der Tonsillen, Coryza, einige indurirte Drüsen im Nacken. Zähne grösstentheils cariös. — Ordination: Jodkalium.

Am 9. Mai 1877 ergab die Untersuchung keine Veränderung des Sehvermögens, dagegen war die Trübung der Papillengrenze jetzt an beiden Augen ziemlich vollständig zurückgegangen.

Auch weiterhin besserte sich bei Fortgebrauch des Jodkaliums das Sehvermögen nicht. Die Kranke kam daher lange Zeit nicht mehr zur Vorstellung, doch wurde brieflich berichtet, dass sich der damalige Zustand des Sehvermögens erhalten habe. Die epileptiformen Anfälle wiederholten sich auch weiterhin mit Zwischenräumen von 6—8 Wochen, später seltener; das Bewusstsein ist dabei immer kurze Zeit aufgehoben, die Kranke biss sich öfters stark auf die Zunge, so dass sie Tage lang im Essen gestört war und fühlte sich nach Ablauf des Krampfanfalls sehr matt und elend. Auch die viel häufigeren Anwandlungen von Schwindel und die Kopfschmerzen

bestanden fort. Doch traten alle diese Erscheinungen allmälig immer seltener auf, so dass sich die Patientin verhältnissmässig wohl befand.

Am 19. Januar 1882 wurde mir von Herrn Degenhardt, Heilgehülfen in Sachsa, gemeldet, dass bei der Kranken seit letzten Weihnachten eine merkwürdige Erscheinung aufgetreten sei, auf welche die Angehörigen Hoffnungen auf Besserung des Augenleidens setzten, nämlich eine continuirliche tropfenweise Entleerung wässeriger Flüssigkeit aus der Nase, die nicht von Schnupfen herrühren könne. Das Sehvermögen sei unverändert; Schwindel und Kopfschmerz haben sich im letzten Jahre fast ganz verloren und seien Monate lang fortgeblieben; die epileptiformen Krämpfe kämen ungefähr alle Vierteljahr; der letzte Anfall sei Mitte December 1881 aufgetreten.

Eine übersandte Probe der Flüssigkeit war dünnflüssig wie Wasser, leicht getrübt (durch nachträgliche Bacterienentwickelung), von neutraler Reaction, enthielt kein Mucin, kein oder nur Spuren von Eiweiss, überhaupt nur wenig organische Substanz, etwas Salze, darunter NaCl; mikroskopisch ausser Bacterien keine geformten Bestandtheile.

Da es sich nach diesem Verhalten der Flüssigkeit um eine höchst merkwürdige Erscheinung handelte, deren Vorkommen mir damals vollkommen neu war, veranlasste ich die Kranke, zur Beobachtung nach Göttingen zu kommen, wo sie am 5. Februar 1882 in der Augenklinik Aufnahme fand.

Die Angaben des Herrn Degenhardt stellten sich sogleich als vollkommen richtig heraus. Die wässerige Entleerung aus der Nase, welche seit Weihnachten fortbesteht und nur vor einem Monat 2 Tage lang unterbrochen war, konnte in der Klinik ungefähr 3 Wochen lang beobachtet werden und hat sich auch seitdem, wenn auch mit Unterbrechungen, erhalten. Ehe ich zur Mittheilung der darauf bezüglichen Beobachtungen übergehe, will ich den übrigen Status vorausschicken.

Status praesens vom 5. Febr. 1882. Der Schädel ist auffallend gross und hart anzufühlen, besonders von vorn nach hinten verlängert, doch die Stirn nicht ungewöhnlich stark nach vorn vorgewölbt; die rechte Seite der Stirn und des Hinterkopfes etwas mehr vortretend als die linke. Sagittaldurchmesser 21 Cm.; Biparietaldurchmesser 18,5 Cm.; Quer-

durchmesser in der Schläfengegend erheblich kleiner, nur ca. 12 Cm. Grösster horizontaler Kopfumfang 62,5 Cm. Zähne grösstentheils cariös oder verloren gegangen; Schneidezähne klein und unvollständig entwickelt.

Körperlänge 1 M. 30¾ Cm.; Hände und Füsse klein, besonders auffallend die ersteren.

Ophthalmoskopischer Befund: Beiders. papillitische Sehnervenatrophie. Papille weiss verfärbt, temporale Hälfte glänzend, mediale matt, ohne nachweisbare Excavation. Die Verfärbung ist R. erheblich stärker als L., wo der nasale Papillenrand noch etwas verschwommen erscheint. Gefässe auf der Papille etwas verengert, R. in geringem Grade auch in der Retina, L. einige kleine Venen auffallend geschlängelt. Beiderseits schmale Sichel entfärbten Pigmentes am temporalen Papillenrande.

Sehvermögen: R. Absolute Amaurose. L. Finger in 6 F. gezählt. Hochgradige Gesichtsfeldbeschränkung; es fehlt die untere Hälfte fast bis zur Horizontalen, von der oberen ein grosser Theil des lateralen Quadranten, während der mediale ziemlich bis zur Peripherie erhalten ist. — Ausgesprochene Störung des Farbensinnes von dem gewöhnlichen Verhalten. — Augenbewegungen normal.

Der Befund der Augen hatte sich also in den 5 Jahren nicht wesentlich geändert, nur dass der Rest von Lichtschein am rechten Auge noch vollständig erloschen war.

Von Seiten der Körperorgane ist Nichts Auffallendes zu bemerken. Der Urin ist frei von Eiweiss und Zucker.

Die Intelligenz ist intact, und es bestehen keine weiteren motorischen und sensiblen Störungen. Dagegen ist das Geruchsvermögen vollkommen aufgehoben; es werden keinerlei riechende Substanzen als solche erkannt, selbst kaustisches Ammoniak bewirkt nur Stechen, aber keine Geruchsempfindung.

Sobald die Kranke den Kopf vornüberbeugt, entleert sich sofort tropfenweise und zwar stets nur aus dem linken Nasenloch eine klare wässerige Flüssigkeit. Bei rückwärts gebogenem Kopf und während des Schlafes wird nichts von der Absonderung bemerkt, vielleicht weil die Flüssigkeit nach hinten abfliesst. Doch ist Morgens der Ausfluss beträchtlicher als Nachmittags. An der Nase selbst ist nichts Auffallendes

zu bemerken, beide Nasenlöcher sind frei; auch im Rachen nur einige Vergrösserung der Tonsillen.

Die Menge der abgesonderten Flüssigkeit ist ziemlich beträchtlich, schwankt aber, auch abgesehen von der Tageszeit, von einem Mal zum anderen. Am 5. Febr. Vormittags entleerten sich in der Minute 15 Tropfen; durch ein vorgehaltenes Gläschen wurden in einer Stunde 22 Cubcm. gesammelt; am 13. Febr. durch ein im linken Nasenloch luftdicht befestigtes Kautschukrohr in 6 Stunden (von Morgens bis Nachmittags) 76 Cubcm.; am 17. Febr. ebenso in 7 Stunden 50 Min. 32 Cubcm.; die Absonderung in einer Stunde schwankte also zwischen 4,08, 12,6 und 22 Cubcm.

Die am 5. Febr. gesammelte Flüssigkeit ist vollständig klar, geruchlos, angeblich von salzigem Geschmack und liefert auch beim Stehen keinen Bodensatz. Die mikroskopische Untersuchung ergiebt nur einige spärliche Lymphkörperchen, die bei frisch aufgefangenen Tropfen noch deutlich amöboide Bewegungen machen. Einige kugelig gewordene Zellen zeigen im Innern eine sehr lebhafte Molecularbewegung. Spec. Gewicht 1,008. Reaction schwach alkalisch. Beim Kochen, auch nach Essigsäurezusatz, keine Trübung, mit Salpetersäure schwaches Opalisiren. Die Trommer'sche Probe ergiebt eine sehr geringe Ausscheidung von Kupferoxydul; beim Kochen mit Kalilauge gelbe Färbung, die bei weiterem Kochen wieder verschwindet. Silberlösung giebt eine weisse Trübung; beim Verdunsten hinterbleiben Kochsalzkrystalle; beim Erhitzen auf einer Porzellanschale bräunt sich der geringe Rückstand.

Die am 13. und 17. Febr. gesammelten Mengen verhielten sich ebenso, nur hatten sich beide Male einige grosse weiche Schleimflocken ausgeschieden, offenbar durch Verunreinigung mit Nasenschleim, in Folge des Reizes durch die stundenlange Einführung des Kautschukrohrs. Die Flocken lösten sich in 1 pCt. Sodalösung zu einer leicht trüben Flüssigkeit auf; dieselbe giebt mit Essigsäure eine weisse Trübung, die sich im Ueberschuss nicht löst, im Ueberschuss von HCl aber löslich ist. Mikroskopisch enthielten die Flocken nur einige Plattenepithelien. Spec. Gewicht am 13. Febr. 1,007. Am 17. wurde nicht nur mit Salpetersäure, sondern auch nach Zusatz von wenig Essigsäure durch Kochen eine sehr geringe Trübung erhalten, desgleichen mit absolutem Alkohol.

Herr Prof. Tollens hatte die Freundlichkeit, auf meine Bitte eine genauere chemische Untersuchung der beiden zuletzt gewonnenen Flüssigkeiten vorzunehmen, soweit dies bei der relativ geringen Menge derselben möglich war, insbesondere auch mit Rücksicht auf den möglichen Gehalt an Zucker. Ich erhielt von ihm darüber folgende Notizen zugestellt:

Die Flüssigkeit ist kaum merklich links drehend (im 200 Mm.-Rohr im Durchschnitt von je 5 Beobachtungen in 2 Quadranten des Laurent'schen Polaristrobometers Drehung von 0° 2′ links). Sie reducirt sehr schwach Fehling'sche Lösung (1 Cubcm. Fehling'scher Lösung wird durch 6,5 Ccm. der Flüssigkeit reducirt). Hieraus ergiebt sich, für Zucker berechnet, 0,077 pCt. Zucker (?). Ob die reducirende Substanz wirklich als Zucker anzusehen ist, bleibt hiernach wohl etwas zweifelhaft. Ausserdem wurden gefunden Chlornatrium und Chlorkalium (durch Flammenprobe nachgewiesen), Spuren von Schwefelsäure. Mit 5 Volumen absolutem Alkohol vermischt, geringe feinflockige Trübung. Die Flüssigkeit zum Trocknen verdunstet und der Rückstand, in Wasser gelöst, hinterlässt ein wenig von einer weichen, flockigen Substanz, die in Wasser, Alkohol, Aether und verdünnter Salzsäure unlöslich ist und mit Millon's Reagens sich schön roth färbt (Proteinsubstanz). Endlich enthält die Flüssigkeit Spuren einer sauren Substanz, welche, unkrystallinisch, ölig ist und mit Eisenchlorid wie mit Chlorcalcium Niederschläge giebt, also wahrscheinlich eine Fettsäure, welche als Alkaliverbindung gelöst ist.

Weiterhin nahm die Absonderung ab, so dass nicht zu erwarten war, eine grössere Menge der Flüssigkeit zur Untersuchung zu erhalten und wir uns mit den hier mitgetheilten Resultaten begnügen mussten.

Die Patientin wurde noch bis zum 25. Febr. in der Klinik behalten und war in dieser Zeit mit Ausnahme leichter, vorübergehender Kopfschmerzen stets bei vollkommenem Wohlbefinden.

Nach späteren Berichten des Herrn Degenhardt hat sich seit der Rückkehr nach Hause das Träufeln aus der Nase noch bis jetzt erhalten, wenn auch mit häufigen Unterbrechungen von 8tägiger bis 4wöchentlicher Dauer. In der letzten Zeit soll einige Tage lang, abweichend gegen früher, das rechte Nasenloch gelaufen haben, dann aber wieder das

linke, wie zuvor. Die Krampfanfälle sind selten, kommen aber nicht vorzugsweise während die Absonderung sistirt, sondern ab und zu auch während sie im Gange ist. Kopfschmerz und Schwindel haben aufgehört, das Sehvermögen ist unverändert geblieben.

So seltsam es auf den ersten Blick auch erscheinen mag, dass durch eine spontan entstandene Communication der Schädelhöhle mit der Nasenhöhle eine fortdauernde Entleerung von Cerebrospinalflüssigkeit stattfinden könne, so scheint mir doch nach sorgfältiger Erwägung aller Umstände diese Annahme die bei weitem wahrscheinlichste zur Erklärung der in Rede stehenden Absonderung. Zur Zeit als ich meinen Fall beobachtete, war mir kein anderer ähnlicher bekannt. Erst durch die kürzlich erschienenen Mittheilungen von Nettleship *) und von Priestley Smith **), von denen Jener einen, Dieser zwei dem meinen offenbar ganz gleichartige Fälle beschrieben hat, erhielt ich Kenntniss von drei schon früher veröffentlichten Fällen aus der englischen Literatur, von welchen mir leider nur der erheblich abweichende Fall von Elliotson ***) im Original zugänglich ist, die beiden anderen nur aus den Auszügen in den erst genannten Mittheilungen. Von diesen Fällen stimmt wieder der von Baxter †) in allen wesentlichen Stücken ganz mit jenen ersten vier überein und auch der von J. Paget ††) ist wohl gleicher Art, nur scheint dabei das Sehnervenleiden gefehlt zu haben. Andere

*) E. Nettleship, Case of optic neuritis followed by dropping of fluid from the nostril. Ophth. Review. Jan. 1883, pag. 1—3.

**) Priestley Smith, Persistent dropping of fluid from the nostril associated with atrophy of the optic nerves and other brain symptoms. Ibid. p. 4—11.

***) Elliotson, Limpid watery fluid in very large quantities from the left nostril. Med. Times and Gaz. Sept. 19. 1857. pag. 290—291.

†) Baxter, „Brain" vol. IV. p. 525. Jan. 1882.

††) J. Paget, Transact. of the clin. society 1878.

Beobachtungen sind mir nicht bekannt. Die Vergleichung dieser Fälle mit dem meinigen dürfte wohl etwas zur Aufklärung der merkwürdigen Erscheinung beitragen, über welche selbst zwei, wesentlich negative Sectionsbefunde, von Paget und von Baxter, nur wenig Licht verbreitet haben.

Zunächst ist hervorzuheben, dass in den genannten 5 Fällen ein fast völlig übereinstimmender Symptomencomplex bestand: Continuirlicher wässeriger Ausfluss aus der Nase, in Verbindung mit Jahre lang anhaltenden schweren Hirnerscheinungen, heftigen Kopfschmerzen und epileptischen Krämpfen, mitunter auch Erbrechen, Benommenheit, Schlafsucht, Anfällen von Bewustlosigkeit, Delirien, Schwäche der Beine, und mit hochgradiger Amblyopie nnd Erblindung beider Augen durch Papillitis oder deren Ausgang in Sehnervenatrophie. Auch in Paget's Fall bestanden heftige Kopfschmerzen und erfolgte der Tod unter den Erscheinungen der Meningitis, einen Monat nachdem der Ausfluss aus der Nase aufgehört hatte; nur ist von einem Sehnervenleiden, wenigstens in dem Auszug bei Priestley Smith, nicht die Rede.

In meinem Falle bestand überdies vollständige Anosmie und auch in Nettleship's Fall wird Geruchsstörung angegeben, worauf jedoch nicht genügend geachtet wurde; in den übrigen Fällen fehlt leider jede Angabe über das Verhalten des Geruchssinnes. Von sonstigen Erscheinungen wird noch angeführt Herzpalpitation und Prominenz der Augen (Nettleship), und Vergrösserung der Schilddrüse (Baxter).

Wunderbar ist der Fall von Elliotson. Der wässerige Ausfluss aus der Nase war zuerst vor 14 Jahren nach vorübergehendem Kopfschmerz plötzlich aufgetreten und hatte nach 18 Monaten ebenso plötzlich aufgehört. Der zweite Anfall begann allmälig und endigte ebenso allmälig nach 23monat-

lichem Bestehen, diesmal ohne Kopfschmerz, beide Male sehr profus. Von sonstigen Hirnerscheinungen ist nicht die Rede. Die Kranke litt 5 Jahre später nach der Diagnose zweier angesehener Frauenärzte an rechtsseitigem Hydrops ovarii; die Anschwellung des Abdomens soll sich aber unter Anwendung von „Mesmerismus" ziemlich rasch rückgebildet haben. Der Fall wurde beobachtet 1842, veröffentlicht 1857.

Wenn wir diesen letzten, dunklen Fall ausser Betrachtung lassen, beschäftigen wir uns zunächst mit der Frage über die Natur des in den anderen Fällen zu Grunde liegenden Hirnleidens. In meinem Falle handelte es sich sicher um einen Hydrocephalus internus, wie aus der Form des Schädels und der gestörten Entwickelung in der Kindheit hervorgeht. Die später aufgetretenen Gehirnerscheinungen sind dem Fortschreiten des hydrocephalischen Processes zuzuschreiben, nachdem der Schädel schon hart und unnachgiebig geworden war, so dass die weitere Zunahme der Ventrikelflüssigkeit zur Steigerung des Hirndruckes führen musste. Für die Annahme eines Tumors, an welchen sonst allein noch zu denken wäre, liegen keinerlei directe Anhaltspunkte vor.

Ich will noch bemerken, dass auch die bei unserer Kranken vorhandene Anosmie nach einer Beobachtung von Quincke*) zu den Erscheinungen gehört, welche lediglich durch allgemein gesteigerten Hirndruck entstehen können, indem in Quincke's Falle die Section eine wahrscheinlich mit dem Plexus chorioideus zusammenhängende Cyste im Kleinhirn ergab neben starkem Hydrocephalus internus. Die Erscheinungen im Leben bei dem 21jährigen Mann bestanden in Kopfschmerz, Erbrechen, Krämpfen, motorischer Schwäche, Neigung zum Rückwärtsfallen, absoluter Amaurose durch Papilloretinitis und Anosmie.

---

*) H. Quincke, Anosmie bei Hirndruck. Corresp.-Blatt für Schweizer Aerzte. XII (1882).

Auch in den übrigen Fällen spricht manches dafür, dass ein Hydrocephalus internus die Ursache der Hirnsymptome und der Erblindung war, obwohl es bei keinem, wenigstens soweit sie mir bekannt sind, direct angegeben wird. Allerdings kann an einen gewöhnlichen Hydrocephalus mit auffälliger Vergrösserung des Schädels nicht gedacht werden. Es giebt aber Fälle, in welchen der Process erst in einem etwas späteren Lebensalter beginnt oder erst zu merklichen Störungen führt, nachdem die bereits eingetretene Consolidirung der Schädelkapsel keine nennenswerthe Ausdehnung derselben mehr zu Stande kommen lässt. So ist mir ein Fall bekannt von einer jungen Dame, wo v. Graefe die Diagnose einer Neuritis descendens, ausgehend von einer Meningitis der Schädelbasis, gestellt hatte und wo von Hydrocephalus während des Lebens nicht die Rede war, wo aber bei der Section, die erst Jahre lang nach v. Graefe's Tod gemacht wurde, sich keine Reste von Meningitis und auch kein Tumor, sondern nur ein hochgradiger Hydrocephalus internus fand mit starker Abplattung der Vierhügel und einfacher Atrophie der Sehnerven. Förster *) fand bei der Section eines Mannes, der an Anfällen von Schwindel, Convulsionen, Kopfschmerz und Erbrechen gelitten hatte und allmälig erblindet war, neben beträchtlichem Hydrops der Seitenventrikel eine so bedeutende hydropische Ausdehnung des mittleren Ventrikels, dass dessen Boden als Blase an der Hirnbasis hervortrat und die Tractus und das Chiasma dadurch ganz plattgedrückt waren. Vielleicht gehören, wie ich beiläufig bemerke, auch manche Fälle von Sehnervenatrophie mit Schädeldifformität in dieselbe Kategorie.

In derartigen Fällen unterliegt die Diagnose des Hydrocephalus grossen Schwierigkeiten. Die anfallsweise

---

*) Förster, Zur Pathologie des Gehirns. Virchow's Archiv, Bd. XIII. 1858.

auftretenden Hirnerscheinungen führen zuweilen zur Annahme einer Meningitis, wenn der Anfall wieder zurückgeht und das Leben erhalten bleibt. Wiederholen sich die Anfälle öfters, so kann die Existenz eines Tumors vermuthet werden, was aber wieder zweifelhaft wird, wenn nach eingetretener Erblindung Jahre lange Perioden relativen Wohlbefindens folgen. Bei den uns interessirenden Fällen spricht für einen Hydrocephalus internus und gegen Hirntumor: die lange Dauer der Krankheit in den meisten Fällen (Priestley Smith's 1. Fall 6 Jahre bis zum Tode, 2. Fall 6 Jahre krank, Nettleship's Fall 3 Jahre krank, Baxter's Fall 3 Jahre bis zum Tode); das constante Fehlen von Ausfallserscheinungen, die auf einen localisirten Heerd zu beziehen wären; das jugendliche Alter der Kranken, soweit es angegeben wird (resp. 23, 28 und 22 Jahre), da Individuen mit hydrocephalischer Anlage nicht leicht alt werden; im 2. Falle von Priestley Smith die auffällige Prominenz der Stirn, obwohl der Schädelumfang nicht ungewöhnlich gross war (22½ engl. Z. = 57 Cm.); endlich bei zwei Sectionen, von J. Paget und von Baxter, das Fehlen von Heerderkrankung und Meningitis und im letzteren Falle die ungewöhnlich dichte Beschaffenheit der Schädelknochen.

Ich bedaure sehr, dass mir in Ermangelung der beiden Original-Mittheilungen nur ungenügende Angaben über die Sectionsbefunde vorliegen, in welchen über das Verhalten der Hirnventrikel gar nichts bemerkt ist; allein in Ermangelung von Heerderkrankung und Meningitis wüsste ich in der That nicht, welches andere Hirnleiden die Ursache der im Leben beobachteten Erscheinungen hätte sein können.

Auch die Untersuchung der Absonderung führt meines Erachtens dazu, sie als abfliessende Cerebrospinalflüssigkeit zu betrachten. An eine Absonderung der Nasenschleimhaut kann nicht gedacht werden. Ein Katarrh

dieser Schleimhaut war entweder gar nicht oder nur vorübergehend, zum mindesten nur als offenbare Complication vorhanden und die Flüssigkeit selbst war von einem katarrhalischen Secret durchaus verschieden. In meinem Falle war von einer katarrhalischen Beschaffenheit der Nasenschleimhaut nichts zu bemerken; die Flüssigkeit war vollkommen wässerig und klar und enthielt in reinem Zustande kein Mucin; nur bei 6—7stündigem Verweilen eines Katheters in der Nasenmündung fanden sich in der Flüssigkeit einige Flocken von Mucin, offenbar durch eine unter diesen Umständen unvermeidliche Verunreinigung mit Nasensecret. Auch das Fehlen abgestossener Epithelplatten, der minimale Eiweissgehalt und die grosse Menge der abgesonderten Flüssigkeit sind mit der Annahme einer katarrhalischen Absonderung der Nase oder ihrer Nebenhöhlen nicht zu vereinigen. Auch in allen übrigen Fällen war das Verhalten im Wesentlichen ebenso. In Nettleship's Fall wird zwar berichtet, dass die Nasenschleimhaut der entsprechenden linken Seite geschwollen und excoriirt gewesen sei, während die der rechten normal war. Dies konnte aber sehr wohl secundär sein; durch die Complication mit einem leichten Katarrh erklärt sich dann auch die hier gefundene Mucinreaction, die auch in Elliotson's Fall angegeben ist. Ebenso wenig Werth ist wohl darauf zu legen, dass in Baxter's Fall an der hintern Pharynxwand ein schleimig-eitriger Belag gefunden wurde, da auch hier die Flüssigkeit ganz dieselbe klare wässerige Beschaffenheit hatte, zumal weder von vorn noch bei rhinoscopischer Untersuchung von hinten her, irgend ein Geschwür oder eine Knochenkrankheit zu bemerken war, was auch die Section später bestätigte. Nicht unwichtig ist die Beobachtung von Elliotson, dass seine Patientin zu wiederholten Malen vorübergehend von Nasenkatarrh befallen wurde, wobei sie aus beiden Nasenlöchern gewöhnlichen katarrhalischen Schleim absonderte, ohne dass

aber die wässerige Entleerung aus dem linken Nasenloch in irgend einer Weise dadurch beeinflusst worden wäre.

Mehr Beachtung verdient allerdings der Umstand, dass in zwei Fällen eine polypöse Wucherung in der Nase oder deren Nebenhöhlen gefunden wurde. Im zweiten Falle von Priestley Smith, wo das Träufeln zuerst aus dem rechten Nasenloch erfolgte, wurde später die rechte Nasenhöhle durch einen Polypen verstopft, worauf sich die Flüssigkeit durch das linke Nasenloch entleerte. In Paget's Fall, wo das Nasenträufeln links war, fand sich bei der Section eine polypöse Wucherung im linken Antrum. Priestley Smith ist in der That geneigt, die Absonderung der Flüssigkeit mit dem Vorhandensein des Polypen in Beziehung zu bringen, zumal ein solcher vorhanden sein kann, ohne im Leben bemerkt zu werden, wie aus Paget's Fall hervorgeht. Indessen ist es doch sehr unwahrscheinlich, dass ein Polyp 6 Monate, 11 Monate, 15 Monate oder gar 3 Jahre lang — so lange wurde in den verschiedenen Fällen der Ausfluss aus der Nase beobachtet — ganz latent geblieben sei und zu keiner Verstopfung der Nasenhöhle geführt habe. Auch müsste man bei der Häufigkeit der Nasenpolypen erwarten, dass sie auch sonst zuweilen eine ähnliche Flüssigkeitsabsonderung anregten, wovon aber durchaus nichts bekannt ist. Bedenkt man dagegen, dass unter 6 Fällen, wo das Nasenträufeln vorkam, fünf mit schweren Hirnerscheinungen und nur zwei mit Nasenpolypen combinirt sind, so wird man wohl keinen Anstand nehmen, das Gehirnleiden als wesentlich, die Polypen dagegen als blosse Complication zu betrachten.

Ueberhaupt dürfte ein wässeriges Secret von der in Rede stehenden Art wohl kaum von einer nur einigermassen normalen Schleimhaut geliefert werden können; der starke Wassergehalt und die reichliche Absonderung weisen unverkennbar auf dafür besonders eingerichtete vasculäre Organe, wie die Aderhautplexus der Hirnventrikel,

hin. Wo wir im Körper solchen Gefässzotten begegnen, wird eine reichliche Menge wässeriger, sehr eiweissarmer oder völlig eiweissfreier Flüssigkeit geliefert. Ich erinnere nur an die Ciliarfortsätze des Auges, das secretische Organ des Kammerwassers, die ja ein vollständiges Analogon zur Absonderung der Ventrikelflüssigkeit bilden und an die das Harnwasser absondernden Glomeruli der Niere, da die specifischen Harnbestandtheile bekanntlich in den Drüsenepithelien gesammelt und erst aus diesen durch das wässerige Secret der Glomeruli ausgelaugt werden.

Auch die genauere Vergleichung des chemischen Verhaltens der Nasenflüssigkeit mit dem Liquor cerebrospinalis ergiebt eine ganz ausreichende Uebereinstimmung. Der beträchtliche Wassergehalt erhellt bei beiden schon aus dem geringen spec. Gewicht: in meinem Fall 1,007 bis 1,008; übereinstimmend im ersten Fall von Priestley-Smith 1,007, im zweiten 1,008; in Elliotson's Fall (wo aber die Flüssigkeit lange aufbewahrt worden war) 1,010. Ganz übereinstimmend ist das spez. Gewicht der Cerebrospinalflüssigkeit: Deschamps*) analysirte eine aus dem inneren Ohr bei Fractur der Schädelbasis ausgelaufene Flüssigkeit — eine der ersten Analysen, welche aus der Uebereinstimmung der chemischen Zusammensetzung den Nachweis lieferte, dass es sich in solchen Fällen um Ausfluss von Cerebrospinalflüssigkeit handelt —, er gibt das spez. Gewicht zu 1,0077 an; Turner**) fand 1,006 bei einer durch Punction einer Spina bifida erhaltenen Flüssigkeit; nach Gamgee***) spec. Gew. der Cerebrospinalflüssigkeit 1,005.

*) Deschamps, Analyse d'un liquide qui s'est écoulé de l'oreille d'un homme qui avait une fracture du crâne. Rapport par M. Bussy. Bullet. de l'Acad. de Méd. de Paris. T. XVIII. 7. Déc. 1852.

**) W. Turner, Examination of the cerebrospinal fluid. Proceed. of the Royal Soc. of London. Vol. VII. p. 89—94 (1856).

***) Gamgee, Physiol. Chem. 1880, citirt bei Priestley Smith a. a. O.

Eiweiss war in allen in Rede stehenden Fällen nur in sehr geringer Menge oder in Spuren vorhanden. Ebenso ist der geringe Eiweissgehalt des normalen Inhalts der Hirnventrikel bekannt. Hoppe-Seyler*) giebt an, dass derselbe beim Kochen nur Trübung, aber keinen Niederschlag giebt; dasselbe fand Deschamps bei der oben erwähnten, aus dem menschlichen Ohr ausgelaufenen Flüssigkeit; ebenso verhielt es sich bei zwei anderen Flüssigkeiten gleicher Herkunft, analysirt von Chatin und von Rabourdin**), wo beide Male nur Spuren von Eiweiss angegeben sind. Hierauf ist um so mehr Gewicht zu legen, als die letztere Art der Gewinnung der Cerebrospinalflüssigkeit wohl den Verhältnissen in unseren Fällen am nächsten kommt. Auch bei Hydrocephalus fand Hoppe-Seyler nur 0,07 pCt. Eiweiss.

Von manchen Beobachtern wurde in der Cerebrospinalflüssigkeit ein reducirender Körper gefunden, der aber in anderen Fällen vermisst wurde; auch sind die Angaben unbestimmt und getheilt, ob diese Substanz für Zucker zu halten ist oder nicht.

Deschamps fand in dem mehr erwähnten Falle von Schädelfractur eine geringe Menge einer Kupferlösung reducirenden Substanz „nach Art des Traubenzuckers." Hierdurch veranlasst, analysirte der Berichterstatter der Acad. de Médecine, Bussy, normale Cerebrospinalflüssigkeit vom Pferd und fand durch Titriren mit Kupferlösung 0,01 pCt. Zucker (andere Proben wurden nicht gemacht, aber die Flüssigkeit zu möglichster Entfernung sonstiger organischer Substanzen vorher mit Bleiessig gefällt). Dagegen giebt Hoppe-Seyler***) an, die normale Hirn-

*) Physiol. Chemie. Berlin 1881. S. 607.

**) Chatin, Arch. gén. de méd. T. X. Mém. de la Soc. de Chir. T. I. p. 5; Rabourdin, Bulletin de la Soc. de Chir. 1851; citirt von Bussy a. a. O.

***) l. c. S. 605 u. 608.

ventrikelflüssigkeit gebe mit alkalischer Kupferlösung keine Reduction, auch bei Spina bifida und Hydrocephalus fehle diese bei der durch die erste Punction entleerten Flüssigkeit; dagegen vermochte Hoppe-Seyler in einer durch zweite Punction entleerten hydrocephalischen Flüssigkeit rechtsdrehenden und gährungsfähigen Zucker nachzuweisen. Desgleichen fand er Zucker in der Cerebrospinalflüssigkeit bei einfacher und tuberculöser Meningitis und glaubt daher, dass der Gehalt von Zucker nur durch Reizung und Entzündung des Gehirns bedingt sei, wie auch schon von Andern vermuthet worden war.

Die von Turner untersuchte Flüssigkeit, welche Paget durch Punction einer Spina bifida erhalten hatte, reducirte Kupferlösung, gab aber bei der Gährungsprobe ein negatives Resultat, so dass Turner es nicht für sicher hält, dass die reducirende Substanz Zucker war. Drei in Zwischenräumen von einigen Tagen durch verschiedene Punctionen erhaltene Proben zeigten in dieser Beziehung keinen Unterschied.

Bei diesen von einander abweichenden Ergebnissen verschiedener Beobachter kann man wohl aus dem Fehlen von Zucker oder einer reducirenden Substanz überhaupt keinen sicheren Schluss über die Natur der Flüssigkeit ziehen, während deren Vorhandensein immerhin mit einiger Wahrscheinlichkeit für die Herkunft aus den Ventrikeln sprechen dürfte. Nun war in unserem Falle eine, wenn auch sehr geringe Menge einer reducirenden Substanz, vermuthlich Zucker, nachgewiesen; in Priestley Smith's zweitem Fall entstand beim Kochen mit Aetzkali und Kupfersulfut nach einigem Stehen ein braunrother Niederschlag, also ebenfalls Reduction; dagegen wurde im ersten Falle dieses Autors und in dem von Nettleship Zucker vermisst. Auch dieses Verhalten spricht also eher für, keinenfalls gegen die cerebrale Abstammung der Flüssigkeit.

Auch die Menge der abgesonderten Flüssigkeit ist ein weiterer Wahrscheinlichkeitsgrund für unsere Ansicht,

da kein anderes hier in Betracht kommendes Organ zu einer gleich reichlichen und gleich continuirlichen Absonderung befähigt scheint. Auch bei Fractur der Schädelbasis wird zuweilen aus dem Ohr eine sehr beträchtliche Menge Flüssigkeit entleert, die angeblich bis 8 Liter *) betragen kann. Die Mengen, welche in den verschiedenen Fällen der uns interessirenden Affection gefunden wurden, stimmen unter einander ziemlich gut überein, wenn auch die Geschwindigkeit der Absonderung von einer Zeit zur anderen und selbst zu verschiedenen Zeiten desselben Tages bei einem und demselben Fall erheblich schwankte. Es ist deshalb auch schwer, die 24stündige Menge anzugeben, besonders in meinem Fall, wo die Absonderung während der Nacht aufzuhören schien. Um möglichste Genauigkeit zu erreichen, wurde mehrere Male durch geeignete Vorrichtungen die Flüssigkeit resp. 1, 6 und 7 Stunden gesammelt, was die Kranke mit grosser Geduld ausführte. Die stündliche Menge schwankte an den verschiedenen Tagen zwischen 4 und 22 Ccm. Nettleship fand 15 Ccm. und mehr; Priestley Smith im ersten Fall 22,5 Ccm., im zweiten schätzungsweise 15—18 Ccm. Diese Zahlen führen also auf ein Maximum der täglichen Absonderung von ungefähr ½ Liter, immerhin eine sehr ansehnliche Quantität. Die sehr viel grössere Menge, welche Elliotson angiebt, nämlich 3 Quart täglich (= ca. 3,4 Liter) scheint nur auf sehr ungefährer Schätzung zu beruhen.

Sehr wichtig ist auch die von Priestley Smith in seinen beiden Fällen gemachte Beobachtung, dass bei vorübergehendem Sistiren des Ausflusses wiederholt schwere Hirnerscheinungen auftraten, welche mit dem Wiedererscheinen des Ausflusses sich verloren, ebenso auch in Paget's Fall die Angabe, dass einen Monat nach Aufhören des Ausflusses der Tod unter meningitischen Erscheinungen

*) Nach Bussy l. c. p. 242.

erfolgte. Auch in meinem Fall befand sich die Kranke während des Bestehens der Absonderung viel wohler als zuvor, doch blieben die epileptiformen Anfälle nicht ganz aus und schienen auch bei vorübergehendem Stillstand der Absonderung nicht auffallend häufiger zu sein.

Bemerkenswerth, wenn auch vorläufig nicht weiter zu verwerthen, ist der Umstand, dass der Ausfluss meistens aus dem linken Nasenloch erfolgte. Im 1. Fall von Priestley Smith war er zuerst ebenfalls links, nach einer Pause aber rechts und zwar ohne behinderte Durchgängigkeit beider Nasenhöhlen; im 2. Fall war er umgekehrt in der ersten Zeit rechts und erst später links, nachdem das rechte Nasenloch durch einen Polypen verstopft war. In der letzten Zeit soll auch in meinem Fall einige Tage lang das rechte Nasenloch gelaufen haben, während sonst der Ausfluss in der ganzen Zeit immer nur links gewesen war, ebenso in den übrigen Fällen.

Zum Schluss haben wir noch die Frage zu erörtern, ob und wie das negative Resultat der beiden Sectionen mit der oben vertretenen Anschauung in Einklang gebracht werden kann. In beiden Fällen war die Aufmerksamkeit auf die Schädelbasis gerichtet, um eine etwa hier vorhandene krankhafte Veränderung zu entdecken, durch welche ein Ausfluss von Cerebrospinalflüssigkeit ermöglicht sein konnte, aber ohne irgend etwas dergleichen zu finden. In Paget's Fall wird berichtet: „Das linke Antrum enthielt polypöse Wucherungen. Die ganze Schädelbasis, die Lamina cribrosa des Siebbeins, die Riechnerven und die Dura mater in der Umgebung dieser Theile war vollständig gesund; es wurde nichts gefunden, was die Vermuthung stützen konnte, dass Subarachnoidalflüssigkeit aus der Nase ausgeträufelt sei." In Baxter's Fall heisst es folgendermassen: „Das Innere des Schädels, das Gehirn und seine Häute wurden sehr sorgfältig bei gutem Licht untersucht, aber nichts irgendwie Abnormes gefunden.

Mit der Knochenscheere wurde die Keilbein- und Siebbeinhöhle geöffnet, aber ohne irgend eine krankhafte Veränderung zu entdecken." Ausserdem ist noch angegeben, dass die Schädelknochen ungewöhnlich dicht waren. Nach diesen Angaben scheint es, als ob die Erwartungen vorzugsweise auf einen cariösen Process an der Schädelbasis gerichtet waren. Wenn aber meine Vermuthung richtig ist, dass ein Hydrocephalus zu Grunde liegt, so braucht die zu erwartende Communication zwischen Schädel- und Nasenhöhle gar nicht derart zu sein, um mit blossem Auge leicht bemerkt zu werden. Man würde sich vorstellen können, dass frühzeitig ein kleiner Defect in der knöchernen Schädelbasis entstanden sei, wie solche am Schädeldach bei Hydrocephalus nicht selten vorkommen und dass eine anfangs vorhandene dünne membranöse Scheidewand, sei es im Bereich des Keilbeins oder Siebbeins, durch die fortdauernde Wirkung des gesteigerten Hirndrucks später ebenfalls, vielleicht nur an einer kleinen Stelle, geschwunden sei. Wie schwer solche kleine Communicationen nachzuweisen sind, lehrt die Geschichte des pulsirenden Exophthalmus mit ihren zahlreichen negativen Sectionsbefunden, bei denen auf die wahre Ursache, die abnorme Communication der Carotis interna mit dem Sinus cavernosus nicht geachtet worden war. Vorkommenden Falles möchte es sich empfehlen, durch Eingiessen gefärbter Flüssigkeit in die Schädelhöhle das etwaige Vorhandensein einer Communication derselben mit der Nasenhöhle zu prüfen. Da normal eine Communication zwischen Ventrikel und Subarachnoidalraum besteht, so würde die Annahme einer directen pathologischen Oeffnung des dritten Ventrikels in die hypothetische Schädelfistel nicht erforderlich sein, wenn auch daran gedacht werden kann, dass gleichzeitig etwa in der Gegend des Tuber cinereum, die ja bei Hydrocephalus stark blasig hervorgebuchtet sein kann, oder an einer anderen Stelle, ein porencephalischer Defect der

Hirnsubstanz mit Oeffnung eines der Ventrikel nach aussen vorhanden sein könnte.

Natürlich werde ich eine sich etwa bietende Gelegenheit zur anatomischen Prüfung des Sachverhaltes nicht unbenützt vorübergehen lassen. Bis aber weitere Sectionen hier die erwünschte Aufklärung gebracht haben, scheint mir das negative Resultat der bisherigen nicht danach angethan, um die aus der klinischen Beobachtung geschöpfte Ansicht zu erschüttern, dass die aus der Nase abträufelnde Flüssigkeit wirklich aus der Schädelhöhle herstamme.

XXII.

Grosshirnabscess mit doppelseitiger Stauungspapille; Meningitis basilaris und Perineuritis, sowie Neuritis interstitialis optica descendens.

Von Dr. R. Deutschmann.

Die Seltenheit des Vorkommens von doppelseitiger Papillitis bei Hirnabscess, sowie das geringe, bisher zur Untersuchung verwerthbare pathologisch-anatomische Material veranlassen mich zur Veröffentlichung folgenden Falles.

Christian H., 9½ Jahre alt, aus Göttingen, Patient von Dr. Wengler*), von mir consultativ von Zeit zu Zeit gesehen. — Die Eltern des Knaben sind gesunde, kräftige Leute, die mehrere Kinder in zartem Alter an „Krämpfen" verloren haben. Der jetzt erkrankte Knabe Christian hatte sich normal entwickelt, war verhältnissmässig kräftig, bislang stets gesund, von lebhaftem Temperament.

Anfang Mai 1882 klagte der Knabe, angeblich nachdem er sich Nachts an den Kopf gestossen, durch Anschlagen an die Wand, über Kopfschmerz; 2 Tage darauf bekam er ohne vorhergegangene Uebelkeit Erbrechen von schleimigen Massen, auch von Speisen; sein Aussehen wurde ein blasses, er wurde träge und unlustig zu Allem, was er früher getrieben. Die am 11. Juni von mir vorgenommene Augenspiegeluntersuchung

*) Die krankengeschichtlichen Notizen verdanke ich der Güte des Herrn Dr. Wengler.

liess mich ein sicheres Urtheil über einen pathologischen Befund des Augenhintergrundes nicht abgeben; doch notirte ich damals, dass der Befund an den Sehnervenpapillen nicht ganz unverdächtig auf beginnende Neuritis sei. — Die Functionen der Augen waren absolut intact.

Inzwischen traten in dem Allgemeinbefinden abwechselnd Zeiten anscheinender Gesundheit und wieder andere schwerer Störung des Wohlseins ein; bei letzteren Anfällen traten heftiges Kopfweh, sowie Erbrechen ohne jede Uebelkeit auf. Brust und Bauchorgane ohne Abnormität. Am 22. Juni stellten sich, nach gut hingebrachter Nacht, Morgens Krämpfe ein. Der Knabe wandte den Kopf zurück, bekam Zuckungen in Händen und Füssen, unwillkürliche Urinentleerung, hörte nicht auf Anrufen. Dieser Anfall dauerte ¼ Stunde und wiederholte sich noch zweimal am gleichen Tage. In der darauf folgenden Nacht: starke Unruhe, öfteres Hin- und Herwerfen mit dem Kopfe, erst von 1 Uhr an etwas ruhiger. Am 24. Juni klagt der Kleine über Doppeltsehen, greift an ihm gereichten Gegenständen vorbei. — Die jetzt wieder vorgenommene Untersuchung der Augen ergab linksseitige Abducensparese; ophth.: doppelseitige typische Stauungspapille. — Kurz darauf trat eine Zeit relativen Wohlbefindens ein, der bald wieder Tage folgten, an denen Schwindel, Erbrechen, Kopfschmerz, Mattigkeit, Unlust zu jeder Arbeit sich einstellten. Dabei wurde der Knabe fetter, im Ganzen schliesslich auch an von heftigeren Erscheinungen freien Tagen apathischer. Der Augenbefund änderte sich dabei wenig; das Doppeltsehen hatte aufgehört, wiewohl die Beweglichkeitsbeschränkung des linken Abducens deutlich vorhanden war; das Sehvermögen nahm langsam bis zur Hälfte, endlich ⅕ des normalen ab; die Färbung der Papillen wurde ein wenig heller, die Schwellung blieb die gleiche.

Niemals war während des ganzen Krankheitsverlaufes Temperatursteigerung dagewesen. — Die Diagnose deutete mit grösster Wahrscheinlichkeit auf Tumor cerebri, während Dr. Wengler anfänglich mehr für eine Meningitis gewesen war; hauptsächlich die doppelseitige Stauungspapille war es, die ein Neoplasma cerebri mit ziemlicher Sicherheit uns annehmen liess.

Von Mitte September an klagte der Knabe dauernd über Kopfweh; Anfang October traten häufig doppelseitige Convulsionen auf, ab und zu Irrereden. In der Nacht vom 7. zum

8. October heftige Unruhe, starkes Schreien, viel Convulsionen. Am Morgen des 9. starb der Kleine unter Krämpfen.

Section am 11. October, Vormittags, von Dr. Wengler. Gestattet wurde von den Eltern nur die Untersuchung der Schädelhöhle. Gehirnoberfläche glatt, Gyri abgeplattet; Ventrikel frei von Hydrops. Zwei etwa taubeneigrosse, nicht mit einander communicirende Abscesse, mit dickem, grünlichem Eiter gefüllt, die die Gegend des linken vorderen Stirnlappens, Corpus striatum und einen Theil des Thalamus opticus einnehmen. Die Wandungen der Abscesse knorpelhart. Beide Tractus optici, besonders der linke bandartig abgeplattet. Sehnervenscheiden beiderseits am bulbären Ende ampullenförmig erweitert, vorzüglich links. Stauungspapillen beiderseits. Eitrige Basilar-Meningitis.

Die Tractus optici, sowie das Chiasma konnten nicht fortgenommen werden, da der Vater der Section beiwohnte. Es gelang mir indess durch die Güte des Herrn Dr. Wengler Stücken der Abscesswand, sowie die beiden hinteren Bulbushälften mitsammt den Opticis bis zum Foramen opticum, zur Untersuchung zu erhalten. Die Objecte wurden in Müllerscher Flüssigkeit, später nach Entfernung derselben durch Auswaschen, in Alkohol gehärtet.

1. Die Abscesswände, ca. $2^1/_2$—3 Mm. dick, knorpelig hart anzufühlen, bestehen mikroskopisch von der Abscesshöhle nach aussen hin gerechnet: a) aus einer mehr oder weniger dicken Lage von Eiterkörperchen, zwischen denen regellos Myelintröpfchen der verschiedensten Grösse zerstreut sind; ferner, wenn auch nicht reichlich, grössere und kleinere Myelin führende Lymphkörperchen, zwischendurch ziehen feinste blutführende Capillaren. b) Es folgt, die Hauptdicke der Abscesswand ausmachend, ein dichtes, fibröses Gewebe, dessen Fasern vielfach mit einander verflochten und verfilzt sind, ein Gewebe, das dem der Sclera am Aehnlichsten sieht; die ihm angehörigen zelligen Elemente sind Spindelzellen, als deren Ausläufer das ganze Fasergewebe anzusehen ist. Reichlich wird dieses Gewebe von ganzen Zügen dichtgedrängter Lymphkörperchen durchzogen, die verschieden an Form und Grösse sind; stellenweise drängen kleinere Reihen von Eiterkörperchen die Fasern des Grundgewebes auseinander, oft gitterförmig sich durchkreuzend, so dass das Bild durchaus dem einer gitterförmigen Eiterinfiltration der Cornea identisch erscheint. Grössere, stark bluthaltige Capillargefässe durchziehen, reichlich sich ver-

zweigend, nach allen Richtungen das dichte Gewebe. Stellenweise erscheint nun diese feste, fibröse Wand des Abscesses unterbrochen durch rundliche oder ovale Heerde, von makroskopisch gelber Färbung; sie bestehen zum weitaus grössten Theil aus Lymphkörperchen, welche dicht mit Myelin vollgepfropft sind; hierbei kommen die verschiedensten Zellformen zu Tage; runde und spindlige bilden die Haupttypen. Natürlich fehlen auch diesen Heerden weder Capillaren, noch reichliche Eiterkörperchen, sowie Reste von nervösen Elementen, in Form feinster Fasern und Fäserchen. Endlich schliesst sich: c) Nach aussen als letzte Schicht der Abscesswandung wieder allmälig normale Hirnsubstanz an, nachdem anfänglich sich ihr noch Eiterkörperchen, sowie Myelin führende Lymphkörperchen beigemengt zeigten. Endlich finden sich reichlich freie Cholestearinkrystalle.

2. Die hinteren Bulbushälften und Nervi optici. Die Papillen des Sehnerven ragen stark pilzförmig geschwollen über das Niveau der Netzhaut vor, so dass die Schichten der letzteren weit von dem Aderhautrand abgedrängt erscheinen. Die Papillenschwellung ist bedingt, einmal durch starke Wucherung des Bindegewebsgerüstes, ferner durch heerdweise auftretende varicöse Hypertrophie der Nervenfasern. Dazu kommen eine reiche Anzahl stark mit Blut gefüllter Capillaren; einige wenige, sehr spärliche, freie Blutungen, scheinbar ganz frischen Datums. Ein auffallender Kernreichthum, den die Papillen aufweisen, rührt zum Theil von spindligen Kernen her, die dem hypertrophischen Bindegewebsgerüst angehören, zum Theil von Infiltration mit Lymphkörperchen. Der Centralgefäss-Quer- und Längsschnitt, soweit er auf der Papille getroffen ist, zeigt sich von reichlichen Mengen weisser Blutkörperchen eingescheidet; das gleiche Verhalten zeigen einige grössere von jenen aus auf die Nervenfaserschicht der Netzhaut übergehende Gefässäste. Die an die Papille angrenzende Netzhaut zeigt bei Wucherung des bindegewebigen Stützapparates reichliche Kerninfiltration. Die Kerne gehören theils dem Bindegewebe an, theils Lymphkörperchen, die reichlich, sowohl frei als in den Gefässscheiden, angetroffen werden. — Die Nervi optici zeigen in ihrem ganzen Verlauf von dem bulbären Ende bis zum Foramen opticum starke Perineuritis, sowie Neuritis interstitialis. Aeussere und innere Sehnervenscheide sind stark zellig infiltrirt, das Arachnoideal-

balkengewebe enorm gewuchert, das Endothel zu festen Häuten durch Zellenwachsthum verdickt; feinkörnig geronnenes Exsudat mit reichlichen Lymphkörperchen im ausgedehnten Zwischenscheidenraum. Soweit die Centralgefässe auf den Querschnitten sichtbar, findet sich eine Infiltration ihrer Adventitia mit Rundzellen. Die bindegewebigen, gefässführenden Septa des Opticusstammes sind gleichfalls dichtzellig infiltrirt, theils mit Lymphkörperchen, theils Bindegewebskernen. Auch eine Vermehrung der Kerne in der Nervensubstanz selbst ist unverkennbar, besonders auffallend in der Peripherie des Sehnervenstammes. Endlich finden sich auch geschichtete Bindegewebsconcretionen in Gefässscheiden im Zwischenscheidenraum resp. der äusseren Scheide. Die beschriebenen Veränderungen erstrecken sich continuirlich über beide Sehnervenstämme bis zum Foramen opticum, wenngleich ihre Intensität am bulbären Ende am grössten ist. Die Aderhaut in der Nachbarschaft der Sehnervenpapille ist mit Lymphkörperchen durchsetzt; die Gefässe stark bluthaltig, kaum erweitert; Fettkörnchenzellen spärlich in unmittelbarer Nähe einiger Gefässe.

Es dürfte nach diesem Befunde kaum zweifelhaft bleiben, dass es sich bei dem Patienten um eine von der den Hirnabscess begleitenden Meningitis fortgepflanzte Perineuritis und Neuritis optica handelt. Das den Scheidenraum ausdehnende Exsudat stammt dabei jedenfalls von der Perineuritis, ist also sicher entzündlichen Ursprungs, da Ventrikelhydrops nicht vorhanden war. Dass der neuritische Process am stärksten am bulbären Opticus-Ende ausgesprochen ist, spricht nicht gegen die descendirende Natur der Affection, da man experimentell, bei sicher nachweisbaren entzündlichen descendirenden Processen am Sehnerven (Hirntuberkulose, sympathische Neuritis) gleichfalls an dem bulbären Opticus-Ende die stärksten Erscheinungen der Entzündung auftreten sieht. — Ueber die Ursache des Hirnabscesses, der secundär zur Meningitis descendens führte, weiss ich nichts auszusagen; ob derselbe mit dem Stoss an die Wand in der Nacht zusammenhängt, lässt sich nicht entscheiden; möglich wäre eine solche Entstehung immerhin.

Ueber die Anwendung des Jodoforms in der Augenheilkunde.

(Aus der kgl. Universitäts-Augenklinik des Herrn Professor Dr. Jacobson in Königsberg i. Pr.)

Von

Dr. med. A. Vossius,

Privatdocent und Assistenzarzt der Augenklinik.

Als Brettauer *) auf dem 13. Ophthalmologencongress durch seinen Vortrag „Zur lokalen Anwendung des Jodoforms" eine Discussion über die Erfahrungen der anwesenden Fachgenossen herbeiführte, konnten bereits viele derselben über gute Heilerfolge mit diesem Mittel berichten. Brettauer selbst sah eine günstige Wirkung auf die Rückbildung eines zuvor abgetragenen und recidivirenden Conjunctivaltumors, dessen anatomischer (tuberculöser?) Charakter nicht ganz sicher erwiesen war, ferner bei einem Fall von veraltetem Pannus granulosus, wo alle gebräuchlichen Mittel, einschliesslich Peritomie und Massage, fehl-

---

*) cfr. Bericht über die 13. Versammlung der ophthalmolog. Gesellschaft. Heidelberg 1881. Beilageheft zu den klinischen Monatsblättern für Augenheilkunde, XIX. Jahrg. Brettauer. Zur localen Anwendung des Jodoforms, S. 3.

geschlagen hatten, nach Gebrauch von Jodoforminspersionen in den Conjunctivalsack aber innerhalb 6 Wochen eine Rückbildung der Gefässe und bedeutende Aufhellung der Cornealtrübung eintrat. Er berichtete ferner über günstigen Erfolg bei einem Kranken mit acuten Granulationen und frischen Cornealerosionen, schliesslich in 2 Fällen von veralteter sclerosirender Keratitis, in denen der Aufhellungsprocess wesentlich beschleunigt wurde. Das Schlussresultat seiner Mittheilungen gipfelt darin, dass es bei Bindehaut- und Cornealleiden nicht nur reizlos vertragen werde, sondern die Conjunctivalsecretion vermindere, bei Granulationen das Conjunctival- und Cornealleiden zurückbilde und bei Keratitis interstitialis aufhellend wirke. Horner hatte vom Jodoform günstige Erfolge gesehen bei Conjunctivaltuberculose und folliculärem Trachom, Leber bei Hypopyonkeratitis, Nieden bei einigen Fällen von Lupus palpebrarum, Haase bei verschiedenen Erkrankungen der Bindehaut, besonders auch bei Dacryocystoblennorrhoe.

Seit diesem ersten detaillirten Berichte über ein Mittel, das, so vielseitig angewendet, bei den verschiedensten Bindehaut- und Hornhauterkrankungen nach dem übereinstimmenden Urtheil aller Fachgenossen sich durchaus gut bewährt hatte, konnte es nicht ausbleiben, dass überall Versuche mit demselben angestellt wurden, und dass die Literatur über dasselbe eine bedeutende Ausdehnung erfuhr.

Schon im Jahre 1862 war von Rhigini *) in einer von der belgischen Academie gekrönten Schrift über das Jodoform die günstige Wirkung des Mittels bei Ophthalmieen hervorgehoben, merkwürdigerweise war diese Empfehlung nicht weiter beachtet worden. Die nächste Mittheilung über die Erfahrungen mit diesem Mittel er-

*) Das Original ist mir unbekannt, Deutschmann hat diese Publikation in seiner Arbeit über das Jodoform erwähnt.

schien erst im Jahre 1878; Hayes *) hatte es bei Trachom, Phlyktänen, hartnäckiger Keratitis und Blepharitis ciliaris gebraucht und als Pulver oder in Salbenform angewendet. Ausgedehnteren Gebrauch scheint Ravà **) von dem Mittel gemacht zu haben; er gab es äusserlich bei Blepharitis excoriativa, chronischem Lideczem, atonischen Hornhautgeschwüren, Conjunctival- und Cornealpusteln und bei Iritis und Iridochoroiditis syphilitica äusserlich und innerlich. Singer ***) hatte laut einer brieflichen Mittheilung an Hirschberg günstige Erfolge beobachtet bei Conjunctivitis und Keratitis lymphatica, wobei nach einmaliger Inspersion der heftige Blepharospasmus beseitigt war und die Cornealtrübung mit allen anderen Reizerscheinungen nach 6 weiteren Inspersionen schwand, ferner bei diffuser Keratitis auf Grundlage einer Blennorrhoe der Conjunctiva, von der der Kranke nach 8maliger Anwendung des Mittels geheilt entlassen werden konnte. — Pajsderski †) berichtete über die Erfahrungen in der Greifswalder Augenklinik und empfahl es als wirksames Klärungsmittel bei Pannus scrophulosus und Macula corneae, warnte vor seinem Gebrauch bei iritischer Reizung. — Im Anschluss an ein Referat über den Jahresbericht der Pflüger'schen Augenklinik theilte Emmert ††) kurz seine vorzügliche Wirkung in einem Fall von Conjunctivitis crouposa mit, ferner bei nässendem Hauteczem.

---

*) Hayes, On Jodoform in eye diseases med. Times and Gaz. II. p. 193 und Brit. med. Journ. d. 17. August, referirt in Hirschberg's Centralblatt f. Augenheilk. 1878, Septbrhft.

**) Ravà. Ann. di Ott. 1878 Fasc. IV. p. 485—502, ref. in Hirschberg's Centralbl. 1879, Märzheft.

***) cfr. Hirschberg's Centralblatt f. 1882, Januarheft S. 31.

†) Pajsderski, Jodoform in der Augenheilkunde. Inaug.-Dissert. in Greifswald — ref. in Hirschberg's Centralblatt, Märzheft S. 93.

††) cfr. Hirschberg's Centralbl. 1882, Juniheft S. 192.

Grossmann*) sah nur gute Erfolge bei Augenkrankheiten, welche mit starker eitriger Absonderung verbunden waren, namentlich bei gonorrhoischer Ophthalmie, sowie bei drei Kranken mit Hypopyonkeratitis. Priestley Smith**) bekräftigte diese Erfahrungen und berichtete über die günstige Wirkung auch bei anderen purulenten Conjunctivitisformen, besonders bei Ophthalmia neonatorum, wo er es auf die ectropionnirten Bindehäute streute. Fast unglaublich klingt eine Mittheilung Dujardin's***), der einen Fall von Blennorrhoe, in welchem, wie erwartet (!) durch Cauterisation mit 2 pCt. Höllensteinlösung eine Verschlimmerung herbeigeführt war, durch Einblasen von Jodoform auf die Lidbindehaut nach 8 Tagen geheilt entlassen konnte. Ueber drei ebenfalls günstig verlaufene Fälle von eitriger Ophthalmie berichtete schliesslich Macouchie. †) — Diesen günstigen Erfahrungen bei blennorrhoischen Processen diametral entgegen steht ein Bericht Lange's††) aus der Petersburger Augenheilanstalt, der bei denselben das Jodoform vollständig verwirft, ja davor warnt, weil es geradezu gefährlich wirke, indem es die Granulationsbildung auf der Conjunctiva und somit auch die Etablirung der verschiedensten Cornealaffectionen begünstige.

Deutschmann†††), der die sorgfältigen Beobach-

---

*) Grossmann, Jodoform in Ophthalmolog. practice. The ophthalm. Review, April 1882.

**) Priestley Smith, A case of gonorrhoeal. ophthalm. etc. The ophthalm. Review, Mai 1882.

***) Dujardin in The ophthalm. Review, Septbr. 1882.

†) Macouchie, Trois cas d'ophthalmie purulente etc. The ophthalm. Review, No. 10 p. 271.

††) Lange, Jodoform bei Blennorrhoea neonat. etc. Petersb. medic. Wochenschr. 1882 S. 82, ref. in Hirschb. Centralblatt für Augenheilkunde, Juliheft S. 224.

†††) Deutschmann, Einige Erfahrungen über die Verwendung des Jodoforms etc. Arch. f. Ophthalmologie Bd. XXVIII. Heft 1 S. 214.

tungen aus der Leber'schen Klinik mittheilte, empfahl das Jodoform zunächst bei allen zufälligen und arteficiellen Verletzungen, so nach Tenotomieen, Enucleationen, Iridectomieen, ferner bei den verschiedenen Formen von Ulcus corneae, namentlich bei Ulcus corneae serpens. Bei einer Vergleichsstatistik mit früheren, unter antiseptischen Cautelen und mit Querspaltung behandelten Fällen von Ulcus serpens ergab sich nämlich, dass bei 41 Kranken unter Anwendung des Jodoformis 3, früher 7 Totalverluste vorkamen, dass in den 38 geheilten Fällen jetzt nur 8mal ein operativer Eingriff, bestehend in Querspaltung des Ulcus nach Sämisch resp. Punction der Cornea zur Entleerung des Eiters erforderlich war, während früher 22mal bei 34 Kranken eine jener Operationen ausgeführt werden musste. —

Nach dieser Betrachtung lässt sich ein entschieden günstiger Einfluss bei dieser septischen Cornealaffection nicht von der Hand weisen. Indessen bewährte es nicht in allen Fällen seine Heilkraft, namentlich wenn der Process bereits zu weit vorgeschritten war; dann hätte aber sicher auch die so günstig wirkende Querspaltung den Verlust des Auges nicht aufhalten können. Deutschmann sah keinen Erfolg bei einfachen Conjunctivalkatarrhen, blennorrhoischen Processen, Phlyktänen, Granulationen, Episkleritis, Herpes corneae, im Allgemeinen auch bei phlyktänulärem Pannus.

Schenkl*) schloss sich den günstigen Erfahrungen über das Jodoform bei Ulcus serpens an, fand das Mittel ausserdem aber noch sehr werthvoll bei Chalazion, Pannus phlyktänulosus, Thränensackleiden; unwirksam war es bei Trachom und Keratitis interstitialis, ferner bei Blepharitis und Phlyktänen.

*) Schenkl in Prager medic. Wochenschrift Jahrgang VII. No. 38. 39. 40.

Fischer*) empfahl es bei Pannus scrophulosus und trachomatosus, bei Thränensackerkrankungen und als Antiseptikum nach Operationen; in allen andern Versuchsreihen leistete es ihm entweder nichts mehr als die allgemein üblichen Behandlungsmethoden, oder wie bei Blennorrhoe und Trachom entschieden weniger.

In manchen Publicationen finden sich ungünstige Nebenwirkungen geschildert; so berichtete Carl bei dem Ophthalmologencongress über Abscesschen in der Conjunctiva der Lider, die nach Aussetzung des Mittels schwanden und vermuthlich durch den Reiz gröberer Krystalle hervorgerufen waren. Deutschmann sah einige Male einen der Atropin-Conjunctivitis ähnlichen Zustand. Hirschberg**) führte eine plötzliche hochgradige centrale Amblyopie mit Scotoma centrale bei einem nach Hüftgelenksresection lange Zeit hindurch mit Jodoformverband behandelten Kind auf die Einwirkung des im Ueberschuss angewendeten Mittels zurück, weil nach dem Wechsel des Verbandmaterials die Sehstörungen schnell zurückgingen.

Im Anschluss an diese Uebersicht der bisherigen, sich zum Theil widersprechenden Mittheilungen über die Wirkung des Jodoforms bei Augenkrankheiten will ich die Erfahrungen bekannt geben, die ich seit Mai v. J. an dem sehr reichhaltigen poliklinischen Material der Universitäts-Augenklinik zu machen Gelegenheit hatte. Ueber einen Theil derselben, der zu einer Dissertation verwerthet wurde, berichtete ich bereits in Kürze in einer Sitzung des hiesigen Vereins für wissenschaftliche Heilkunde. Es erscheint mir um so gebotener nach Zusammenstellung aller Berichte und Vergleichung derselben unter einander und mit meinen Beobachtungen die Indicationen für dies

*) Fischer in Mittheil. des Vereins der Aerzte in Steiermark. 18. Vereinsjahr 1881. Graz 1882.

**) cfr. Hirschbergs Centralblatt Jahrg. 1882, Märzheft S. 93.

Mittel endgiltig festzustellen, da es durch seine Anpreisung bei fast allen Krankheitsformen des vordern Augapfelabschnitts, sowie der Schutz- und Thränenapparate leicht für ein Universalmittel gehalten werden und dadurch in Misscredit kommen könnte, obwohl es sich für eine gewisse Gruppe von Erkrankungen des Auges als ein wirklich unschätzbares Heilmittel erwiesen hat und verdient beständig dem Medikamentenschatz der Ophthalmologen einverleibt zu werden.

Gerade als im v. J. die warmen Empfehlungen unseres Mittels durch Grossmann und Priestley Smith bei blennorrhoischen Ophthalmieen auf Basis einer Infection mit gonorrhoischem Secret in dem April- resp. Maiheft des Ophth. Rev. erschienen, lagen in unserer Augenklinik zu gleicher Zeit 3 Kranke, welche beiderseits kurze Zeit hinter einander von schwerer gonorrhoischer Blennorrhoe befallen waren. Auf dem zuerst erkrankten Auge war bereits bei der Aufnahme eine Cornealaffection in der Entwickelung, auf dem andern Auge bildete sich eine solche während unserer Behandlung aus. Da die Schwellung der Conjunctiva und die Secretion sehr hochgradig war [der Eiter quoll aus den zugeschwollenen Lidern in reichlicher Menge hervor, wenn man dieselben auseinander zog], so wurde mit Rücksicht auf die enorm günstigen Berichte der englischen Autoren Jodoform angewendet; doch nur einen Tag konnten wir uns zu dem Gebrauch des Mittels entschliessen, weil die Schwellung der Lider und Conjunctiva sowie die Secretion dabei so zunahmen, dass der früher nur im Conjunctivalsack angesammelte Eiter auch durch die Lidspalte spontan hervorquoll, so dass die für alle 3 Kranken*) engagirte Hilfswärterin mit der Reinigung

*) Eine willige und pflichtgetreue Wärterin genügt bereits auch für mehrere blennorrhoische Kranke; sie muss schliesslich ausreichen, da unsere europäischen, speciell deutschen Augen-

der Augen nicht gerathen konnte, weil ausserdem aber auch das Aussehen der Augen selbst trotz des Jodoforms, das dick aufgepudert war, sich sehr wesentlich verschlechtert, das Ulcus fast die ganze Cornea des einen Bulbus zerstörte und auf dem 2. Auge sich ebenfalls eine Cornealaffection ausgebildet hatte. Wir gingen nun wieder zu der sonst stets von Herrn Professor Jacobson befolgten alten Graefe'schen Vorschrift der Anwendung eines Argent. nitr. mite-Stiftes mit Scarificationen der Conjunctiva und permanenten Eisumschlägen über, und es liess sich unter dieser Behandlung wenigstens das zweite ebenfalls sehr gefährdete Auge so weit retten, dass 2 Kranke mit einem Leucoma adhärens geheilt wurden und durch eine Iridectomie wieder erträgliches Sehvermögen erhielten. Der dritte Patient, welcher nachher viele Wochen hindurch mit Touchiren, Scarificationen und Eisumschlägen behandelt wurde, konnte schliesslich leider nur mit sehr ungünstigem Erfolge die Klinik verlassen; auf dem einen Auge war nach Perforation der Cornea Phthisis anterior, auf dem andern geringe Aplanatio corneae eingetreten, die Hornhäute aber so getrübt und so dicht vascularisirt, dass uns jede Möglichkeit, dem Kranken noch einmal Visus zu verschaffen, benommen erschien; es war zwar wiederholt Peritomie gemacht, aber auch hierdurch liess sich keine Rückbildung der Vascularisation und Aufhellung der Cornea erzielen. Später trat dann noch durch die Narbenschrumpfung der Conjunctiva Ectropium am obern und untern Lide ein. Nach Beseitigung dieser Complication hat sich nun weiterhin unter mehrmals am Tage applicirten kalten Umschlägen die Vascularisation der Hornhaut ganz zurückgebildet und die Trübung so aufgehellt, dass Patient jetzt wieder sehen kann und nach einiger Zeit durch eine

kliniken nicht so reich ausgestattet sind, dass wie bei Knapp in New-York für jeden Kranken zwei Wärterinnen gehalten werden können.

Iridectomie sicher noch eine weitere Aufbesserung seines Visus erfahren wird. Vielleicht hätten wir auch bei unsern beiden anderen Kranken durch die Therapie noch etwas mehr erzielt, namentlich auf dem zuerst afficirten Auge die Ausbildung eines Staphyloms mit nachfolgender Enucleation umgehen können, wenn wir statt des Jodoform die alte früher bewährte Therapie von vornherein energisch befolgt hätten; denn 1 Tag Zeitverlust lässt sich in so verzweifelten Fällen bekanntlich nie wieder einholen, zumal wenn es nicht gelungen ist, durch die eingeschlagene Behandlung sofort die in der Ausbildung begriffene Cornealaffection aufzuhalten oder zu begrenzen.

Auch bei Blennorrhoea neonatorum habe ich Jodoform in den Conjunctivalsack resp. auf die ectropionnirten Lider in fein gepulvertem Zustand aufgestreut, aber keinen Vorzug vor der Argentumbehandlung mit Scarificationen und nachfolgenden Eisumschlägen gesehen, letztere vielmehr nie daneben entbehren können und hierdurch keine wesentliche Vereinfachung resp. Erleichterung und Verkürzung in der Behandlung verspürt, die allein die Veranlassung hätte abgeben können, eine bisher fast immer von gutem Erfolge gekrönte, allerdings etwas umständlichere Therapie zu verlassen. Ich würde hiernach im Einklange mit den Beobachtungen von Lange, Deutschmann und Fischer das Jodoform bei Blennorrhoea conjunctivae neonatorum et adultorum nicht für indicirt halten, vielmehr stets allein dem bei uns bisher gebräuchlichen Verfahren des Touchirens mit Argentum nitricum, der Scarificationen und Eisumschläge unter peinlichster Reinhaltung und Ausspülung des Conjunctivalsacks mit oder ohne desinficirende Wässer das Wort reden.

Was nun das Trachom und den dabei in schwereren Fällen selten fehlenden Pannus granulosus anlangt, so kann ich hierbei im Allgemeinen auch keine zu günstigen Resultate verzeichnen. In einzelnen Fällen sah ich wohl

einen Rückgang der Vascularisation, eine Aufhellung der Hornhauttrübung, besonders eine vollständige Beseitigung der Schmerzen; dann handelte es sich aber immer um ganz acute Schübe des Pannus, gegen eine veraltete Cornealaffection erwies es sich gewöhnlich nutzlos — es steigerte vielmehr fast regelmässig die Reizerscheinungen und Secretion. Auch in vielen Fällen von acutem Pannus musste ich nach einmaliger Inspersion von weiterem Gebrauch des Mittels Abstand nehmen und zu Adstringentien mit Eisumschlägen greifen, um einer Verschlimmerung des Zustandes entgegenzuarbeiten. Interessant war es, dass bei einzelnen Kranken mit gleich intensiver Entzündung beider Augen auf dem einen das Jodoform sich günstig erwies, während es von dem andern nicht vertragen wurde — worin dieser Unterschied der Wirkung bei demselben Individuum lag, vermochte ich nicht zu entscheiden. Wenn das Jodoform bei Pannus granulosus wirksam ist, lässt sich der Erfolg gleich nach der ersten Einstäubung constatiren, man hat nur im gegebenen Fall keine Handhabe im Exterieur des befallenen Auges, um zu entscheiden, ob man einen geeigneten Kranken vor sich hat, und ist eigentlich nur auf den Versuch angewiesen. Da sich bisweilen bei den günstig verlaufenden Fällen gegen Abend etwas Röthung und Brennen in dem Auge einstellte, liess ich dann ungefähr ½ Stunde hindurch kalte Umschläge machen, konnte dieselben aber in der Regel entbehren und das Auge nach der Inspersion durch einen Druckverband ruhig stellen. Waren Reizerscheinungen von Seiten der Iris vorhanden, so wurde das Auge zuvor in allen Fällen atropinisirt. Ich begnüge mich mit der Angabe dieser Daten, will jedoch noch hervorheben, dass ich in dem einen oder andern Falle, mit einmaliger Einstäubung von Jodoform versuche, in der Regel aber bei Pannus granulosus keinen günstigen Erfolg gesehen habe. — Auf die Granulationen selbst wirkt es nach meinen zahl-

reichen Beobachtungen, die mit denen von Deutschmann, Schenkl, Fischer — übereinstimmen, nicht günstig ein: ich bedaure, dass ich hierin einem so erfahrenen Kliniker, wie Horner, nicht beistimmen kann.

Ich möchte hieran noch einige Bemerkungen anknüpfen über das kürzlich von Wecker*) mit so grossem Beifall befürwortete neueste Mittel gegen Granulationen, ich meine die in Brasilien als Volksmittel gebräuchlichen Grains de Jequirity. Da wir unser Krankenmaterial aus einem Landstrich bekommen, der reich gesegnet ist mit den schlimmsten Formen dieser gelegentlich so hartnäckig allen therapeutischen Eingriffen widerstehenden Ophthalmie, begrüssten wir die günstigen Berichte Wecker's mit Freuden, wenngleich wir das Mittel mit einigem Argwohn ansahen, da es nach des Autors Angabe in seinem Heimathslande fast als ein Universalmittel gelten soll. — Es wurde in Paris aus einer der von Wecker angegebenen Quellen bezogen, ein Infus nach den Vorschriften seines Entdeckers gemacht und 3mal täglich in den Conjunctivalsack eingepinselt. Die erste von Wecker angegebene Dosis erzeugte kaum eine Spur von Eiterung oder Lidschwellung, wie sie nach Wecker der 9. Aufstreichung auf die Conjunctiva folgen soll, und eine doppelt so starke Dosis hatte nur den Erfolg, dass ein mässiger Grad von Eiterung und eine geringe Lidschwellung bei den von uns als Versuchsobjecten angewendeten Kranken eintrat, dass aber die Granulationen und der Pannus noch nach 15 Tagen in früherer Ueppigkeit und Schwere bestanden, keine Spur einer Aufhellung der Hornhauttrübung bemerkbar war, der Angabe der Patienten nach vielmehr die Trübung des Visus zugenommen hatte, so dass also nur eine Verschleppung der Cur zu Ungunsten der Kranken, aber kein Erfolg herbei-

*) L. v. Wecker in den Annales d'Oculistique, Jahrg. 1882; Zehender's klinische Monatsblätter, Jahrg. 1882 und Revue d'Oculistique, Jahrg. 1882.

geführt war. Wir werden jedenfalls nie wieder unsere Zuflucht zu diesem in seiner Wirkung so unzuverlässigen Mittel nehmen.

Was die übrigen Augenaffectionen anlangt, bei denen ich Jodoform versuchte, so geschah dies bei Conjunctivitis phlyctänulosa, Pannus scrophulosus, büschelförmiger und diffuser parenchymatöser Keratitis, bei Infiltraten und Episcleritis. In keinem der genannten Fälle konnte ich indessen eine günstige Einwirkung verzeichnen, auch das bei Kindern die genannten Affectionen häufig begleitende Lideczem blieb unbeeinflusst, so dass ich das Jodoform nach mehrmaligem Gebrauch in jedem Einzelfall fortliess und die sonst gebräuchliche Therapie einschlug.

Auffallend gute Erfolge bekam ich aber bei der Behandlung der Hornhautgeschwüre; hier verdient es bei den verschiedenen Formen von Ulcerationen entschieden den Vorzug vor den früheren Mitteln. Sowohl bei dem nicht entzündlichen, wie dem entzündlichen Ulcus, speciell dem Ulcus serpens, hatte ich überraschend gute Resultate, die ich nun etwas eingehender schildern möchte. Meine bisherigen Erfahrungen vom 1. Mai 1882 bis Mitte Jan. d. J. beziehen sich auf 90 Hornhautgeschwüre, darunter waren vier nicht entzündliche sog. atonische Ulcera bei ganz kleinen atrophischen Kindern, wo fast die ganze Hornhaut ergriffen war und der Process sich bis in die tiefsten Parenchymschichten ausgedehnt hatte, jeden Augenblick die Perforation des Geschwürsgrundes befürchtet werden musste. In wenigen Tagen stiessen sich die gelblichen Massen vom Grund und Rand der Geschwüre unter Jodoform und Druckverband ab, und in höchstens 14 Tagen war das Geschwür ohne Perforation vernarbt.

Ebenso günstig waren die Resultate bei gelegentlich recht ausgedehnten und tief greifenden einfachen entzündlichen Geschwüren, die bei 50 Kranken zur Beobachtung kamen und durchweg in sehr kurzer Zeit geheilt entlassen

werden konnten. Die Annehmlichkeit dieser Behandlung besteht namentlich in ihrer Einfachheit für die Kranken, die doch nur ganz unregelmässig die warmen Umschläge machen. Rückenlage war nur selten erforderlich, die Reizerscheinungen gingen schnell zurück, der Process begrenzte sich ebenso rasch und in wenigen Tagen war die Regeneration eingeleitet, mit deren Beginn nach Deutschmann's Vorgange das Jodoform fortgelassen wurde. Wo sehr starke Irishyperämie bestand, wurde vor dem Einstreuen des feinen Pulvers Atropin angewendet. Auswärtige Kranke, welche sich nicht täglich ambulatorisch vorstellen konnten, wurden mit einer Jodoformsalbe (1:10 Vaseline) nach Hause geschickt, von der sie sich einmal täglich einpinseln mussten.

Seine therapeutischen Triumphe feierte das Mittel bei dem so hartnäckigen Ulcus serpens, welches 36mal zur Behandlung kam. In 17 Fällen bestand gleichzeitig eine hochgradige Dacryocystoblennorrhoe mit Verengerung der Thränenwege, in einem Fall starke Eiterung von der Conjunctiva palpebrarum bei veralteten Granulationen; in 18 Fällen war kein infectiöses Secret von den Lidern oder Thränenwegen nachweisbar. 15mal war das Ulcus zur Ausbildung gekommen im Anschluss an eine Verletzung, bei vier dieser Kranken war keine Complication von Seiten der Thränenwege oder der Conjunctiva vorhanden. In drei Fällen musste die Querspaltung des Geschwürsgrundes nach Sämisch ausgeführt werden, bei zwei derartig behandelten Kranken ergriff der Process trotz der Querspaltung und der Jodoformbehandlung die ganze Cornea; es entstand schliesslich unter heftigen Schmerzen bei andauernder Rückenlage und Druckverband ein Staphylom, welches sich so rapide vergrösserte, dass die Enucleation indicirt war. Bei den übrigen 34 Kranken erzielte ich 32mal mit der Jodoformbehandlung allein überraschend günstige Resultate, welche sich denen von

Grossmann, Deutschmann und Schenkl ebenbürtig an die Seite stellten. Die beiden ungünstigen Ausgänge mit Enucleation nach Querspaltung kamen bei Kranken zur Beobachtung, welche in höchst vernachlässigtem Zustand die Hilfe der Klinik nachsuchten: die Cornea war bereits bis über die Hälfte in den geschwürigen Process aufgegangen, nur die tiefsten Schichten standen noch, waren aber ganz eitrig infiltrirt und so verdünnt, dass eine spontane Perforation unvermeidlich erschien; die vordere Kammer zeigte sich bis zur Hälfte mit dickem Eiter erfüllt. Als nach mehrmaligem Einstreuen von Jodoform der dicht getrübte Geschwürsgrund sich nicht aufhellte, das Ulcus Neigung zur Progression zeigte und die Eiterbildung in der vordern Kammer zunahm, wurde der Geschwürsgrund quergespalten, darnach weiter Jodoform in den Conjunctivalsack eingestreut, ein beiderseitiger Druckverband applicirt und an den folgenden Tagen die Wunde bei vorhandenem Hypopyon wieder eröffnet. In beiden Fällen hielt weder die Querspaltung noch das Jodoform den totalen Verlust des Auges auf; es kann uns das auch nicht weiter überraschen — es giebt eben wie von v. Hippel *) und Deutschmann bereits betont und andere Autoren sicherlich auch beobachtet haben, Formen des Ulcus serpens, die allen Mitteln widerstehen, auch durch die bisher überall eingeführte Querspaltung nach dem Berichte ihres Entdeckers und anderer Ophthalmologen bisweilen nicht am Fortschreiten aufgehalten werden können, bis die ganze Cornea geschwürig degenerirt ist und sich Phthisis anterior ausbildet oder gar nicht selten ein Totalstaphylom, das unter den stärksten Schmerzen wächst und schliesslich die Enucleation erfordert. Ich bin weit entfernt die gute Wirkung der Querspaltung in ein schlechtes

*) cfr. v. Hippel, Bericht über die ophthalm. Universitäts-Klinik etc. Ferd. Enke 1881.

Licht zu setzen oder gar zu leugnen; ich sah von ihr in vielen sehr schweren Fällen in Giessen noch einen Erfolg, der unter dem Gebrauch des Ferrum candens oder bei warmen Umschlägen mit reinem Wasser oder desinficirenden Lösungen nicht erreicht worden wäre; doch hat dieser operative Eingriff, so leicht und ungefährlich er an sich ist, doch weiterhin so manche Uebelstände, besonders auch wenn er bei nicht umfangreichen, früh in Behandlung gekommenen Geschwüren nach Sämisch's Vorschrift gleich von vornherein unternommen wird, dass es nur Jedermann erwünscht sein kann, wenn ein Mittel gefunden wird, welches diese Uebelstände vermeidet und die Operation nur für die verzweifeltsten Fälle verspart, welches den Process sehr schnell zum Stillstand und zur Heilung bringt und das erkrankte Auge in zum mindesten ebenso grosser Procentzahl vor der vollständigen Zerstörung schützt. — Die Uebelstände der Querspaltung sind kurz folgende: Zunächst wird zu der durch das Geschwür selbst bedingten Narbe eine neue gesetzt; die durch dieselbe herbeigeführte lineare Trübung sah ich trotz der gegentheiligen Angabe Sämisch's im weitern Verlauf nie so weit schwinden, dass sie nicht auch noch ihrerseits im Stande gewesen wäre, die durch die Geschwürsnarbe herabgesetzte Sehkraft noch mehr zu beeinträchtigen. Ausserdem sind nach der Verheilung die Brechungsverhältnisse der Cornea in vielen Fällen durch die ungleichmässige Vernarbung der Querspaltungswunde so wesentlich verschlechtert, dass dadurch selbst bei noch so dünner Trübung eine bedeutende Störung des Sehvermögens verursacht wird. Die häufige vorschriftsmässige Wiedereröffnung der Wunde verursacht ferner in der Mehrzahl der Fälle eine Einlagerung der Iris entweder mit dem Pupillartheile oder in ihrer ganzen Ausdehnung; im günstigsten Falle entwickelt sich ein Leucoma adhärens, welches zur Vermeidung seiner gefährlichen Folgezustände eine Iridectomie erforderlich macht,

in weniger günstigen Fällen aber bildet sich ein Staphylom aus, das wie auch in unsern Fällen so heftige Schmerzen verursacht, dass das Auge enucleirt werden muss. Schliesslich entwickelt sich nicht selten eine Cataract durch den längeren Contact der Linse mit der Geschwürsfläche infolge der Aufhebung der vordern Kammer. — Alle diese Uebelstände werden durch die Jodoformbehandlung vermieden. Zunächst ist mir aufgefallen, dass die Narbe namentlich bei in der Entstehung begriffenem, frühzeitig behandeltem Ulcus serpens erheblich kleiner und durchsichtiger wird, als ich es je unter einer anderen Therapie gesehen habe; in einzelnen Fällen liess sich selbst bei seitlicher Beleuchtung kaum nur ein matter Hauch an Stelle des Geschwürs entdecken. Dann bleibt die Wölbung der Cornea unverändert und hierdurch ihr Brechungsverhältniss unbeeinflusst. Eine Iridectomie lässt sich, wenn die Kranken in einem frühen Stadium in die Behandlung kommen, meist umgehen. Schliesslich wird die Ausbildung eines Leucoma adhärens oder gar eines Staphyloms, das ich auch bei frischen, nicht zu schweren Fällen von Ulcus serpens bei frühzeitiger Querspaltung mehrfach zu Stande kommen sah, wie aus dem Jahresbericht der Giessener Klinik ersichtlich ist, vollständig vermeiden, es sei denn, dass der Process bereits die Cornea fast vollständig ergriffen und so hochgradig verdünnt hat, dass auf alle Fälle die Entstehung eines Staphyloms, der Totalverlust des Auges nicht zu verhindern ist. Die Ausbildung einer Cataract habe ich bei der Jodoformbehandlung nie beobachtet, nur bei einem Kranken trübte sich später die Linse; bei demselben war fast die ganze Cornea von dem Geschwür ergriffen und der Grund so verdünnt, dass gleich bei der ersten poliklinischen Vorstellung durch einen starken Kniff mit den Lidern eine Perforation eintrat und das Kammerwasser abfloss. Hier entstand trotz des Druckverbandes und Rückenlage eine Verwachsung der Iris und eines

Theils der Linsenkapsel mit dem Geschwürgrunde an der Perforationsstelle. Der Process begrenzte sich sofort bei der Jodoformbehandlung, das Geschwür reinigte sich und heilte in ohngefähr 4 Wochen; nach einer normal verlaufenen Iridectomie wurde Patient entlassen. Schon damals liess sich eine Linsentrübung nachweisen, die stetig zunahm, nach einigen Monaten war die Cataract matur. Ob bei dem bejahrten Kranken nicht bereits vor der Operation der Anfang zu einer Staarbildung bestanden, liess sich nicht entscheiden, da das Geschwür wie gewöhnlich central lag und die Trübung so intensiv war, dass der Einblick in das Innere des Augapfels vollständig unmöglich war. Sicherlich hatte aber auch hier der längere Contact der Linse mit dem Geschwürsgrunde und die schliessliche Verwachsung die Reifung der Cataract beschleunigt.

Es würde mich zu weit führen, wenn ich die Krankengeschichten ausführlich wiedergeben wollte; ich beschränke mich auf die Beschreibung der allgemeinen Grundzüge. Das feine Pulver und die Jodoformsalbe erwiesen sich gleich günstig; in den Fällen, in welchen das Pulver ein unangenehmes Reibegefühl unter dem Lide erzeugte, wurde die Salbe eingestrichen, sonst dem Pulver der Vorzug eingeräumt. Wenn Synechien des Pupillenrandes mit der Linsenkapsel bestanden, liessen sich dieselben gewöhnlich durch Atropin beseitigen. Die leichteren Fälle wurden ambulant behandelt, und hierin liegt auch ein wesentlicher Vortheil der Jodoformbehandlung, da das grösste Contingent dieser Fälle von der arbeitenden Classe geliefert wird; nur bei den schwersten Kranken, bei denen die Cornea zum grössten Theil ergriffen war, musste Bettlage verordnet werden. — Alle Patienten gaben übereinstimmend an, dass der heftige Ciliarschmerz, der sie gewöhnlich veranlasste in die Klinik zu kommen, gleich nach

der ersten Inspersion sich erheblich verringert, wenn nicht vollständig verloren hätte.

Neben der anästhesirenden Wirkung liess sich schnell eine Abnahme der sonstigen Reizerscheinungen — Thränen, Lichtscheu, Injection und Chemose der Conjunctiva bulbi — constatiren. Der ulceröse Process begrenzte sich gewöhnlich in den ersten Tagen gleich nach der ersten Einstäubung, der Grund und Rand des Geschwürs reinigte sich, die Trübung in der Umgebung schwand, ein etwa vorhandenes, gelegentlich recht umfangreiches Hypopyon wurde bald resorbirt, und die Regeneration machte schnelle Fortschritte. Mit ihrem Eintritt wurde die Jodoformbehandlung ausgesetzt und ein einfacher Druckverband applicirt, unter dem die Heilung meist in kurzer Zeit sich vollendete; im Nothfall wurde zur Beschleunigung der Vernarbung ein Reizmittel wie die gelbe Salbe angewendet. Die complicirenden Erkrankungen der Thränenwege wurden nebenbei nach Spaltung der Thränenröhrchen durch Sondirung behandelt. Die zurückgebliebene Trübung der Hornhaut hellte sich gelegentlich noch unter Einträufelung einer Jodkaliumlösung erheblich auf.

Nur bei zwei sehr weit vorgeschrittenen Geschwüren konnte ich von dem Jodoform keinen Erfolg verzeichnen; bei dem einen Kranken begrenzte sich der Process zwar, doch regenerirte sich das Geschwür nicht, selbst eine nach Graefe's Vorschrift für derartige Fälle empfohlene Iridectomie beschleunigte den Heilungsvorgang nicht, erst nach Punction des verdünnten, in Form einer Keratocele vorgebuckelten Geschwürgrunds füllte sich derselbe vollständig. In einem andern Fall mit gleichzeitiger intensiven Dacryocystoblennorrhoe, der sich noch in Behandlung befindet, dehnte sich das Geschwür über die ganze Cornea aus; voraussichtlich wird das Schlussresultat eine Aplanatio corneae sein.

Ich will nicht zu erwähnen vergessen, dass ich bei

einzelnen Kranken mit spontaner Perforation eines Thränensackabscesses durch Einführung von Stäbchen aus Jodoform und Cacaobutter in die Fistel oder nach Excision des Thränensacks in die Wunde eine Beschleunigung der Heilung beobachtet habe.

Ferner sah ich zufällige Verletzungen der Hornhaut und Conjunctiva sehr schnell unter Jodoform heilen; ich möchte mit Deutschmann besonders nach Entfernung der Fremdkörper aus der Cornea etwas Jodoform in den Conjunctivalsack einzustreuen rathen, da man nicht weiss, ob dieselben nicht septisch inficirend wirken. In einzelnen Fällen hatte ich zufällig die Application des Jodoforms vergessen; am nächsten Tage war die Hornhaut gelb infiltrirt, einige Male auch schon ein Hypopyon vorhanden — da keine Dacryocystoblennorrhoe oder Eiterung an der Conjunctiva bestand, musste ich eine Infection durch den Fremdkörper annehmen. Bei nunmehrigem Gebrauch des Jodoforms trat schnelle Heilung ein. — Dass es bei Augenaffectionen eine antiseptische Wirkung hat, ersah ich aus 2 Fällen, die mit perforirtem Hornhautgeschwür und grossem Glaskörperprolaps in die Poliklinik kamen. Die eine Kranke hatte Ectropium des unteren Lides, dicke Granulationen und hochgradige dünnflüssige Eitersecretion, die andere Dacryocystoblennorrhoe. Wie leicht sich der Glaskörper bei vorhandenem septischen Secret inficirt, ist jedem Operateur bei Staarextractionen bekannt. In beiden Fällen blieb trotz der Secretion eine Infection aus; es entstand Aplanatio corneae resp. Phthisis anterior. Auch bei operativen Wunden der Conjunctiva, z. B. nach Pterygiumoperationen, Enucleationen, die wir selbst bei bereits beginnender Panophthalmitis ausführen, wurde stets Jodoform eingestreut und eine schnelle und günstige Heilung der Wunde erzielt.

Wenn ich hiernach die Indicationen für das Jodoform kurz reproduciren soll, so empfiehlt es sich:

1. Bei allen ulcerösen Processen der Hornhaut, namentlich beim Ulcus serpens. Natürlich ist die Wirkung um so schneller und günstiger, je früher der Fall zur Behandlung kommt; aber auch schwere Formen heilen unter Anwendung des Jodoforms überraschend gut. Dünnflüssige Hypopyen resorbiren sich unter dem Druckverband von selbst, auch wenn sie einen grossen Umfang erreichen. Alte eingedickte Eitermassen können, wenn man die Uebelstände der Querspaltung vermeiden will, vielleicht besser durch Punction des verdünnten Geschwürsgrundes, die bei Chloroformnarcose keine Gefahren involvirt, entfernt werden; in diesen Fällen gelingt eine vollständige Entleerung des Hypopyons aber gewöhnlich allein durch die Querspaltung, die für die allerschwersten Formen der Geschwüre, in denen Jodoform seine Heilkraft versagt, stets aufgespart bleibt. Complicationen der Iris geben keine Contraindication für unser Mittel ab.

2. Bei allen oberflächlichen und tiefen, zufälligen und artificiellen Verletzungen der Conjunctiva und Cornea, ebenso bei Scleralwunden als Antisepticum.

Bei allen anderen Affectionen des vordern Augapfelabschnitts leistet es gegenüber den sonst üblichen Behandlungs-Methoden entschieden weniger. Ungünstige Nebenwirkungen habe ich nur selten beobachtet; bei einzelnen Kranken, die kein Ulcus corneae hatten, nicht an Granulationen litten, sah ich die Bildung eigenthümlicher, sulziger, granulationsähnlicher Wucherungen der Conjunctiva bulbi, die sich späterhin nach dem Aussetzen des Jodoforms zurückbildeten, höchst selten eine der Atropinconjunctivitis ähnliche Affection mit Röthung und Schwellung der Lidhaut; ein anderer Kranker, der nach der Einleitung der Regeneration eines Ulcus sich der poliklinischen Behandlung entzogen und, weil ihm Jodoformsalbe so gute Dienste geleistet, dieselbe ohne ärztliche Ueberwachung weiter gebraucht hatte, stellte sich nach einiger Zeit mit

einer dichten Vascularisation der ganzen Cornea und einer eigenthümlichen Chemose und Injection der Conjunctiva bulbi vor. Auch dieser Zustand bildete sich ohne weitere schädliche Folgen ganz zurück, als das Jodoform ausgesetzt wurde. Abscesse der Conjunctiva habe ich nie gesehen; Herr Professor Schönborn, der gelegentlich zu Verbänden erhebliche Quantitäten Jodoform gebraucht hat, will nie eine Amblyopie darnach beobachtet haben, wie sie Hirschberg auf dieses Mittel beziehen zu müssen glaubte.

Königsberg, den 25. Januar 1883.

Einige weitere Erfahrungen über das Jodoform.

Von

Dr. R. Deutschmann

in Göttingen.

In einem kleinen Aufsatze im XXVIII. Bd. Heft 1 dieses Archivs habe ich auf Grund der Erfahrungen, die wir in der Göttinger Augenklinik bei therapeutischer Verwendung des Jodoforms gemacht hatten, letzteres Mittel den Fachgenossen warm empfohlen; ich habe auch damals bestimmte Indicationen für seinen Gebrauch aufgestellt, da ich bei gewissen Krankheitsformen von dem Jodoform keinen Nutzen sah, in andern aber einen besseren beim Anwenden anderer Topica. Inzwischen haben sich nach fortgesetzter Prüfung des Jodoforms meine Anschauungen über seine Verwerthbarkeit wenig geändert; nach einer Richtung hin, nach der mein voriger Bericht erst eben Andeutungen machen konnte, haben sich unsere Erfahrungen zum Mindesten nicht zu Ungunsten des Mittels erweitert. Ich meine die Brauchbarkeit des Jodoforms bei Augenoperationen.

Schon früher verwandte ich es *) als prophylactisches Antisepticum bei Iridectomieen, Tenotomieen und Enuclea-

---

*) l. c. p. 218.

tionen und glaubte, dass man sich desselben mit Vortheil auch bei frischen Cataract-Extractionen würde bedienen können. Inzwischen haben wir den Gebrauch des Jodoforms für alle frischen Augenoperationen, also auch sämmtliche Staaroperationen systematisch in Anwendung gezogen und haben Ursache, mit diesem Mittel im Wesentlichen zufrieden zu sein.

Eine vergleichende Statistik über unsere Operationserfolge bei Anwendung des Jodoforms und der früheren, bei Instillation der 2 procentigen Carbolsäurelösung als Anti- resp. A-septicum sei für eine spätere Gelegenheit aufgehoben. Hier sei nur so viel erwähnt, dass die mit dem Jodoform hierbei erreichten Resultate uns noch beständig zu einer weiteren Fortsetzung dieser Methode ermunterten; ob sie schliesslich mehr leistet, als unsere frühere, wird erst nach längerer Erfahrung eine sorgfältige Zusammenstellung der Statistik herausstellen können. Sehr wesentlich von Belang bei Inspersion des Jodoforms ist wohl der Umstand, dass damit im Conjunctivalsack ein längere Zeit wirksames Asepticum bleibt; eine solche Dauerwirkung, die ein Effect der schweren Löslichkeit des Jodoforms ist, ist durch Carbol- oder Bor-Instillationen nicht zu erreichen; sie wirken vielleicht momentan, sicher nicht nachhaltig, schon wegen der starken Verdünnung durch Thränen nicht. Endlich ist die Inspersion des Jodoforms nicht nur nicht schmerzlos, sondern es ist sogar ein Anästheticum. So sei es hiermit als antiseptisches Prophylacticum bei Augenoperationen den Fachgenossen zu weiterer Prüfung empfohlen.

Mit der Verwendung des Jodoforms bei Hypopyon-Keratitis sind wir in gleicher Weise zufrieden geblieben, wie wir es früher waren und wie ich damals des Genaueren angegeben habe; es bleiben aber immer einige wenige Ausnahmefälle, die trotz Jodoform sich nicht halten lassen — aber von allen uns bekannten friedlichen Be-

handlungsmethoden des Ulcus serpens leistet uns die Jodoformbehandlung weitaus das meiste.

Ich konnte in meiner ersten Publication dem Jodoform bei Blennorrhoe der Conjunctiva, sowie granulöser Conjunctivitis das Wort nicht reden; da aber besonders von englischer Seite, vorzüglich gegen Blennorrhoe dieses Mittel immer wieder energisch empfohlen wird, so hielt ich es für meine Pflicht, es auch immer wieder damit zu versuchen. Ich habe es nun bei einer ganzen Anzahl Fällen von Blennorrhoea neonatorum mit grösster Consequenz angewendet und zwar um einen Vergleich mit dem Argent. nitricum zu haben bei Erkrankung beider Augen, das eine mit Jodoform, das andere mit Touchirung mit Argent. nitricum (sobald angängig) behandelt. Dieser therapeutische Wettkampf fiel beständig so überwiegend zu Gunsten der Lapistouchirung aus, dass ich mich jetzt im Interesse der Patienten nicht mehr zu weiteren Versuchen mit dem Jodoform entschliessen zu dürfen glaube. Nur in den allerersten Tagen, wenn das Aussehen der Conjunctiva die Anwendung des Causticum verbietet, gebe ich jetzt noch, um überhaupt (neben der Kälte durch Ueberschläge) den Conjunctivalsack etwas zu desinficiren, etwas Jodoform in denselben hinein. — Das Gleiche gilt von der granulösen Conjunctivitis; ich habe, da wir reich mit dieser Form von Conjunctivitis hier gesegnet sind, die ausgedehntesten Vergleichungsversuche angestellt und ziehe danach Argent. nitricum und Cuprum dem Jodoform bei Weitem vor *); ich kann nicht sagen, dass ich ein Trachom durch Jodoform heilen sah. Trotzdem verwende ich das letztere auch hier zu Zeiten; es giebt, wie Jeder erfahren kann, Perioden, wo bei Trachom weder Lapis noch Cuprum vertragen wird, wo besonders die Hornhaut auf Anwendung solcher

*) Ich befinde mich hierbei durchaus mit den Erfahrungen Schenkl's in Uebereinstimmung, die derselbe in der Prager medic. Wochenschrift 1882 No. 38 mitgetheilt hat.

Topica mit frischer Infiltration reagirt — dann ist mir Jodoform-Inspersion nützlich gegen den Hornhautprocess, ohne dass es die Conjunctiva schädigt. — Dass nämlich unter Umständen die Conjunctiva arg durch Jodoform leiden kann, hatte ich schon in meinem vorigen Aufsatze erwähnt; in der Zwischenzeit habe ich einen so typischen Fall von Jodoformreiz beobachtet, dass ich denselben hier etwas ausführlicher mittheilen möchte.

Wilh. S., 49 Jahre, Ackermann aus Ballenhausen, stellte sich zuerst am 18. August 1882 mit Herpes corneae in der hiesigen Augenklinik vor; er wurde damals local mit 10proct. Carbollösung touchirt und erhielt 10procent. Jodoformvaselinsalbe, 2mal täglich in das Auge einzustreichen, mit nach Haus. Patient hat diese Salbe anstandslos 8 Wochen lang fortgebraucht, bis vor 8 Tagen sich ein Reizzustand des Auges einstellte, trotz dessen die Jodoformsalbe, der Patient keinen üblen Einfluss zuschob, fortgesetzt wurde. Dabei verschlimmerte sich der Reizzustand von Tag zu Tage, so dass Patient sich heute wieder einstellt, 18. October 1882.

Stat. praes.: R. leichte Cornealtrübung mit Rest von Substanzverlust, von charakteristischer Form, wie bei Herpes corneae; keine frische Herpeseruption auf der Cornea. Ziemlich starke Injection der Conjunct. sclerae und palpebrarum ohne eitrige Secretion gegenwärtig, während früh beim Erwachen das Auge „zugeschworen" sein soll. Beide Lider, besonders das obere, ödematös, diffus geröthet; hie und da ganz feine oberflächliche Abschilferung auf denselben. Im Ganzen fühlt sich die Lidhaut pergamentartig an. — In der Uebergangsfalte des oberen Lids eine Gruppe blasser, granulationsähnlicher Gebilde, von denen die Conjunctiva des unteren Lides frei ist. Im Ganzen hat das Bild sehr viel Aehnlichkeit mit der Atropinconjunctivitis.

Die Jodoformsalbe wurde ausgesetzt und etwas kühle Bleiumschläge verordnet; darauf besserte sich der Zustand des Auges sofort; nur die Abschilferung der Lidhaut nahm etwas längere Zeit in Ansprnch.

Endlich fand ich auch Gelegenheit in einer stattlichen Anzahl von Thränensack-Blennorrhoeen die Wirksamkeit

des Jodoforms zu erproben. Nach Schlitzung des Thränenkanälchens — gewöhnlich des oberen — bis in den Sack und probeweiser Durchführung einer starken Sonde mit Olivenknopf (nach den neuesten Londoner Mustern von Bowman) führe ich eine starke durchbohrte Sonde in den Thränensack ein; in die Höhlung der Sonde wird etwas feinst pulverisirtes Jodoform geschüttet und mittelst eines aufgesetzten Gummiballons in den Thränensack eingeblasen *), der Erfolg ist ein sehr günstiger; ich habe selten mehr als 4—5 derartige Einblasungen bis zu völliger Heilung der Blennorrhoe zu machen brauchen. Die Einblasung täglich vorzunehmen ist weder nöthig, noch wünschenswerth. Es ist durchaus genügend sie in Zwischenräumen von 3, später 6—8 Tagen vorzunehmen. Daneben halte ich es für sehr wünschenswerth, den Patienten Jodoform, am liebsten als Pulver mit nach Haus zu geben, mit der Anweisung nach 3—4mal täglich vorzunehmender Ausdrückung des Thränensacks sofort etwas Jodoform in den inneren Lidwinkel einzubringen; es werden davon, wie ich mich unzweifelhaft überzeugte, wenn gleich minimale, Spuren in den Thränensack mit Hilfe des Lidschlages aufgenommen. —

Ebenso leistet die örtliche Anwendung des Jodoformpulvers ausserordentlich gute Dienste nach Auskratzung alter Thränensackgranulationen, wie sie häufig genug bei lange vernachlässigten Thränensackleiden — vielleicht oft nach Bindehautgranulationen — zur Behandlung kommen.

*) Ich habe den kleinen Apparat schon in meinem vorigen Aufsatz beschrieben. Die Firma Marth & Hörning in Göttingen liefert ihn mitsammt den dicken Olivensonden nach englischem Muster aufs beste.

Zur Semidecussation im Chiasma nerv. opt. des Menschen.

Von

Dr. R. Deutschmann.

Das Präparat, welches die Gelegenheit zu der nachfolgenden Untersuchung gab, entstammt der hiesigen Provinzial-Irrenanstalt *); ich erhielt es frisch in Müller'scher Flüssigkeit eingelegt.

Patient, um dessen Augen es sich handelt, hatte den rechten Bulbus vor 40 Jahren, wodurch, ist mir unbekannt, eingebüsst; derselbe stellte zur Zeit seiner Beobachtung in der Irrenanstalt einen kleinen, phthisischen Stumpf dar; das linke Auge war intact.

Das mir von der Section gütigst überlassene Präparat besteht aus: rechtem Bulbus, den Nervis opticis, Chiasma und den Tractus opt. bis zu den Corpor. geniculata.

Der linke Nervus opticus ist an dem Präparate nur vom Foramen opticum (centralwärts) erhalten; er ist hier nahezu von doppelter Dicke, als der rechte. Die Tractus dicht hinter dem Chiasma scheinen beide etwas dünner als normal, der linke aber entschieden dünner als der rechte. Die von mir ausgeführten Cirkelmessungen ergaben:

Rechter Opticus am Foram. opt. 3 und 1,5 Mm.
Linker „ „ „ „ 5,5 „ 3 Mm.

---

*) Ich verdanke es der Güte des Herrn Dr. R. Kohn, damal. 1. Assistent der Anstalt.

Rechter Tractus dicht hinter dem Chiasma 4 und 2,75 Mm.
Linker „ „ „ „ „ 3 „ 2,5 „

Der rechte Bulbus, bohnengross (Durchmesser 12 und 9 Mm.), total phthisisch, wird im horizontalen Meridian durchschnitten; die Cornea erweist sich verdünnt, die Sclera ausserordentlich verdickt; in der Mitte des Bulbus ist ein von dunklem Pigment umsäumter Hohlraum, mit verschiedenen divertikelartigen Ausläufern. Nach hinten bildet die Begrenzung dieses Hohlraums ein Gewebe, das Opticus und abgelöste Retina zu repräsentiren scheint.

Mikroskopisch zeigt sich die Hornhaut zum Theil durch feines Narbengewebe ersetzt, hie und da pannös, von feinen und feinsten Gefässen durchzogen; Membrana Descemeti theilweis erhalten. Der hintern Hornhautwand liegt fest eine dünne Lage eines kernreichen Fasergewebes an, dieser wieder eine unregelmässige Pigmentschicht. Die Stelle der Ciliargegend nimmt ein nach dem Bulbusinnern hin von Pigment begrenztes, stark kernhaltiges Fasergewebe ein. Der Hohlraum, der das Bulbusinnere vertritt, ist von unregelmässigen Pigmentklumpen umsäumt resp. ausgekleidet, die hie und da Inseln sehr zellenreichen Gewebes, das in den Bulbusraum vorspringt, einschliessen. Von Linsensubstanz ist nichts vorhanden; an ihrer Stelle ohngefähr eine zarte Lage einer feinkrümelig geronnenen Masse mit einigen wenigen Vacuolen haltigen Zellen. Nach hinten schliesst den Bulbus ein kolbenförmiges Gebilde ab, dessen Centrum aus einem derben Faserstrang besteht, um welchen herum Körnermassen in einer Andeutung von Retinalschichtung liegen; daran schliesst sich seitlich (d. h. nach aussen hin) ein derbes Fasergewebe, das Stückchen echten Knochens enthält; daran weiter nach aussen pigmentirtes Bindegewebe, endlich enorm verdickte Sclera mit auffallend starken und reichlichen Ciliarnerven. Nach hinten geht dies kolbenförmige Gebilde in den total atrophirten Nervus opticus über.

Der rechte Opticusstamm ist bis zum Foram. opticum hin in seiner ganzen Dicke atrophisch; er stellt ein in Carmin durchaus gleichmässig gefärbtes, reichlich kernhaltiges (wohl nur relativer Kernreichthum) Fasergerüst dar, in dem sich kein Rest von Nervenfasern finden lässt. Auffallend erscheinen die Blutgefässe des atrophischen Opticusstammes durch eine sie umgebende Lymphscheide, die von regulär, dicht aneinander

stehenden Zellen epitheloider Natur ausgefüllt ist. Die äussere Sehnervenscheide ist schlaff, dabei aber stark verdickt, so dass der Umfang des Opticus am Foramen sclerae nahezu normale Durchmesser zeigt. Vom Foramen opticum an centralwärts lassen sich allmälig hie und da, besonders in der äusseren Hälfte des Opticus, Reste von Nervenfasern nachweisen, dann einige wenige in der unteren und oberen Parthie desselben; dicht vor dem Chiasma zeigt der Opticusquerschnitt das Bild

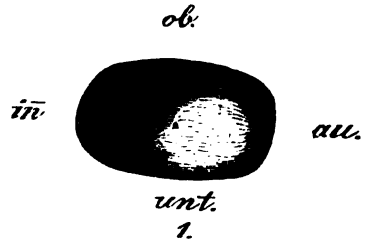

1.

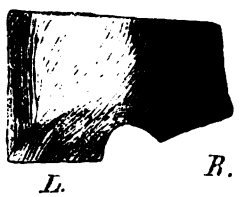

2.

Figur 1, in dem die schraffirten Parthieen die Atrophie darstellen. Es ergiebt sich daraus, dass hier die hauptsächlich atrophischen Theile nach oben und innen, die relativ erhaltenen nach unten und aussen sich befinden.

Der linke Opticusstamm ist normal. — Das Chiasma wurde in eine vordere und hintere Hälfte zerlegt; die vordere wurde horizontal, die hintere quer geschnitten. Figur 2 repräsentirt einen besonders charakteristischen Horizontalschnitt, der nicht genau der Mitte des Chiasmas entnommen ist, sondern etwas in die untere Hälfte desselben fällt; es zeigt hier die linke Hälfte eine auffallend starke Atrophie des inneren (gekreuzten)

Faserbündels, die rechte eine geringe, durch die von links herüberkommenden intacten Nervenfasern etwas verdeckte seiner inneren, unteren Bündel. (In der Figur ist der hell gelassene Theil der atrophische, während die normalen Fasern gezeichnet sind.) Eine bessere Orientirung über die Art der Atrophie im Chiasma gaben die Querschnitte durch die hintere Hälfte des Chiasma. Zunächst erwies sich, dass die linke Hälfte bemerklich dünner war, als die rechte, ein Verhalten, das sich

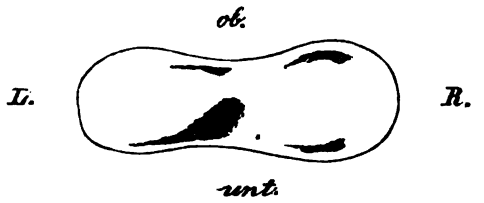

3.

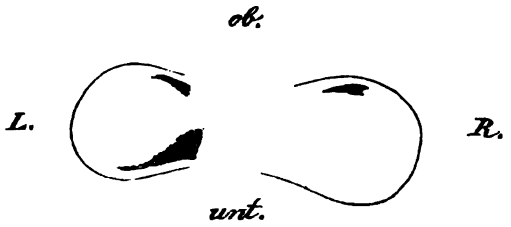

4.

weiterhin auf die Tractus fortsetzte. Figur 3 giebt ein Bild des Querschnittes durch das Chiasma in seiner hinteren Hälfte; die atrophischen Parthien sind in der Figur schraffirt: Stärkste Atrophie: links innen und unten, geringe Spuren oben; ebenso geringe atrophische Parthieen: rechts oben und unten.

Querschnitte durch die Tractus optici erweisen immer beide als partiell atrophisch und zwar den gekreuzten linken stärker als den zum atrophirten Nerven gehörenden gleichseitigen rechten. Die Figur 4 giebt ein Bild der Verhältnisse durch einen Querschnitt, der in geringer Entfernung vor den

Corp. genicul. angefertigt ist. Links: Atrophie: innen und unten, sehr wenig: oben; rechts: nur sehr wenig: oben. In der Höhe der Corpora genicul. hört jede nachweisbare Atrophie auf, nachdem die allerletzten Schnitte nur noch schmalste atrophische Streifchen, im linken Tractus, nach oben und unten, im rechten nur nach oben mit Mühe erkennen liessen.

Zum Nachweise der atrophischen Parthieen wurde Goldchlorid, Jodviolett und Carmin benutzt; doch erwies sich das ungefärbte Präparat als das markanteste.

Es hatte also nach dem pathologischen anatomischen Befunde zur Folge: Einseitige Opticusatrophie, Atrophie beider Tractus; die Opticus-Entartung war kurz vor dem Chiasma nicht mehr total; sie zeigt sich in beiden Tractus nur partiell und zwar im gekreuzten stärker, als im gleichseitigen. Die Hauptatrophie sitzt im rechten Nervus opticus nach innen, weiter nach oben, dann oben aussen, am wenigsten nach unten und unten aussen; die Hauptentartung findet sich im linken Tractus nach innen, dann ziemlich gleichmässig nach oben und unten; im rechten nach oben und unten, schliesslich nur noch nach oben.

Die Xerosis der Conjunctiva und Cornea kleiner Kinder.

Vorläufige Mittheilung
von
Prof. Th. Leber in Göttingen.

Unter dem Namen „Hornhautverschwärung bei infantiler Encephalitis" hat bekanntlich v. Graefe eine mit Xerosis verbundene Hornhautvereiterung bei kleinen Kindern beschrieben, die fast regelmässig zum Tode führt und deren Entstehung er auf eine von Virchow aufgestellte Form von Encephalitis zurückzuführen geneigt war. Seitdem hat Jastrowitz gezeigt, dass das dieser Annahme zu Grunde liegende Verhalten des Gehirns, auffallende röthliche Färbung der weissen Substanz und reichlicher Gehalt derselben an Fettkörnchenzellen, in den ersten Lebensmonaten nicht ohne Weiteres als pathologisch betrachtet werden darf. Da überdies bei dieser infantilen Xerosis Cerebralerscheinungen im Allgemeinen fehlen, so unterliegt es jetzt wohl keinem Zweifel mehr, dass sie nicht auf ein Gehirnleiden zurückzuführen ist. Auch liegt zur Zeit wohl kein genügender Grund mehr vor, sie von der sonst bekannten, ächten Xerosis des Auges zu trennen, indem ein etwaiges Vorhandensein von Hemeralopie bei

so kleinen Kindern nicht zu constatiren ist und der ungewöhnlich schwere Verlauf durch das zarte Alter und durch Intestinal- und Lungencomplicationen wohl erklärt wird. Auch die Mittheilungen H. de Gouvêa's in diesem Hefte über die in Brasilien vorkommenden Fälle, wo die Krankheit besonders häufig und schwer auftritt, sprechen sehr für die letztere, auch von diesem Autor vertretene Ansicht.

Als Ursache der Krankheit wird gewöhnlich mangelhafte Ernährung angegeben, allein die Ernährungsstörung tritt zuweilen sicher erst im Verlauf der Krankheit auf und genügt auch wohl für sich allein nicht zur Erklärung eines so schweren localen Ulcerationsprocesses. Horner beobachtete bei einem von ihm hierher gerechneten Fall eine mycotische Infiltration des Geschwürsgrundes der Hornhaut, hält aber die Spaltpilze nicht für die Krankheitserreger, sondern glaubt, dass sie sich erst secundär auf der durch mangelhaften Lidschluss vertrockneten Hornhautoberfläche angesiedelt hätten.

Dagegen haben vor Kurzem Kuschbert u. Neisser*) bei der mit Hemeralopie verbundenen Xerosis der Bindehaut in einer grösseren Zahl von Fällen constant ein reichliches Vorkommen von Bacillen auf der veränderten Conjunctiva beobachtet und mit grosser Wahrscheinlichkeit die parasitäre Natur dieser Krankheit dargethan. Ich selbst bin durch Untersuchung eines Falles von infantiler Xerosis mit Hornhautvereiterung, welcher letal endigte, zu derselben Ansicht gelangt; da die ausführlichere Mittheilung meiner Beobachtungen erst im nächsten Hefte dieses Archivs erfolgen kann, so theile ich hier die wesentlichsten Ergebnisse derselben vorläufig mit.

1. Die Zellplatten des desquamirenden Conjunctivalepithels waren in reichlichster Menge bedeckt, oft voll-

*) Verhandl. d. med. Sect. d. schles. Ges. f. vaterl. Kultur. Bresl. ärztl. Zeitschr. 24. Febr. 1883.

ständig überzogen von eigenthümlichen, theils stäbchen-, theils cokkenförmigen Spaltpilzen. Dieselben Pilze fanden sich auch in dem Belag des Hornhautgeschwüres, sowie — nach dem Tode — im Innern der total vereiterten Bulbi.

2. Einfuhr reichlicher Mengen der auf geeigneter Nährgelatine gezüchteten Pilze in den Conjunctivalsack vom Kaninchen, ohne Verletzung, bewirkten eine schwere ulceröse Hornhautaffection, die einige Tage fortschritt und dann zur Heilung kam. In der Hornhautsubstanz fanden sich kleine sternförmige Kolonien derselben Spaltpilze.

3. Mangelhafte Ernährung konnte in dem vorliegenden Falle nicht als Ursache der Krankheit gelten, weil das Kind erst mit dem Auftreten des Augenleidens anfing in der Ernährung zurückzugehen; ebenso wenig konnte die Ansiedelung der Pilze durch vorhergegangene Vertrocknung des Auges verursacht sein, denn der Lidschluss war ungestört und die Lider wurden vom Beginn der Augenentzündung an dauernd geschlossen gehalten.

4. Der Tod des (4monatlichen) Kindes erfolgte durch Bronchopneumonie nach vorausgegangenen Durchfällen und Erbrechen. Das Gehirn erwies sich bei der von Professor Orth gemachten Section vollkommen normal. Dagegen fand sich im Nierenbecken, sowohl an den Papillen als den Kelchen, eine desquamirende Epithelaffection, die ganz mit der Xerosis der Conjunctiva übereinstimmte, auch genau mit denselben Spaltpilzen, so dass die Präparate von beiden Localitäten nicht zu unterscheiden waren. Die Nieren selbst boten keine auffallenden Veränderungen dar. Es liegt nahe, zu vermuthen, dass die Veränderung im Nierenbecken secundär, durch eine Ausscheidungsinfection entstanden war.

Hofbuchdruckerei W. Büxenstein in Berlin.

1.

2.

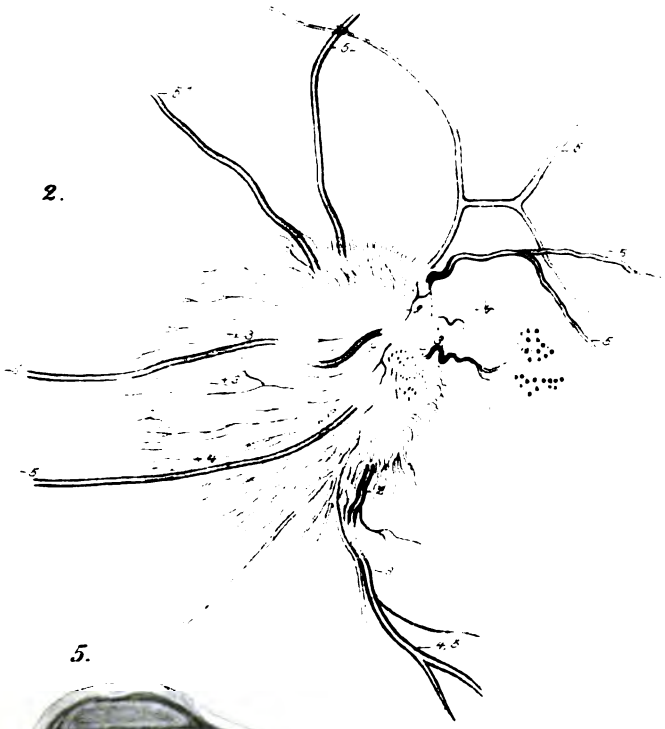

5.

4.

Alb. Schultze Lith. Inst. Berlin

Fig. 3.

COD

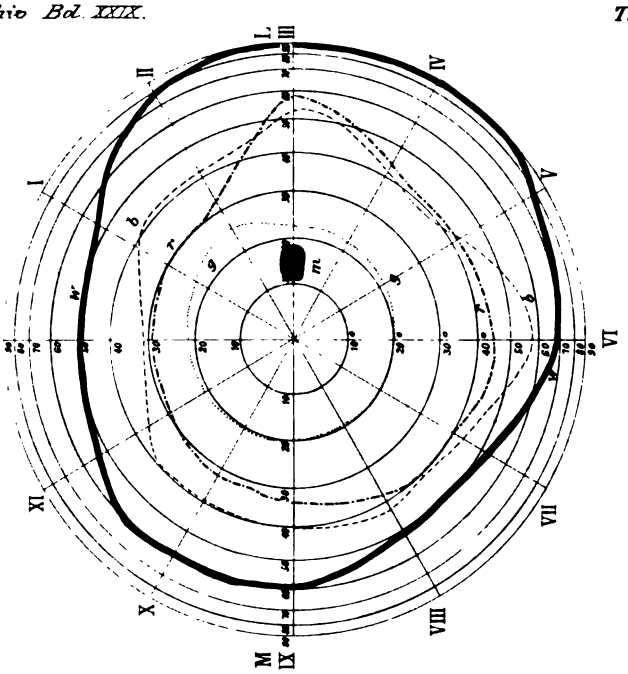

COS

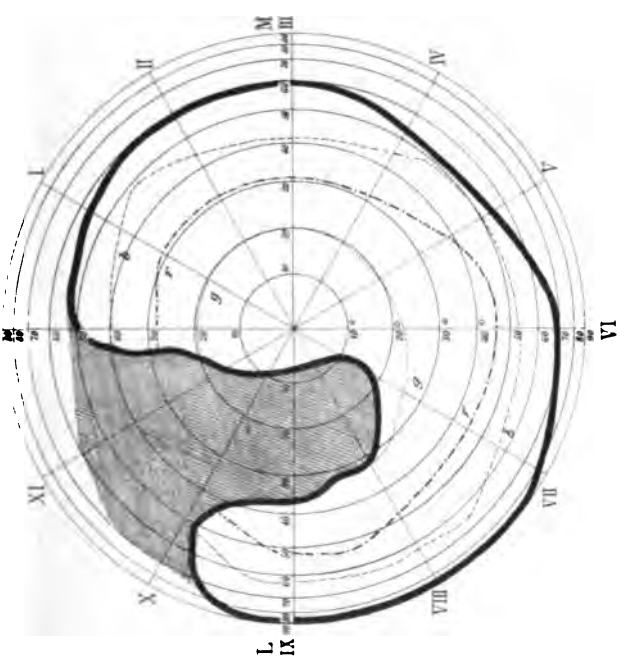

Albert Schütze Lith. Inst.

Taf. III.

6.



7.

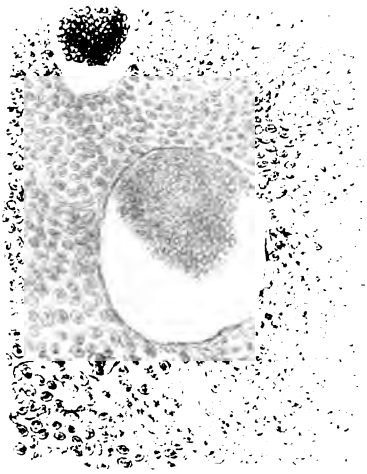

8.

Alb. Schütze Lith. Institut Berlin.

3.

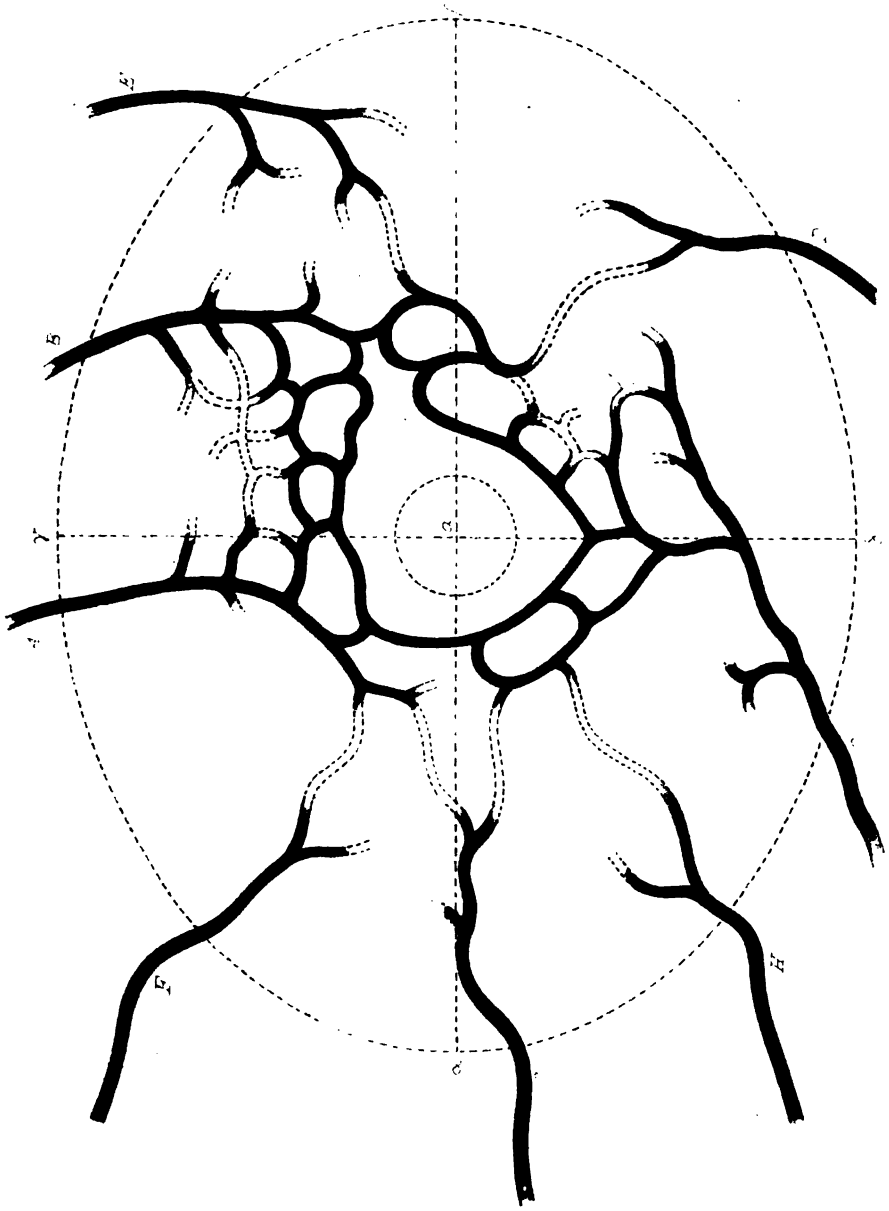

Dr. G. Mayerhausen del. [illegible]

ALBRECHT VON GRÆFE'S

ARCHIV

FÜR

OPHTHALMOLOGIE.

HERAUSGEGEBEN

VON

PROF. F. ARLT
IN WIEN

PROF. F. C. DONDERS
IN UTRECHT

UND

PROF. TH. LEBER
IN GÖTTINGEN.

NEUNUNDZWANZIGSTER JAHRGANG
ABTHEILUNG II

ODER

NEUNUNDZWANZIGSTER BAND
ABTHEILUNG II.

MIT HOLZSCHNITTEN UND TAFELN.

BERLIN, 1883.
VERLAG VON HERMANN PETERS.
MOHREN-STRASSE 28.

Eine Uebersetzung in fremde Sprachen behalten sich die Verfasser vor.

Inhalts-Verzeichniss

zu

Band XXIX, 2. Abtheilung.

Seite

I. Experimentelle Untersuchungen über den Druck in der Augenkammer. Von Dr. **H. Höltzke**, früherem Assistenzarzt an der Universitäts-Augenklinik in Erlangen. Mit zwei Holzschnitten . . . . . 1 — 22

II. Ueber die Grössenverhältnisse der Nachbilder bei geschlossenen Lidern. Von Dr. **G. Mayerhausen** in München. Mit 1 Holzschnitt . . . . . 23 — 44

III. Zur vergleichenden Anatomie der Lamina cribrosa nervi optici und einiger angrenzenden Verhältnisse. Von Dr. **F. W. Hoffmann**, Assistenten an der Universitäts-Augenklinik in Erlangen. Hierzu Tafel I und II . . . . . 45 — 72

IV. Pathologisch-anatomische Untersuchungen über die folliculäre Entzündung der Bindehaut des Auges, oder das Trachom. Von **E. Rachlmann.** Hierzu 14 Abbildungen auf Tafel III, IV und V . . . 73—166

I. Zur Histologie der normalen Conjunctiva S. 73—79. — II. Ueber den Bau der sog. Trachomfollikel, S. 79—92. — III. Ueber die Gewebsveränderungen der Conjunctiva in der nächsten Umgebung der Trachomfollikel, S. 92—107. — IV. Ueber das sog. sulzige Trachom Stellwag's, S. 107—110. — V. Ueber die sog. Trachomdrüsen, S. 111—124. — VI. Ueber die Veränderungen des Oberflächen- und des Drüsenepithels bei Trachom, S. 124—131. — VII. Die Pathogenese der Trachomfollikel, S. 131

Gegenstand beschäftigt, unwillkürlich aufdrängen, zu discutiren und beschränke mich ausschliesslich auf das thatsächlich Feststehende.

Unsere Kenntnisse über den intraocularen Druck, betreffs seiner Grösse, seiner Schwankungen unter gewissen Einflüssen, wie die Einwirkung chemischer Agentien auf das Auge, Schwankungen des Blutdrucks, Nervenreizungen, Contraktionen der Binnenmuskeln des Augapfels u. s. f., sind trotz zahlreicher, zum Theil aus langen Versuchsreihen bestehender Untersuchungen im Wesentlichen darauf beschränkt geblieben, dass der Druck in der vorderen Kammer mit dem Blutdruck in einem ziemlich constanten Verhältniss steigt und sinkt und dass die Reizung des Sympathicus am Halse ihn erhöht, ebenso dass Reizung des Trigeminus reflektorisch eine steigernde Wirkung auf ihn ausübt. Diese Thatsachen sind am klarsten und bündigsten bewiesen in einer Arbeit von Adamük.*) Besonders überzeugend ist in dieser Mittheilung die Abhängigkeit des intraocularen Druckes vom Blutdruck gezeigt. Ein Blick auf die Tafeln, welche die Curven für den Druck in der vorderen Kammer und den gleichzeitig in der Carotis gemessenen Blutdruck darstellen, lehrt, dass beide Linien fast genau parallel gehen und widerlegt die frühere, auf Grund theoretischer Erwägungen gewonnene Ansicht, dass der intraoculare Druck dem innerhalb weiter Grenzen schwankenden arteriellen Blutdruck gegenüber eine constante Höhe behaupte. Die hier mitgetheilten Versuche wurden mit einem von Hering construirten Mikromanometer angestellt.

Alle von Anderen mit einem gewöhnlichen Quecksilber-Manometer gemachten Druckbestimmungen leiden unter den Fehlerquellen, welche diese Untersuchungsmethode mit

*) Neue Versuche über den Einfluss des Symp. u. Trigeminus auf Druck u. Filtration im Auge. Sitzbr. d. k. Acad. d. Wissenschaft z. Wien. Cl. 59. 2. Abth. Febr.

sich bringt und führen daher zum Theil zu ganz entgegengesetzten Resultaten. Abgesehen davon, dass vielfach, wie z. B. von Grünhagen*), viel zu weite, nicht konisch gearbeitete Canülen mit allzu schnell sich verjüngender Spitze, die nur unter starkem Druck durch die Cornea gestossen werden können, in Anwendung gezogen wurden, so ist die Verbindung der in die Vorderkammer eingestochenen Canüle mit einem einfachen Quecksilber-Manometer für alle feineren Versuche absolut unzulässig. Selbst wenn man, wie dies von allen Untersuchern empfohlen wurde, vor der Herstellung der Communication zwischen Augenkammer und Manometer einen dem muthmasslich zu erwartendem intraokularen Druck gleichen Gegendruck durch vorläufiges Einfüllen von Hg. herzustellen nicht versäumt, so ist damit noch keineswegs ein einwurfsfreies Experiment vorbereitet. Man kann ja nie wissen, ob man für den speciellen Fall gerade den richtigen Gegendruck gewählt hat und ausserdem unterliegt die Spannung des Kammerwassers oft sehr bedeutenden Schwankungen. Um diesen Eventualitäten Rechnung zu tragen, füllt z. B. Grünhagen mit einer Pipette Quecksilber in den aufsteigenden Manometerschenkel nach, oder saugt im entgegengesetzten Fall eines zu hohen Gegendruckes Hg. heraus. Diese Correction ist aber nicht so schnell zu ermöglichen, dass nicht Kammerwasser aus dem Auge austreten könnte, so bald die Spannung desselben das erwartete Maass überschreitet. Es geht dies schon daraus hervor, dass bei Grünhagen sich die vorher durch Atropin erweiterte Pupille mit grosser Regelmässigkeit stark verengte, so wie aus dem Umstande, dass man öfters die Trennungslinie zwischen Humor aqueus und dem Öl, dessen sich Grünhagen Anfangs zur Füllung

*) Grünhagen, Unters. den intraoc. Druck betreffend. Zeitschrift f. rat. Med. XXVIII. Band, p. 238.

seines Apparates bediente, im gläsernen Steigerohr wahrnehmen konnte. Ist aber einmal eine so beträchtliche Menge Kammerwasser ausgetreten, so liegen, wie Adamük (l. c.) hervorhebt, durchaus abnorme Verhältnisse vor. Der entgegengesetzte Fehler, dass man zuvor einen zu grossen Gegendruck angewendet hätte, greift nicht ebenso störend in die Filtrationsverhältnisse des Auges ein, doch können Druckunterschiede nach der einen oder anderen Richtung, besonders wenn sie wie bei Nervenreizungen innerhalb kurzer Zeit zur Entwickelung kommen, unmöglich durch Grünhagen's Apparat rein zur Anschauung gebracht werden. An diesem Fehler, dass nämlich nicht der zur Zeit bestehende intraoculare Druck gemessen wird, sondern dass eine grössere Quantität chemisch veränderten Kammerwassers secernirt wird, dessen Spannung erst nach längerer Zeit sich mit der durch eben dieses abnorme Filtrat gehobenen Hg.-Säule ins Gleichgewicht setzt, leidet auch das Instrument von Wegner, sowie dasjenige, dessen sich Adamük Anfangs zu seinen Versuchen bediente. Der geringste Fehler dieser Methode ist der, dass das unter abnorm niedrigem Druck secernirte Kammerwasser fibrinreich ist und die Canüle leicht verstopft, vor Allem wird das Verhältniss zwischen dem Blutdruck in den intraocularen Gefässen und dem Gegendruck der flüssigen Binnenmedien in hohem Grade verschoben, das Object der Untersuchung, die Spannung des Kammerwassers unter möglichst normalen Bedingungen, ist in dem Augenblick, als man ihre Grösse bestimmen wollte, dem Untersuchenden unter den Händen entschlüpft. Das Mikromanometer von Hering kenne ich nicht aus eigener Anschauung, es wird ihm von anderer Seite vorgeworfen, dass es wegen der starken Capillarattraction geringe Schwankungen im intraocularen Druck nicht gehörig zum Ausdruck bringe.

Die Aufgabe bei allen manometrischen Messungen des Kammerdrucks ist also die, einerseits keine Flüssigkeit

aus dem Auge austreten zu lassen, andererseits den Inhalt der Kammer unter keinen ihr eigenes Maass überschreitenden Druck zu setzen, während fortwährend die Möglichkeit gegeben ist, diesen für jeden Moment nöthigen Gegendruck abzulesen. Dies ist auf einfache Weise durch ein Doppelmanometer (Fig. 1) zu erreichen. Das Mano-

Fig. 1.

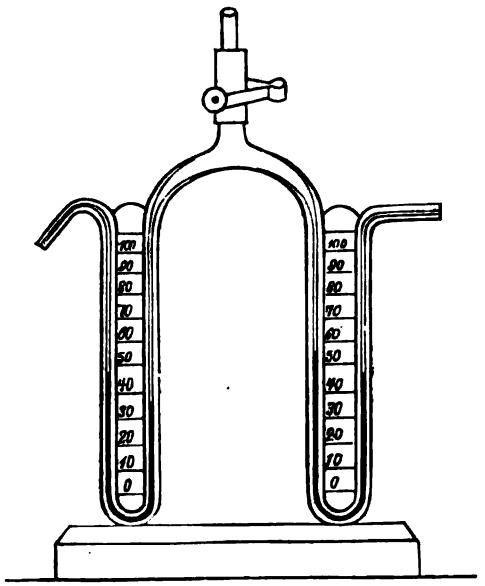

$^1/_2$ der natürlichen Grösse.

meter auf der linken Seite dient nur dazu, sich zu vergewissern, dass nichts aus dem Auge heraus- oder in dasselbe eintritt; der Stand des Hg. muss also auf dieser Seite stets derselbe bleiben. Solches wird durch Schrauben an der oben angebrachten Klammer bewirkt, welche einen Gummischlauch zwischen sich zusammendrückt. Der durch diese Klemmschraube beliebig zu modificirende Druck pflanzt sich durch Wasser in beide Manometer gleich-

mässig fort und das rechtsseitige U förmig gebogene Rohr giebt jederzeit den gerade erforderlichen Gegendruck an, misst also den intraocularen Druck selbst. Das Lumen unserer Manometer beträgt $1^3/_4$ Mm. im Durchmesser.

Fig. 2.

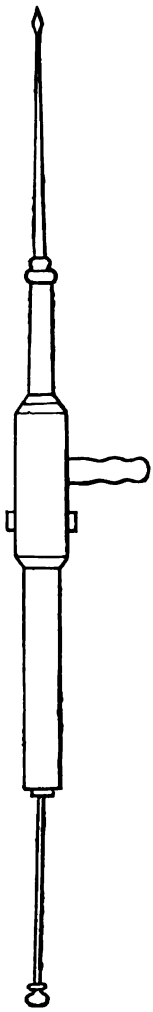

Die grösste Sorgfalt ist nun auf die Canülen zu verwenden. Leber hat die Technik der manometrischen Bestimmungen des Augendrucks sehr wesentlich dadurch gefördert *), dass er die Oeffnung an der Canüle seitlich anbrachte und zur besseren Fixation des Instrumentes in der Cornea einestheils der Canüle eine conische Form gab, aber ausserdem die Hornhaut noch auf der gegenüberliegenden Seite punktirte. Während so die Canüle an zwei Punkten von der Cornea umschlossen und dadurch sehr gut fixirt ist, befindet sich die seitliche Oeffnung jetzt gerade im Mittelpunkt der Kammer der Pupille gegenüber; die conische Form verhindert jedes Absickern von Kammerwasser. Um das Gewebe der Hornhaut möglichst wenig zu drücken und zu quetschen, liess ich meinen Canülen eine zweischneidige Spitze, ähnlich wie die der englischen Discissionsnadeln geben und wurden die Verhältnisse genau so abgemessen, dass der nachfolgende schwach conische Theil die durch die Spitze gebohrte Oeffnung vollkommen stopfte. Die Grössenverhältnisse der Nadel sind aus der in natürlichen Dimensionen gegebenen Abbildung zu ersehen. Der die Verbindung zwischen der Canüle und dem zum Manometer führenden Gummi-

*) Archiv f. Ophthalm. XIX. Bd. 2. pag. 112.

schlauch vermittelnde Halter aus Hartgummi führt ein drahtförmiges Stilet, welches in das Lumen der Canüle hineingeschoben werden kann, um die seitliche Oeffnung der letzteren bei der Einführung ins Auge zu verschliessen (dies verhindert das Abfliessen von Kammerwasser in dem Moment, wo die Oeffnung die Hornhaut passirt) und zurückgezogen wird, wenn die Communication hergestellt werden soll. Ist der Draht vorgeschoben, so verhindert er auch noch das Abfliessen von Wasser und das Eindringen von Luftblasen in die Canüle, endlich gestattet er noch einer kleinen Quantität Kammerwasser den Eintritt in die Nadel, wenn er zurückgezogen wird und schafft wieder etwas Raum, den die Canüle in der Kammer für sich in Anspruch genommen hatte. Die Fehler, die auf Rechnung des aus Kautschuk bestehenden Theiles unseres Apparates kommen, sind zwar unbestritten vorhanden, indessen wenn man nur einen recht festen und nicht übermässig langen Gummischlauch verwendet, so ist der Fehler, wie auch Leber zugiebt, nicht von Belang.

Um nun die Manipulationen, die wir mit dem beschriebenen Apparat bei unseren Versuchen anstellten, bis ins Einzelne zu beschreiben, so wurde zuerst ein Gummischlauch über den seitlichen Ansatz des Hartgummihalters gestreift, die Canüle angeschraubt und das Stilet zurückgezogen. Durch den Schlauch wurde das Ganze mit Wasser, oder (seltener) mit 0,6 pCt. NaCl-Lösung vollgesaugt, wobei mit Aufmerksamkeit Luftblasen ausgeschlossen werden müssen, das Stilet vorgeschoben und das obere Ende des Schlauches mit einer kräftigen, leichten Klemmpincette (Serre-fine) zugedrückt. Dieser Theil wird nun ebenfalls unter Vermeidung von Lufteintritt mit dem Manometer verbunden, das selbstverständlich mit Quecksilber und im Uebrigen, mit Ausnahme des aufsteigenden Schenkels des rechtsseitigen Manometers vollkommen mit Wasser gefüllt war. Während die Spitze der Canüle mit

der seitlichen Oeffnung fortwährend unter Wasser gehalten ist, wird die Klemmpincette oben abgenommen, das Stilet zurückgezogen nnd die Schaale mit Wasser, worin die Canüle festgehalten wird, ebenso hoch über den Fuss des Manometers gehalten, als sich das Auge des Versuchsthieres über dem Brett befindet, worauf es ausgespannt liegt. Jetzt wird oben am Manometer etwas zugeschraubt, um sich zu überzeugen, dass die Klammer sofort den Schlauch zusammendrückt, der Stand des Hg. im rechten Schenkel eines jeden der Manometer notirt, dann durch die kleine Klemm-Pincette der Gummischlauch hart am Hartgummihalter zusammengedrückt und endlich das Stilet vorgeschoben. Die äussere Lidcommissur des tief narcotisirten Thieres war vorher geschlitzt worden und während der Eine von uns den Bulbus mit einer Hakenpincette sicher fixirte, konnte der Andere die Nadel immer parallel zur Irisebene durch die Kammer führen. Der Hartgummihalter wurde dann auf ein zweckmässig postirtes Stativ aufgelegt, die Klemmpincette entfernt, das Stilet zurückgezogen und sofort der Druck oben regulirt, nachdem jedesmal vorher ein Gegendruck von etwa 30 Mm. hergestellt worden war. Wir kamen auf diese Art schliesslich dahin, dass keine Spur von Kammerwasser austrat, die Iris nicht im Mindesten gestreift oder gar angespiesst wurde, die Hornhaut fast ihre normale Wölbung behielt und die Pupille soweit es sich mit der Wirkung des Anästheticums vereinigt, prompt auf Licht reagirte. Nur solche Versuche wurden als technisch gelungene angesehen, bei denen alle diese Bedingungen erfüllt waren. Man kann bei dieser Anordnung ganz bequem im umgekehrten Bild mit dem Augenspiegel untersuchen, während das Manometer den Kammerdruck registrirt. Unerlässlich ist aber eine tiefe Narkose und absolute Ruhe der Augenmuskeln.

Was die Wahl der Versuchsthiere betrifft, so sind die zu den folgenden Mittheilungen verwendeten Protokolle ausschliesslich durch Messungen an Katzen gewonnen, da die Augen dieser Thiere wegen ihrer Grösse, der Tiefe der vorderen Kammer, der geringen Neigung des Humor aqueus zur Gerinnung, ihres lebhaften Pupillenspieles, der Unempfindlichkeit der Cornea gegen mechanische Insulte sich vor Kaninchen- oder Hunde-Augen vortheilhaft auszeichnen. Zur Immobilisirung benutzten wir zuletzt nur noch eine Mischung von Chloroform (200,0) Aether und Alkohol absolut. (ana 50,0) an; die Thiere, besonders ihre Augenmuskeln, liessen in der Narkose an Ruhe nichts zu wünschen übrig, die Application dieses Anästhetikums ist einfacher als die Anwendung von Curare, und Morphium immobilisirt nicht so vollkommen, setzt auch den Blutdruck beträchtlich herab.

Als wir so nach einer nicht geringen Anzahl mehr oder weniger missglückter Versuche in den Besitz einer brauchbaren Methode, den Kammerdruck im lebenden Auge wenigstens unter annähernd normalen Verhältnissen zu bestimmen, gelangt waren, war es für den Ophthalmologen das Nächstliegende, weil von praktischer Bedeutung, die Höhe des Kammerdrucks unter der Einwirkung von Atropin und Eserin auf das Auge zu messen. Es geschah dies besonders auf Anregung meines verehrten Lehrers, des Herrn Professor Sattler, angesichts der unsicheren, zum Theil sich diametral gegenüber stehenden Ansichten der Autoren über diesen Gegenstand in der Literatur; zugleich

*) Wollte man den oben berührten Fehler, den die Ausdehnbarkeit des Gummischlauches mit sich bringt, noch möglichst verringern, so braucht man nur, ehe die Serre-fine abgenommen wird, nach Herstellung eines dem supponirten Kammerdruck gleichen Gegengewichtes, wodurch etwas Wasser in den elastischen Schlauch eingepreset wird, diese Differenz späterhin mit in Betracht zu ziehen und beim Sinken oder Steigen des intraocularen Druckes eine entsprechende Kleinigkeit abzugeben oder hinzuzufügen.

schien diese Aufgabe ein recht guter Prüfstein für unsere Methode zu sein, da nach den Angaben Derjenigen, welche dem Atropin und Eserin einen manometrisch nachweisbaren Einfluss auf den Kammerdruck zusprechen, derselbe nur wenige Mm. Hg. betragen sollte.

So sagt Adamük*), dass Atropin den intraocularen Druck um 2 Mm. herabsetze, Calabar dagegen ihn um 1—2—3 Mm. steigere. Wegner behauptet**), dass Atropin den intraocularen Druck „bedeutend" herabsetze, ohne aber Zahlen beizubringen. Er sagt, Sympathicus-Durchschneidung setzt den Druck in der Kammer um 4—8 Mm. herab, Atropin (0,005) unter die Haut des Ohres bei Kaninchen injicirt, erweitert die Gefässe ebenso wie das Bernard'sche Experiment, also, da beide Eingriffe die Gefässe erweitern und den Blutstrom verlangsamen, muss Atropin auch den Kammerdruck ebenso wie Sympathicus-Durchschneidung herabsetzen. Reizung des Sympathicus, fährt er fort, wird also wahrscheinlich den intraocularen Druck steigern, dies sei aber schwer zu demonstriren, da leicht Ueberreizung eintrete. v. Hippel und Grünhagen***) geben ausdrücklich an, dass Calabar oder Atropin keinen Einfluss auf den Stand des Hg. im Manometer habe. Pflüger†) hat bei manometrischen Experimenten niemals durch Atropin eine Drucksteigerung, stets aber eine Herabsetzung entstehen sehen. Eserin steigert den intraocularen Druck um 4—6 Mm. nach 10—20 Minuten in der Kammer sowohl wie im Glaskörperraum. Der Versuch könne aber länger als eine Stunde nicht ungetrübt fortgesetzt werden, weil iritische Exsudate

*) Centralblatt f. d. med. Wissensch. 1866, p. 561.

**) Arch. für Ophthalm. XII. Bd. 2. p. 1.

***) Ueber den Einfluss der Nerven auf die Höhe des intraocularen Druckes. Arch. f. Ophthalm. XIV. Bd. 3. p. 219.

†) Bericht über die 14. Versammlung der ophthalmologischen Gesellschaft zu Heidelberg. p. 134.

die Canüle verstopften. Im weiteren Verlauf seiner Abhandlung zieht Pflüger aus seinen manometrischen und den auf Abschätzung der Wölbung künstlich verdünnter Kaninchen-Hornhäute berechneten Versuchen Reinhardt's*) den Schluss, dass Atropin und Pilocarpin unter physiologischen Verhältnissen den intraocularen Druck herabsetzen, Eserin ihn „primär" erhöht. Die Pupillenweite könne deshalb unter physiologischen Verhältnissen nicht maassgebend sein für Tensionsvermehrung oder Tensionsverminderung. An einer anderen Stelle kommt er dann aus klinischen Beobachtungen zu folgendem Resultat: „Eserin reizt primär und erhöht den intraocularen Druck um 6—8 Mm., zugleich verengert es aber die Pupille und eröffnet so dem Kammerwasser seine Abflusswege; die damit verbundene Druckherabsetzung compensirt nicht nur, sondern überwiegt bei Weitem seine schädliche Primärwirkung, daher sein günstiger Einfluss in vielen Fällen von Glaucom mit erhöhter Tension und verengter vorderer Kammer."

Unsere eigenen manometrischen Versuche, die mit all der Aufmerksamkeit und Accuratesse angestellt wurden, welche ein so subtiler Gegenstand erfordert, ergaben uns folgende Resultate in Bezug anf die Wirkung von Atropin und Eserin:

1. Mit der durch Atropin bewirkten Erweiterung der Pupille geht Hand in Hand eine Steigerung des Druckes in der Kammer, und mit der durch Eserin bewirkten Verengerung eine Herabsetzung desselben.
2. Eserin erhöht den Druck in der Kammer. Das letzte Resultat enthält keinen Widerspruch mit dem ersten, wie wir sogleich sehen werden.

Da wir bald einsahen, dass Messungen an einem

*) Dissertation. Basel 1878.

Auge, wenn man nicht eine ungemein grosse Anzahl von Versuchen anstellen wollte, leicht zu Irrthümern Veranlassung geben möchten, indem wir einen sehr wesentlichen Factor, den Blutdruck nicht zugleich direct messen konnten, ohne das Experiment auf Kosten der scharfen Beobachtung zu sehr zu compliciren oder das Thier noch mehr, als es schon durch die Narkose und das lang dauernde Aufspannen bedingt wurde, von den physiologischen Functionen zu entfernen, so haben wir die grösste Zahl unserer Aufzeichnungen an beiden Augen gleichzeitig vorgenommen. Es sei gestattet, hierfür nur zwei Beispiele anzuführen.

Junge fast ausgewachsene Katze. 1½ Stunden sowie kurz vor dem Versuch je ein Tropfen Eserin in den rechten Bindehautsack, links kurz vor dem Versuch Atropin. Vor Einleitung der Narkose ist die rechte Pupille ad maximum verengt, die linke fast ad maximum erweitert; in tiefer Narkose, während der Einführung sind beide Pupillen nicht ganz ad maximum verengt.

Zeit h.	R.	Druck mm	Zeit h.	L.	Druck mm
3·50	Pup. nicht max. eng.	26	3·55	Pup. nicht max. eng.	27
3·52	. . . . .	28	3·57	. . . . .	25
4·00	. . . . .	24	4·00	. . . . .	23
4·06	. . . . .	24	4·06	. . . . .	23
4·10	. . . . .	24	4·10	. . . . .	25
4·15	. . . . .	23	4·15	Pup. erweitert sich	27
4·30	Pupille sehr eng .	24	4·30	Pup. sehr weit .	27
4·39	. . . . .	23	4·39	. . . . .	29
4·40	. . . . .	23	4·40	. . . . .	31
4·41	Pup. unter mittel .	22	4·41	Pup. ad max. weit	35
4·43	. . . . .	22	4·43	. . . . .	37
4·45	Eserin	22	4·45	. . . . .	36
4·53	. . . . .	23	4·53	. . . . .	37
4·56	. . . . .	24	4·56	. . . . .	38
4·58	Pupille mittel . .	26	4·58	. . . . .	38
5·00	. . . . .	26	5·00	. . . . .	38
5·02	. . . . .	28	5·02	. . . . .	39
5·03	. . . . .	26	5·03	. . . . .	40
5·05	. . . . .	26	5·05	. . . . .	40
	Maximum 28. Minimum 22.			Maximum 40. Minimum 23.	

Bei diesem Versuch ist das Maximum auf der Atropinseite. Dies ist durchaus nicht immer der Fall, wofür folgendes Beispiel:

6 Monate alte Katze. Chloroform. Keine Einträufelung vor dem Versuch.

R.			L.		
Zeit h.		Druck mm	Zeit h.		Druck mm
4·15	Pup. etw. üb. mittel	25	4·10	P. etw. über mittel	26
4·37	P.s.weit. Eserin	26	4·37	. . . . .	22
4·44	. . . . .	22	4·44	Pupille sehr weit	22
4·51	. . . . .	20			
4·55	deutl. Verengerung	19	4·55	. . . . .	22
5·00	fast ganz eng . .	19	5·00	Atropin . . .	21
5·05	. . . . .	18	5·05	. . . . .	16
5·20	. . . . .	18			
5·25	Pup. wird weiter .	30			
5·30	nicht ganz mittel .	32	5·30	. . . . .	22
5·40	Atropin . . .	34			
5·47	Pupille weiter . .	36	5·45	Pupille weit . .	24
5·55	über mittel . . .	37	5·48	. . . . .	26
5·58	Pupille eng . .	30	5·50	. . . . .	28
6·15	Pupille weiter . .	30	6·00	fast ad max. weit .	30
6·20	Pupille mittel . .	32	6·20	. . . . .	30
	Maximum . 37.			Maximum . 30.	
	Minimum . 18.			Minimum . 16.	

Das Anwachsen des Kammerdrucks bei Pupillenerweiterung und das Sinken desselben bei Verengerung der Pupille war eine so constante und deutlich ausgesprochene Erscheinung, wie man sie bei derartigen Versuchen nur immer erwarten darf, zumal wenn man erwägt, dass der Blutdruck, dessen Schwankungen, wie es scheint, nicht immer auf beide Augen gleichmässig vertheilt sind, der directen Beobachtung nicht zugänglich war. Was uns zuerst auf die drucksteigernde Wirkung des Eserin aufmerksam machte, trotzdem bei der Entwickelung der Myose regelmässig eine Herabsetzung des Druckes erfolgte, war

der Umstand, dass die Maximalwerthe öfters, etwa in der Hälfte der Fälle, auf der Eserin-Seite zu finden waren und dass diese Werthe nicht selten durch auffallend hohe Zahlen repräsentirt waren.*)

Einen guten Ueberblick über unsere Resultate giebt folgende Zusammenstellung. Es sind darin die Mittelwerthe für die Maxima und Minima unter den verschiedenen Bedingungen (Atropin oder Eserin oder keines von beiden) aus gut gelungenen Versuchen berechnet und in der dritten Tabelle wiederum das arithmetische Mittel aus den vorhergehenden Zahlen gezogen:

Mittleres Maximum aus 27 Versuchen	31,8
„ „ bei Morphium (4 Vers.) .	23,0
„ „ bei Curare (3 Vers.) . . .	17,66
„ „ bei Chloroform (20 Vers.) .	35,75
M. M. bei Atropinwirkung in Chlorof.-Narkose. Pupille weit	35,2
M. M. b. Eserinwirkung (Chlorof.). Pup. verschied.	37,4
M. M. b. „ „ Pupille weit .	42,25
M. M. b. „ „ Pupille eng .	32,5
M. M. ohne Atropin oder Eserin-Wirk. (Chlorof.) Pupille verschieden	34,3

*) Die höchsten Ziffern finden sich an Eserin-Augen bei weiter Pupille (44 Mm., 52 Mm.), [auch die Druckhöhe von 36 (resp. 37) Mm. in dem zweiten der oben herangezogenen Beispiele ist sicher nicht auf Atropin zu beziehen] und einmal 54 Mm. als Maximum nach Eserin-Einwirkung bei enger Pupille; in diesem Falle bestand während des ganzen Versuches Myose; ob der Druck bei Erweiterung der Pupille noch höher gestiegen wäre, lässt sich nicht wissen. Leider war hier durch eine etwas stumpfe Canüle die Cornea nicht unbedeutend gequetscht worden, doch ohne dass Kammerwasser abgeflossen wäre. Indessen wurde dieser Versuch in die Tabelle (s. u.) mit aufgenommen; andernfalls hätte sich für das mittlere Maximum bei Eserin-Wirkung und enger Pupille die Zahl 25,33 statt 32,5 ergeben.

M. M. ohne Atropin- oder Eserin-Wirk. (Chlorof.)
Pupille weit 35,0
M. M. ohne Atropin- oder Eserin-Wirk. (Chlorof.)
Pupille eng 33,33

Mittleres Minimum aus 27 Versuchen 19,3
„ „ bei Morphium (4 Vers.) . . . 14,0
„ „ bei Curare (3 Vers.) 14,33
„ „ bei Chloroform (20 Vers.) . . 21,1
M. M. bei Atropin-Wirkung in Chloroform-Narkose.
Pupille weit 22,4
M. M. b. Eserinwirk. in Chlorof.-Nark. Pup. eng . . 21,14
M. M. ohne Atrop.- od. Eserin-Wirk. in Chlorof.-Nark.
Pupille verschieden 19,14
M. M. ohne Atrop.- od. Eserin-Wirk. in Chlorof.-Nark.
Pupille weit 21,0
M. M. ohne Atrop.- od. Eserin-Wirk. in Chlorof.-Nark.
Pupille eng 17,75

Mittlerer Druck (aus Max. u. Min.) 27 Versuche . 25,6
„ „ „ „ „ bei Morphium . 18,5
„ „ „ „ „ bei Curare . . 16,0
„ „ „ „ „ bei Chloroform 28,4
„ „ bei Atropin (Chloroform) . . . 28,8
„ „ bei Eserin „ 29,25
„ „ ohne Instillation „ 26,7
„ „ „ „ „ Pup. weit 28,0
„ „ „ „ „ Pup. eng . 25,5

Das Herausgreifen des Maximum und Minimum aus einer Reihe von Versuchen und das tabellarische Zusammenstellen der so gewonnenen Zahlen scheint auf den ersten Blick vielleicht ein etwas willkürliches Verfahren zu sein. Erwägt man aber, dass Myosis und schwacher Blutdruck auf der einen Seite, wie andererseits ein hoher Blutdruck und starke Erweiterung der Pupille sich zu

entgegengesetzten Wirkungen auf den intraocularen Druck addiren müssen, so erscheint eine hierauf begründete übersichtliche Zusammenstellung durchaus gerechtfertigt. Dass hierbei ohne Ausnahme bei enger Pupille niedere und bei weiter Pupille hohe Werthe gefunden wurden, ist ein neuer Beweis für die Richtigkeit unserer Behauptung, dass bei Myosis der Kammerdruck geringer ist als bei Mydriasis. In der That wurde in der überwiegenden Mehrzahl der Fälle das Maximum bei weiter Pupille angetroffen, war ausnahmsweise eine mittelweite oder eine enge Pupille beim Maximum angegeben, so zeigte die aufmerksame Durchmusterung der Protokolle, dass die Pupille nie weiter als mittel oder im anderm Falle eng während des betreffenden Versuches gewesen war. Ebenso bei der Zusammenstellung der Minima; am häufigsten war die Pupille eng, war das Minimum eines Versuches bei weiter Pupille notirt, so liess sich nachweisen, dass fortwährend Mydriasis bestanden hatte.

Die Tabelle lehrt ferner, dass die absolut höchsten Druckwerthe sich nach Eserin-Wirkung zeigen; das mittlere Maximum an Eserin-Augen bei weiter Pupille übertrifft den entsprechenden Werth bei voller Atropin-Mydriasis, um 7 Mm., sogar das mittlere Maximum aus allen Eserin-Versuchen, ohne Rücksicht auf das Verhalten der Pupille, ist um 2 Mm. höher. Mit der Entwickelung der Myose sinken die Druckwerthe beträchtlich, das mittlere Maximum steht dann noch unter dem entsprechenden Werth bei enger Pupille ohne Instillation. Hiernach sind wir gezwungen, bei der Wirkung des Eserin auf das Auge zwei Momente scharf zu unterscheiden: dadurch, dass es die Pupille verengt, drückt es den Kammerdruck herab, auf der anderen Seite ist eine drucksteigernde Wirkung nicht zu verkennen. Ohne die letztere dürfte man nur in vereinzelten Fällen und ganz vorübergehend das Maximum auf der Eserin-Seite finden, wenn nur die pupillen-

verengernde Wirkung in Betracht käme und diese Differenz würde ohne Zweifel nur wenige Millimeter Hg. betragen. Findet man aber die überhaupt beobachteten höchsten Ziffern nach der Anwendung von Eserin, höher als bei voller Atropin-Mydriasis und als bei weiter Pupille ohne Instillation, bemerkt man ausserdem, dass von der Zeit der Eserin-Application an innerhalb $^3/_4$ bis 2 Stunden, mag schon vorher einmal Myosis bestanden haben oder nicht, der Druck fortwährend steigt und die Höhe von 37, 44, 52, 54 Mm. erreicht, um erst mit der Verengerung der Pupille beträchtlich zu sinken, dass ferner mit Nachlassen der Myosis der Kammerdruck sofort wieder auf seine frühere Höhe steigt, so bleibt nichts übrig, als eine drucksteigernde, wie immer auf das Kammerwasser übertragene Wirkung des Eserin zu statuiren.

Die Tabellen zeigen einen Druckwechsel im gleichen Sinne auch ohne Einwirkung von Atropin oder Eserin bei verschiedener Pupillenweite. Als weiteren Beleg hierfür können wir anführen, dass wir mehrmals bei Verengerung der Pupille durch kräftigen Lichteinfall ein geringes Sinken der Quecksilbersäule zu beobachten glaubten. Grosse Differenzen wird man bei diesem Experiment überhaupt nicht erwarten dürfen, da einmal die Reaction der Pupille auf Licht in der Chloroformnarkose geschwächt ist, andererseits die fortwährenden Pulsschwankungen des Quecksilbers die Beobachtung erschweren. Einmal jedoch sank der Druck nach vorher gemachter Sympathicus-Durchschneidung, während die Pupille von über mittlerer Weite durch Licht sich ad maximum verengte, bei wiederholten Versuchen um 3—8 Millimeter. *)

*) Schon Hensen (H. und Völckers, Ueber d. Mechanism. d. Accommodation. 1868) sprach die Vermuthung aus, dass zur Verengerung der Pupille ein momentanes Sinken des Kammerdrucks bei der Accommodation etc. beitragen möchte; der positive Nachweis stand aber noch aus.

Was die Grösse des Ausschlages betrifft, der bei den Irisbewegungen im Kammerdruck zu beobachten ist, so betrug die grösste Drucksteigerung bei der Erweiterung der Pupille von sehr eng bis zur vollen Mydriasis durch Atropin 12 Mm., während in derselben Zeit am anderen Auge der Druck um 2 Mm. bei geringer Erweiterung der Pupille fiel (im zweiten der oben p. 12 angeführten Beispiele: von 23 auf 35). In einem anderen Falle stieg in einem mit Eserin behandelten Auge, während die Pupille von „sehr eng" über mittelweit wurde, der Druck um 19 Mm., am andern Auge stieg gleichzeitig der Druck auf Atropin um 14 Mm., die Pupille erweiterte sich von „sehr weit" ad maximum. Die ausgiebigste Herabsetzung des Druckes durch Eserin findet sich mit 31 Mm. Hg. verzeichnet, hier verengte sich die Pupille von grösster Weite ad maximum, während am anderen Auge der Druck gleichzeitig mit mässiger Verengerung der Pupille um 14 Mm. sank.

Fassen wir alles Beobachtete zusammen, so kommen wir zu folgenden Schlüssen:

1. Dass Eserin den Kammerdruck um ein Bedeutendes zu erhöhen im Stande ist, dass aber die durch Eserin bewirkte Myose diesen steigernden Einfluss nicht nur aufhebt, sondern den Druck in der Kammer noch unter den physiologischen Mittelwerth herabdrückt.

2. Atropin hat sicher keine direct erhöhende Wirkung, es steigert aber den Kammerdruck beträchtlich durch seine pupillenerweiternde Kraft.

3. Im nicht vergifteten Auge (unter physiologischen Verhältnissen) steigt der Kammerdruck mit Erweiterung, und sinkt mit Verengerung der Pupille.

Unsere Versuche über die Wirkung des Eserin stellten wir mit einer concentrirten wässerigen Lösung von Eserin

salicyl. von Merck in Darmstadt an und träufelten im Verlauf des Versuches, einzelne wurden über 4 Stunden ausgedehnt, zuweilen mehrere Tropfen in den Bindehautsack. Ob sich die drucksteigernde Wirkung des Eserin durch vorsichtige Application umgehen lässt, steht vorläufig dahin, jedenfalls möchte es gerathen sein, wenn es in der Praxis darauf ankommt, den intraocularen Druck dauernd herabzusetzen, durch schwache Lösungen, etwa 1/4 pCt., nur für stets enge Pupille zu sorgen.

Abgesehen von diesen mit den Irisbewegungen in Zusammenhang zu bringenden Schwankungen im Kammerdruck, sind die von allen früheren Untersuchern beobachteten Pulsschwankungen zu erwähnen. Sie bewegen sich ihrer Intensität nach zwischen eben wahrnehmbaren Hebungen der Quecksilberkuppe und Schwingungen der Hg.-Säule von 2 Mm. Weite in maximo.*) Im Allgemeinen sind sie deutlicher bei hoher Spannung als bei geringer. Der mindeste Druck, bei dem wir sie beobachteten, betrug 16 Mm., sinkt der Druck noch weiter, so umschliesst eben die Bulbuskapsel ihren flüssigen Inhalt zu locker, als dass die Schwankungen des ohnehin stark geschwächten Blutdruckes bis zum Manometer fortgepflanzt werden könnten.

Athmungsschwankungen im Kammerdruck gaben sich durch Steigen des Hg. um 1/2 Mm. in unserem Manometer bei der Exspiration zu erkennen.

Bei der Compression der Aorta abdom. steigt der Druck um 6—10 Mm.

---

*) Die lebendige Kraft, welche die Diastole der intraocularen Arterien an das unter einem Druck von etwa 40 Mm. Hg. stehende Kammerwasser bei eröffneter Bulbuskapsel überträgt, ergiebt sich hieraus unmittelbar. Mit Rücksicht darauf, dass unser Manometer jedem Steigen des Hg. einen doppelten Widerstand entgegensetzt, entspricht sie der Hebung von 4 Mm. Hg. unseres Manometers oder von 0,13 Gramm auf 1 Mm. Höhe bei jeder Pulswelle.

Den hydrostatischen Druck im Glaskörper konnten wir mit unseren Apparaten nicht messen. Es ergab sich bei dergleichen Versuchen ein negativer Druck von 1—2 Mm., selbst leichter Fingerdruck auf die Sclera bewirkte keine Steigerung. Die Consistenz des Glaskörpers ist eben hierfür nicht flüssig genug.

Wir hatten einmal die Möglichkeit, den Kammerdruck in einem Auge zu messen, an dem 3 Wochen zuvor eine mässig breite, nicht ganz bis zum Ciliarrande reichende Iridectomie ausgeführt worden war. Der Anfangsdruck war in diesem dem kurz darauf gemessenen Druck des anderen Auges ganz gleich und betrug 34 Mm.

Zum Schluss noch einige Beobachtungen über den Einfluss des Sympathicus. Nach Adamük (l. c.) bewirkt Reizung dieses Nerven regelmässig eine Steigerung des intraocularen Druckes, welche Anfangs mit der Blutdruckscurve parallel geht, bald aber nachlässt und sich von dieser etwas entfernt. Die Secretion des Kammerwassers unter verringertem Druck sah Adamük während der Reizung sich vermindern. v. Hippel und Grünhagen (l. c.) machten die Angabe, dass Sympathicusreizung nicht immer Drucksteigerung im Auge bewirke, und dass diese, wenn sie beobachtet würde, auf einen durch das Orbitalpolster auf den Bulbus vermittelten Druck von Seiten der glatten Muskulatur der Augenhöhle zu beziehen sei, diese Uebertragung sei aber nur möglich, wenn die Venen der Orbita mit Blut gefüllt seien, denn nach dem Tode sei kein Einfluss des Sympathicus auf den intraocularen Druck zu bemerken; abgesehen von dieser rein mechanischen Wirkung setze der Sympathicus sogar den Druck beträchtlich herab, wie dies in Anbetracht dessen, dass er die Gefässe verengere, nicht anders zu erwarten sei.

In einer allerdings kleinen Anzahl von Versuchen, die wir nach dieser Richtung hin anstellten, konnten wir con-

statiren, dass bei der Durchschneidung des Halsstranges sich die Pupille deutlich verengte und der Druck um einige Millimeter, bis zu 6 Mm., sank. Elektrische Reizung des centralen (oberen) Endes, welche prompte Erweiterung der Pupille ad maximum bedingte, hatte ohne Ausnahme eine Steigerung des Kammerdrucks um 3 bis 6 Mm. zur Folge. Nach Unterbrechung des Reizes sank der Druck allmälig auf seinen früheren Stand oder ein wenig tiefer. Auf den Druck im anderen Auge hatte die Faradisation keinen constanten Effect, zuweilen stieg auch hier die Spannung um ein Kleines, meist blieb sie unbeeinflusst. Auf den Kammerdruck im todten Auge hat die Reizung, auch mit starken Strömen, nicht den mindesten Einfluss, trotzdem sich die Pupille prompt erweitert. Um die Richtigkeit der Erklärung von v. Hippel und Grünhagen über die Wirkungsweise des Sympathicus zu prüfen, machten wir folgenden Versuch: Sympathicus zuvor durchschnitten. Beide Venae jugul. ext. werden gleichzeitig unterbunden, der Druck steigt von 22 auf 30 Mm., sinkt aber in derselben Minute wieder auf 20. Oeftere Reizung des Sympathicus, der Druck steigt jedesmal um 2—3 Mm. Lösung der Ligaturen, der Druck bleibt auf 22 stehen. Unterbindung der Vena anonyma, alle zu Tage liegenden Venen sind strotzend mit Blut gefüllt. Wiederholte Reizung, der Druck steigt jedesmal von 22 auf 27, Zuklemmen beider Corotiden, Druck 14, Reizung hat jetzt keinen Einfluss, die Pupille erweitert sich stark. Lösung der Carotiden, Druck 22, Reizung 26, Compression der Carotiden 14, Reizung: kein Effect, Lösung der Carotiden 27, Reizung 33 u. s. f. Man darf annehmen, dass in diesem Versuch die Venen der Orbita hinreichend mit Blut gefüllt waren, um einen etwaigen Druck seitens der glatten Musculatur auf den Bulbus zu übertragen, der durch ein so empfindliches Instrument sicher angezeigt worden wäre. Uebrigens konnten wir auch niemals während

der Sympathicus-Reizung ein Hervortreten des Bulbus wahrnehmen, wenn wir scharf zwischen dem Hornhautscheitel und dem dicht davor befindlichen Bügel des Kopfhalters visirten. Der Exophthalmus bei der Reizung des Sympathicus (der Katze) ist also wohl nur ein scheinbarer, vorgetäuscht durch das starke Klaffen der Lidspalte und die schnelle Erweiterung der Pupille. Zugleich führt dieser Versuch wiederum das Abhängigkeitsverhältniss des intraocularen Druckes vom Blutdruck in den Arterien deutlich vor Augen, ebenso die rasche und völlige Ausgleichung der durch Stauung im Venensystem bedingten Störungen, wenn dieselbe in grösserer Entfernung vom Bulbus eingeleitet wird.

Ueber die Grössenverhältnisse der Nachbilder bei geschlossenen Lidern.

Von

Dr. G. Mayerhausen in München.

Mit 1 Holzschnitt.

Was die Grössenverhältnisse der negativen Nachbilder bei geöffneten Augen anlangt, so sind wir hierüber vollständig genau unterrichtet. Während es ja bereits dem Pater Scherffer*), sowie auch Lehot**) bekannt war, dass Nachbilder für uns eine verschiedene Grösse haben, je nachdem wir dieselben auf weitere oder nähere Distanzen „projiciren", so hat Emmert***) neuerdings diesen Gegenstand einer specielleren eingehenden Untersuchung unterworfen.

Nach dem genannten Autor ist die lineare Grösse eines Nachbildes gleich der linearen Grösse des Objectes, multiplicirt mit der Entfernung, aus welcher das Nachbild betrachtet wird, d. h. multiplicirt mit dem Vielfachen der Entfernung, aus welcher das Object betrachtet wurde, das ganze dividirt durch die einfache Entfernung.

---

*) Abhandlung von den zufälligen Farben. Wien 1765.

**) Vergl. Fechner, Repertorium 1832.

***) E. Emmert, Grössenverhältnisse der Nachbilder. Klin. Monatsbl. f. Augenheilk. Jahrg. XIX. p. 443 ff.

Bezeichnen wir mit Emmert die Grösse eines linearen Objectes mit O, die Grösse des Nachbildes mit N, die Entfernung, aus welcher das Object betrachtet wird, mit d, diejenige, in welcher das Nachbild betrachtet wird, mit D, so ist:

$$N = \frac{O.D}{d}.$$

„Die Zunahme der Grösse der Nachbilder eines Objectes", fährt Emmert fort, „mit der Zunahme der Entfernung, oder seiner Abnahme mit der Abnahme der Entfernung beruht jedoch darauf, dass das einmal auf der Netzhaut entwickelte Nachbild eines Objectes, so lange es besteht, auf der Netzhaut dieselbe Grösse behält. Nach aussen projicirt, wird dieses Nachbild, wenn man so sagen will, selbst Object; der Winkel, unter welchem es nach aussen verlegt gesehen wird, bleibt in Folge der Unveränderlichkeit der Grösse des Netzhautbildes selbst stets derselbe, und die Grösse des projicirten Bildes hängt lediglich von der Entfernung des Gegenstandes ab, auf welchem es sich entwickeln soll."

Dieser letzte Satz hat jedoch in der gegebenen Fassung durchaus nicht unbedingte Gültigkeit. Denn während allerdings unter gewöhnlichen physiologischen Verhältnissen die Projections-, Accommodations- und Fixationsebene zusammenfallen, hat v. Zehender*) durch einen sehr hübschen Versuch gezeigt, wie wir die Projection künstlich ausschalten können.

Fixire ich nämlich bei dem Nachbildversuche auf eine entfernte Wand und schiebe dann, während ich so fortfahre zu fixiren, langsam ein Blatt Papier in beliebiger Entfernung (etwa 30 Cm.) zwischen meine Augen und die Wand ein, so behält das jetzt auf dem Papiere erscheinende Nachbild genau die Grösse, welche es auf der Wand besass. Meiner Erfahrung nach macht man es am besten so, dass

*) siehe: Klin. Monatsbl. f. Augenh. Jahrg. XIX, p. 451.

man das Blatt Papier etwa von unten her nur so weit vorschiebt, dass immer noch ein Theil des Nachbildes auf der fixirten Wand sich abbildet, weil man sonst leicht geneigt ist, auf das Papier zu fixiren, wobei dann natürlich eine entsprechende plötzliche Verkleinerung eintritt.

Ebenso lässt sich das Umgekehrte sehr schön zeigen. Fixire ich zuerst das Papier und entferne, bei genauer Beibehaltung der Fixation auf die Ebene des Papiers, dann allmählich das letztere nach unten, bis nur noch ein Theil des Nachbildes sich auf demselben befindet, so hat der übrige Theil des Bildes, der sich dann auf einer hinter dem Papiere gelegenen Fläche darstellt, genau die Grösse, wie auf dem Papiere.

Daraus geht zur Genüge hervor, dass bei gleichbleibender Fixation es für die Grösse eines Nachbildes absolut gleichgültig ist, wo die Projectionsfläche liegt.

Nach Emmert*) ist nun aber auch die Grösse der Nachbilder unabhängig vom Accommodationsacte, denn er fand, dass bei künstlicher Accommodationslähmung durch Hyoscin. hydrojod., trotzdem doch beim objectiven Sehen ein solcher Zustand wegen des veränderten Muskelgefühls gewöhnlich Micropie hervorruft, ihm doch bei Annäherung der Projectionsebene (d. h. also bei Fixation auf grössere Nähe) die Nachbilder nicht kleiner erschienen, als ohne Hyoscinwirkung.

Ich habe die Accommodationslähmung bei mir nicht versucht; wenn jedoch, was ja wohl anzunehmen ist, der Erfolg bei allen Menschen der gleiche ist, so bleibt uns nur noch die Fixation d. h. also die Convergenz der Sehaxen übrig, in welcher wir den Grund der verschiedenen scheinbaren Grösse der Nachbilder desselben Objectes suchen können.

*) l. c. p. 448.

„Hätten wir", sagt v. Zehender (l. c.), „ein Mittel, welches nicht allein die Accommodation, sondern zugleich mit dieser auch die Fixation aufhebt, d. h. also ein Mittel, welches zu gleicher Zeit den Accommodationsmuskel und die beiden inneren geraden Augenmuskeln lahm legt, dann müsste — der Theorie nach — das Erscheinungsbild offenbar sowohl in Hinsicht auf Fixation, wie auch in Hinsicht auf Accommodation — wie man zu sagen pflegt — in unendliche Ferne verlegt werden", und müsste dann wohl auch unendlich gross erscheinen.

Wie stellen sich nun aber diese Verhältnisse bei geschlossenen Augen dar?

v. Zehender*) war wohl der erste, der mit dieser Frage sich beschäftigte. Er fand nämlich, und wurde dies durch zwei seiner Zuhörer bestätigt, dass eine Scheibe von 10 Cm. Durchmesser, aus einer Entfernung von 5 Meter betrachtet, bei geschlossenen Augen ein Nachbild von 30 bis 35 Mm. Diameter lieferte, und dass die scheinbare Entfernung desselben etwa 2 Meter betrug.

Wenn umgekehrt diese Scheibe in 0,5 Meter betrachtet wurde, so erschien bei geschlossenen Augen das Nachbild grösser als das Object.

Emmert, der diesbezügliche Versuche wiederholte, fand zwar in einer Reihe von Beobachtungen das negative Nachbild bei geschlossenen Augen kleiner als das Object**), aber nur im ersten Augenblicke; bei längerer entoptischer Betrachtung schienen ihm Nachbild und Object ausnahmslos gleiche Grösse zu bekommen.

Ich habe nun diese Versuche in ziemlicher Ausdehnung ebenfalls aufgenommen und, wie ich glaube, wenigstens zu einem gewissen Abschlusse gebracht.

---

*) Zehender, Anleitung zum Studium der Dioptrik. Erlangen 1856. Anm. p. 190, und l. c.

**) Die Entfernungen, auf welche das Object fixirt wurde, werden in Zahlen nicht angegeben.

Ich benutzte zu meinen Experimenten vier runde Scheiben von weissem Cartonpapier mit Durchmessern von 1, 2, 4 und 8 Cm., so dass also die nächstgrössere Scheibe genau den doppelten Durchmesser der vorhergehenden hatte. Als Unterlage resp. Hintergrund für die Objecte bediente ich mich einer Fläche von tiefschwarzem Sammet.

Beginnend mit der kleinsten Scheibe (von 1 Cm. Durchmesser) wurden die Versuche gemacht mit Fixation derselben in 5 Meter, 4 M., 3 M., 2 M., 1 M., 50 Cm., 40 Cm., 30 Cm., 20 Cm. und 10 Cm. Entfernung. Erst nachdem diese Versuchsreihe vollkommen beendet, wurde die nächstgrössere Scheibe vorgenommen und so fort. Die Fixation dauerte auf alle Entfernungen genau 15 Secunden, nur auf die nächste Distanz von 10 Cm. fixirte ich wegen der starken Convergenzanstrengung gewöhnlich nur 8 bis 12 Secunden.

Das zugehörige Nachbild trat darauf beim Schliessen der Augen immer nach einigen Secunden mit vollster Klarheit und Präcision auf. Es blieb lange genug bestehen, um über seine scheinbare Grösse sich vollkommen Rechenschaft geben zu können. Eine ziemlich genaue Abschätzung der Grösse ist, wie ich mich überzeugt habe, bei einiger Uebung auch bei geschlossen gehaltenen Lidern möglich, jedoch im Interesse einer möglichsten Genauigkeit schlug ich folgendes Verfahren ein.

Während das Bild in schönster Klarheit dastand, öffnete ich plötzlich die Augen und verglich sofort die Grösse, wie sie mir im Gedächtniss vorschwebte, mit einem in der Hand gehaltenen in Centimeter getheilten Maassstabe.

Man bekommt auf diese Weise wirklich ausserordentlich sehr annähernde Werthe, wie sich auch aus einer Vergleichung der weiter unten stehenden Tabellen I bis IV ergiebt.

Nach jedem einzelnen Nachbildversuche liess ich selbstverständlich die Augen wiederum so lange aus-

ruhen, bis das Nachbild für die nächste Beobachtung nicht mehr störend hervortrat, also durchschnittlich etwa 4—5 Minuten.

Auf diese Weise machte ich also successiv an zwei auf einander folgenden Tagen zusammen 40 Beobachtungen, d. h. mit jeder der 4 Scheiben 10, entsprechend den 10 verschiedenen angegebenen Distanzen von 5 Meter bis zu 10 Centimeter. *)

*) Ich möchte bei dieser Gelegenheit noch eine Bemerkung über die Dauer der Nachbilder anknüpfen, und gleichzeitig Veranlassung nehmen, zu warnen, solche Versuche zu lange Zeit hintereinander fortzusetzen. Ich hatte nämlich, wenn auch in erheblich abgeschwächtem Maasse, diese Nachbilder noch nach Abschluss meiner Untersuchungen mehrere Tage lang vor Augen, und zwar sowohl bei geöffneten als auch bei geschlossenen Lidern. Dieselben zeigten sich in der Weise, dass genau im Fixationspunkte sich eine kleinere Kreisfläche befand, welche am dunkelsten war, um dieselbe herum concentrisch angeordnet eine Anzahl von Ringen, von denen jeder mehr nach der Peripherie hin liegende etwas heller war, als der benachbarte nach dem Centrum zu gelegene. Wenn wir uns vorstellen, dass von einem kleinen kreisförmigen Netzhautbilde eben nur die betreffende kleine entsprechende Stelle gereizt resp. ermüdet wird, von einem nächstgrösseren aber, ausser dieser selben Stelle abermals, noch eine um dieselbe herum liegende ringförmige Partie, von einem noch grösseren wiederum das Centrum, ferner die dem zweiten Netzhautbilde angehörige ringförmige Partie, und ausserdem wieder noch eine grössere ringförmige Zone und so fort, so werden wir diese Erscheinung begreiflich finden, da die am öftesten und also am längsten gereizten Partien der Netzhaut auch die grösste Ermüdung erfahren, also von einem hellen Objecte auch das dunkelste Nachbild liefern. Noch am 3. Tage war der centrale Kreis des Nachbildes so dunkel, dass er bei Fixation auf eine helle Fläche die Intensität von Neutralgrau n der Radde'schen internationalen Farbenscala (Société sténochromique, Paris. Verlag Otto Radde, Hamburg) darbot; der am meisten peripherische Ring entsprach etwa r derselben Colonne. Die Erscheinung wurde allmählich immer blasser, und am 5. Tage konnte ich kaum eine Andeutung noch finden. Die Sehschärfe blieb dabei vollständig intact. Durch ein noch längeres Fortsetzen der Versuche, besonders bei sehr greller Beleuchtung der benutzten Objecte, könnte man sich aber leicht eine Ueberblendung der centralen

Um ungestört meine Aufmerksamkeit der Sache schenken zu können und andererseits auch durch die bereits gemachten Aufzeichnungen meine Vorstellung nicht beeinflussen zu lassen, schrieb ich die gefundenen Maasse nicht eigenhändig auf, sondern dictirte dieselben.

Der Kürze und Uebersichtlichkeit halber will ich die Resultate der betreffenden Versuche gleich in tabellarischer Form folgen lassen.

Tabelle I.

Eine Scheibe von einem Cm. Durchmesser	
fixirt aus Entfernung von	liefert ein entoptisches Nachbild, dessen scheinbaren Durchmesser ich schätze auf
5 Meter,	1/2—3/4 Cm.
4 „	3/4 Cm.
3 „	3/4—1 Cm.
2 „	etwa 1 Cm.
1 „	etwa 1 1/4 Cm.
50 Centimeter,	1 1/2 Cm.
40 „	1 3/4—2 Cm.
30 „	2—2 1/2 Cm.
20 „	2 1/2 Cm.
10 „	3—4 Cm.

Netzhautpartien zuziehen, wie solche ja z. B. bei Betrachtung von Sonnenfinsternissen constatirt sind.

Sehr instructiv für die oben beschriebene concentrische Anordnung der Nachbilder und ihre verschieden abgestufte Intensität ist übrigens folgender Versuch. Wenn ich zuerst eine kleine Scheibe fixire und dann, nachdem das Nachbild derselben fast verschwunden, dieselbe Scheibe aus einer geringeren Entfernung nochmals (oder, was denselben Effect hervorbringt, aus derselben Entfernung eine grössere Scheibe) fixire, so dass also das erste Netzhautbild kleiner ist, als das zweite später entworfene, so sehe ich trotzdem bei geschlossenen Augen nicht das ganze grössere Nachbild der zuletzt fixirten Scheibe zuerst, sondern erst und zwar sehr dunkel zeigt sich die mittlere dem kleineren Netzhautbilde entsprechende und doppelt ermüdete Partie, dann erst erscheint um diese herum ein weniger dunkler Ring, der jedoch ziemlich plötzlich mit dem centralen Kreise gleiche Intensität bekommt. Man kann denselben Versuch natürlich auch mit einer noch grösseren Anzahl von Scheiben vornehmen.

Tabelle II.

Eine Scheibe von zwei Cm. Durchmesser

fixirt aus Entfernung von	liefert ein entoptisches Nachbild, dessen scheinbaren Durchmesser ich schätze auf
5 Meter,	1—1½ Cm.
4 „	1½ Cm.
3 „	1¾ Cm.
2 „	etwa 2 Cm.
1 „	2½ Cm.
50 Centimeter,	annähernd 3 Cm.
40 „	3½ Cm.
30 „	4 Cm.
20 „	reichlich 5 Cm.
10 „	7 Cm.

Tabelle III.

Eine Scheibe von vier Cm. Durchmesser

fixirt aus Entfernung von	liefert ein entoptisches Nachbild, dessen scheinbaren Durchmesser ich schätze auf
5 Meter,	2½—2¾ Cm.
4 „	3 — 3¼ „
3 „	3½—3¾ „
2 „	etwa 4 „
1 „	etwa 4½ Cm.
50 Centimeter,	5—5½ Cm.
40 „	6—6¼ „
30 „	etwa 7½ Cm.
20 „	9—10 Cm.
10 „	14—16 Cm.

Tabelle IV.

Eine Scheibe von acht C m. Durchmesser	
fixirt aus Entfernung von	liefert ein entoptisches Nachbild, dessen scheinbaren Durchmesser ich schätze auf
5 Meter,	etwa 5 Cm.
4 „	6—7 Cm.
3 „	7½—8 Cm.
2 „	etwa 8 „
1 „	8—9 Cm.
50 Centimeter,	etwa 10 Cm.
40 „	12—13 Cm.
30 „	15—16 „
20 „	20—22 „
10 „	30—33 „

Schon bei nur oberflächlicher Betrachtung dieser Tabellen fällt uns sofort auf:

1. Dass bei geschlossenen Augen der Durchmesser des Nachbildes grösser wird, während die Entfernung, aus welcher das Object betrachtet wurde, sich verkleinert.

2. Dass, wie sich eigentlich a priori schon vermuthen liess, die für dieselbe Entfernung gefundenen Werthe auf allen vier Tafeln in einer gewissen gegenseitigen Beziehung stehen. Dieselben verhalten sich nämlich, wie die Grössen der Objectdurchmesser zu einander.

Stimmt dies in einigen Fällen nicht absolut genau, so ist dies bei der angegebenen Methode der Schätzung der Nachbildgrösse gewiss verzeihlich; immerhin liefern die Werthe aber den Beweis, dass die Schätzung in der angewandten Art und Weise sehr annähernde und brauchbare Resultate liefert. So z. B. finden wir in Tabelle I bei Fixation des Objectes in 5 Meter Entfernung einen scheinbaren Nachbilddurchmesser von ½—¾ Cm., in Tabelle II,

also bei einem doppelt so grossen Durchmesser des Objectes, hat auch dieser Werth etwa die doppelte Grösse, nämlich: 1—1½ Cm., bei einem vierfachen Objectdurchmesser in Tabelle III beträgt der Werth auch etwa das vierfache, oder das doppelte des betreffenden Werthes in Tabelle II, nämlich 2½—2¾ Cm., bei achtfachem Objectdurchmesser in Tabelle IV ergiebt sich auch das achtfache des Werthes von Tabelle I oder das vierfache von Tabelle II, oder das doppelte von Tabelle III, nämlich etwa 5 Cm.

Um noch ein Beispiel herauszugreifen, betragen die correspondirenden geschätzten Werthe für eine Fixirdistanz von 20 Cm.: 2½ Cm., 5 Cm., 9—10 Cm., 20—22 Cm., und so fort.

3. Sehen wir, dass bei einer Fixation des Objectes in 2 Meter Entfernung durchweg in den verschiedenen Tabellen das entoptische Nachbild der Grösse des Objectes gleicht.

4. Ergiebt sich, dass bei Objectfixation auf 30 Cm. für meine Augen das entoptische Nachbild etwa den doppelten Objectdurchmesser besitzt.

Wenn ich nun aus diesen rein empirisch durch Versuche gefundenen vier Tabellen, die, so weit man verlangen kann, gewiss eine gute gegenseitige Uebereinstimmung zeigen, Durchschnittszahlen berechne und dieselben auf eine beliebig grosse Einheit, welche ich dem Objectdurchmesser gleichsetze, reducire, so erhalte ich folgende Tabelle. Die Zahlen auf mehr als 2 Decimalstellen anzugeben, wäre zwecklos, da die ursprünglichen Werthe ja nicht auf genauer Messung, sondern nur auf Schätzung beruhen. Nichtsdestoweniger werden aber Durchschnittszahlen den wirklichen Verhältnissen immer noch mehr entsprechen, als Einzelbestimmungen.

Tabelle V.

Entfernung, aus welcher das Object fixirt wurde	Verhältniss des Objectdurchmessers zum scheinbaren Durchmesser des entoptischen Nachbildes	Differenzen zwischen den Durchmessern der entoptischen Nachbilder, ausgedrückt in Objectdurchmessern	Scheinbare Entfernung des entoptischen Nachbildes	Entsprechende berechnete Entfernung, welche sich für ectoptische Betrachtung ergeben würde
Meter			Meter	Meter
5,0	1 : 0,62		6,0	3,100
		0,15		
4,0	1 : 0,77		4,5—5,0	3,080
		0,13		
3,0	1 : 0,90		etwa 3,5	2,700
		0,10		
2,0	1 : 1,00		etwa 2,0	2,000
		0,17		
1,0	1 : 1,17		etwa 1,0	1,170
		0,22		
0,5	1 : 1,39		etwa 0,75—1,0	0,695
		0,30		
0,4	1 : 1,69		0,75	0,676
		0,33		
0,3	1 : 2,02		0,65—0,75	0,606
		0,48		
0,2	1 : 2,50		0,50—0,65	0,500
		1,17		
0,1	1 : 3,67		etwa 0,50	0,367

Nachdem wir aus Tabelle I bis IV bereits constatirt, dass die Bildgrösse eine stetig wachsende ist, in der Weise, dass dem weitesten Fixirabstande des Objectes das kleinste, dem geringsten Fixirabstande dagegen das grösste Nachbild entspricht, erfahren wir aus Tabelle V auch etwas näheres über den jedesmaligen Vergrösserungszuwachs der Nachbilder als solchen. Wir sehen aus der 3. Colonne der genannten Tabelle, in welcher ich die Grössendifferenzen je zweier untereinander stehenden Nachbilddurchmesser, in Objectdurchmessern ausgedrückt, beigesetzt habe, dass diese Differenz (welche eben den Vergrösserungszuwachs in Objectdurchmessern angiebt) am kleinsten ist zwischen den Objectfixationen auf 2 und 3 Meter und hier nur 0,10 Objectdurchmesser beträgt; von da an jedoch wird dieselbe nach beiden Richtungen

hin progressiv, und zwar wächst sie besonders rapid bei den allernächsten Fixirabständen, so dass sie zwischen 20 und 10 Cm. bereits auf 1,17 Objectdurchmesser gestiegen ist.

Auch zeigt diese letztere Tabelle (V) mit ihren Durchschnittswerthen noch besser, wie bei Fixation des Objectes auf 30 Cm. Entfernung der Nachbilddurchmesser bei entoptischer Betrachtung etwa dem doppelten Objectdurchmesser gleichkommt.

Alle diese Verhältnisse lassen sich graphisch sehr schön anschaulich machen durch die beigegebene Curve.

Wenn in 0 sich meine Augen befinden, so wurden von diesem Ausgangspunkte aus auf der Horizontalen die verschiedenen Fixirentfernungen des Objectes von 10 Cm. bis zu 5 Meter als Abscissen aufgetragen, während durch die Ordinaten die correspondirenden Nachbilddurchmesser repräsentirt sind, der Objectdurchmesser (resp. der Nachbilddurchmesser bei Fixation des Objectes auf 2 Meter Abstand) gleich 1 gesetzt.

Die Curve erhebt sich zuerst sehr langsam bis zu 50 Cm. Objectfixation, nimmt aber dann eine ausserordentlich schnelle Steigung an.

Es erübrigt nun noch, über die Entfernungen, in welchen die entoptischen Nachbilder mir erscheinen, einige Worte hinzuzufügen.

Die scheinbare Entfernung des Nachbildes fand ich bei Fixation des Objectes auf 1 und 2 Meter ziemlich gleich der Objectentfernung, in allen übrigen Fixirdistanzen jedoch ausnahmslos grösser als diese letzteren. Die Grösse des Fixirobjectes an sich übte keinen Einfluss aus, denn bei ganz verschiedenen Durchmessern der Objecte schätzte ich bei derselben Fixirentfernung die scheinbaren Entfernungen der Nachbilder gleich gross.

Bemerken will ich noch, dass diese Werthe in der Weise geschätzt wurden, dass ich bei geschlossenen Augen mir die Entfernung des Nachbildes vollkommen einprägte,

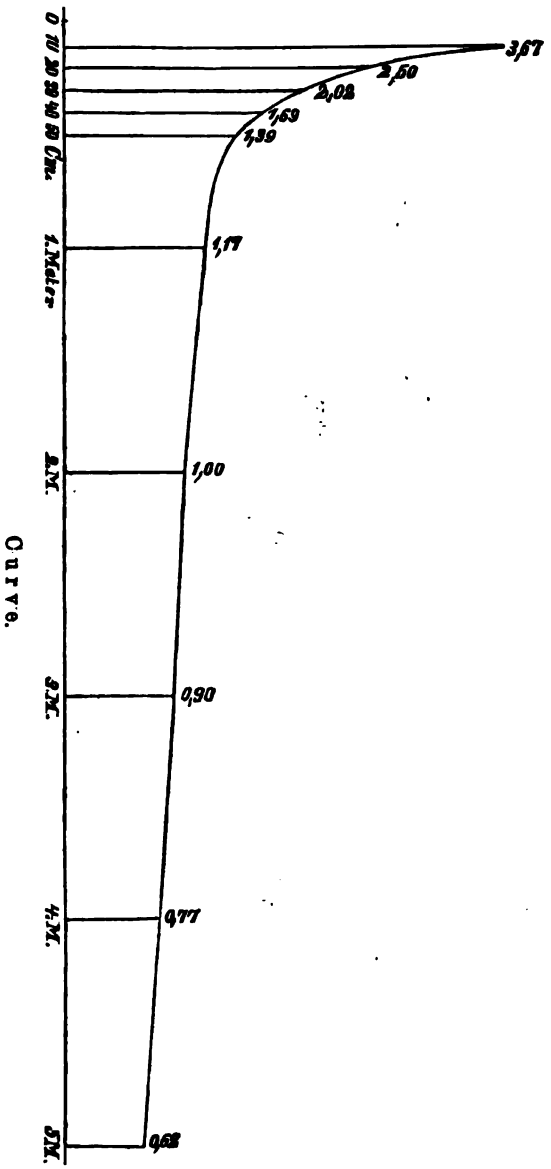
0
10 20 30 40 50 Cm.
1 Meter
2 M.
3 M.
4 M.
5 M.
3,67
2,50
2,02
1,69
1,39
1,17
1,00
0,90
0,77
0,62

Curve.

dann schnell die Lider öffnete und die betreffende Distanz mit der des vorher fixirten Objectes oder anderen bekannten Entfernungen im Zimmer verglich.

Fragen wir nun nach bestimmten Beziehungen zwischen der scheinbaren Nachbildentfernung und Nachbildgrösse, so lässt sich ebenfalls wieder nur ganz im Allgemeinen sagen, dass, je grösser uns das Nachbild erscheint, desto geringer wir die Entfernung desselben schätzen; doch ist diese Schätzung immerhin etwas unsicher, entschieden unsicherer als die Schätzung der Nachbildgrösse.

Uebrigens entsprechen diese scheinbaren Entfernungen durchaus nicht etwa den Entfernungen, welche sich für ectoptische Nachbilder ergeben würden, wenn man diese Distanzen für Nachbilddurchmesser von bestimmter Grösse berechnet.

Ich habe in Tabelle V auch die scheinbaren entoptischen und die derselben Bildgrösse entsprechenden ectoptischen Entfernungen neben einander gestellt.

Ein Beispiel wird uns an der Hand der Tabelle V diese Verhältnisse noch mehr erläutern.

Fixire ich z. E. in 3,0 Meter Entfernung ein Object vom Durchmesser 1, so hat das entoptische Nachbild einen Durchmesser von 0,90 (der Durchmesser des Objectes verhält sich also zu dem seines entoptischen Nachbildes wie 1 : 0,90). Die scheinbare Entfernung dieses Nachbildes schätze ich bei geschlossenen Augen auf 3,5 Meter, während für ectoptische Betrachtung dieser Nachbildurchmesser einer Entfernung von 2,70 Meter entsprechen würde u. s. f.

Ein Vergleich zwischen den beiden letzten Colonnen der Tabelle V lehrt uns übrigens, dass nur die für Fixationsentfernungen des Objectes von 2 und 1 Meter aus den gegebenen Nachbildgrössen berechneten Entfernungen den entoptisch geschätzten scheinbaren Entfernungen mehr oder weniger genau entsprechen, während die übrigen durchweg kleiner sind als die geschätzten.

Im Verhältniss zur jedesmaligen Entfernung des fixirten Objectes jedoch sind alle aus der Nachbildgrösse berechneten Nachbildentfernungen, welche für eine ectoptische Betrachtung gültig sein würden, soweit dieselben einem geringeren Objectabstande als 1 Meter entsprechen, grösser als dieser Objectabstand, diejenigen aber, welche zu einem Objectabstande gehören, der grösser als 2 Meter ist, kleiner als der letztere.

Wir können also constatiren, dass im Allgemeinen die Resultate unserer Versuche mit denen von v. Zehender, soweit sie sich vergleichen lassen, in ziemlich gutem Einklange sich befinden, im Einzelnen jedoch differiren wir etwas sowohl bezüglich der Schätzung der Grösse des Nachbildes als auch der Entfernung desselben.

Während nämlich in den von v. Zehender angeführten Fällen bei einer Objectfixation auf 5 Meter das entoptische Nachbild etwa $^1/_3$ des Objectdurchmessers hatte, besitzt es bei mir, wenn ein Object auf die angegebene Entfernung fixirt wurde, regelmässig $^1/_2$ bis $^3/_4$ des Objectdurchmessers und wird — wie schon gesagt — in etwa 6 Meter, in den v. Zehender'schen Fällen jedoch in 2 Meter verlegt.

Ob von v. Zehender auch bei Versuchen mit Objectfixation in anderen Entfernungen die entoptischen Nachbilder immer in dieselbe Distanz von 2 Meter, oder wenigstens eine derselben nahe kommende verlegt wurden, ist nicht direct ausgesprochen.

Der hochgeschätzte Autor sagt hierauf bezüglich nur, es sei leicht, die (Fixir-) Entfernung zu finden, in welcher Object und entoptisches Nachbild gleich gross werden, und fährt fort, dass, wenn man bei geschlossenen Augen Accommodationsruhe annehmen dürfe, sich hieraus der Fernpunkt der ruhenden Accommodation

ergeben würde *) resp. der Convergenzgrad der Sehaxen im ruhenden Zustande, wenn wir die Emmert'schen Resultate, dass die Accommodation auf die Grösse eines Nachbildes überhaupt ohne Einfluss ist, zu Grunde legen. **)

Für mich beträgt nun die Fixirentfernung, bei welcher das entoptische Nachbild dieselbe Grösse wie das Object besitzt, etwa 2 Meter, und verlege ich den Ort desselben auch annähernd in dieselbe Entfernung.

Nach den vorhergehenden Auseinandersetzungen würde ich daraus schliessen können, dass bei geschlossenen Lidern, — im wachen Zustande natürlich — wenn active Augenbewegungen eine Zeit lang vermieden wurden, meine Augenaxen eine Richtung haben, dass sie resp. ihre Verlängerungen in 2 Meter Entfernung sich schneiden.

Diesen bei geschlossenen Lidern noch fortbestehenden bestimmten Grad von Convergenz müssten wir doch wohl jedenfalls als einen gewissen Gleichgewichts- und somit auch als einen wenigstens relativen Ruhezustand betrachten, welcher erst im Schlafe einer vollständigen Parallelität der Sehaxen Platz macht.

Vielleicht — und die Annahme liegt sogar ziemlich nahe — ist dann auch dieser Gleichgewichtszustand nicht angeboren, sondern hat sich erst allmälig herausgebildet, da wir ja den grössten Theil unseres Lebens bei unseren Beschäftigungen eine Convergenzstellung innehalten.

Möglicherweise wird diese Convergenz auch nicht bei allen Menschen die gleiche sein, sondern in einem gewissen geraden Verhältnisse stehen zu der mehr oder weniger stark zu einander geneigten Richtung der Sehaxen, welche die gewöhnliche Thätigkeit bezw. der Beruf des Individuums

---

*) s. Emmert, l. c. p. 443.

**) Klin. Monatsbl. f. A. Jahrg. XIX, p. 453.

erfordert. Dass auch eine der Convergenz correspondirende Accommodationsanspannung fortbesteht, haben wir wenigstens keinen Grund zu bezweifeln.

Es ist also sehr gut denkbar, dass der Punkt, in welchem Object und entoptisches Nachbild von gleicher Grösse erscheinen, durchaus nicht bei allen Individuen in derselben Entfernung (von etwa 2 Meter) liegt, sondern bei den Einen vielleicht näher, bei Anderen weiter.

Es könnte dies erstere z. B. sehr wohl, wie auch v. Zehender andeutet, bei bestehendem habituellen Accommodations- resp. Fixationskrampf der Fall sein.

Nehmen wir nun an, dass eine gewisse Gleichgewichtslage in der Weise besteht, dass, wenn eine Zeit lang willkürliche Bewegungen ausgeschlossen waren, die Augenaxen bei geschlossenen Lidern auf einen ungefähr 2 Meter entfernten Punkt gerichtet sind, und convergiren wir dann auf einen näher gelegenen Punkt, so richten sich, wenn wir die Lider wieder schliessen und aufhören, willkürlich zu fixiren — immer vorausgesetzt, dass wir auch jetzt keine absichtlichen Augenbewegungen ausführen, so dass also die contrahirten Interni sich gewissermassen selbst überlassen bleiben, — die Augenaxen zunächst nicht mehr auf den der früheren Gleichgewichtslage entsprechenden 2 Meter entfernten Punkt zurück, sondern bleiben auf einen Punkt gerichtet, der noch diesseits von 2 Meter liegt, mit anderen Worten, sie convergiren jetzt nach einem Punkte, welcher zwischen 2 Meter und der Entfernung liegt, auf welche unmittelbar vorher fixirt wurde.

Es kommt dies daher, dass ein contrahirter Muskel auch nach dem Aufhören des Reizes (hier des Willensimpulses) noch in einem gewissen Contractionszustande verharrt unter Bedingungen, wie sie hier gegeben sind, wo also dem Antagonisten ein bestimmter Willensimpuls zu einer entgegengesetzten Bewegung nicht zugeht und dessen Elasticität allein nicht genügt, um den früheren

Gleichgewichtszustand wiederherzustellen. Und zwar wird, bis zu einem gewissen Grade wenigstens, der Punkt, auf welchen jetzt die Augenaxen gerichtet sind, um so mehr von 2 Meter entfernt liegen, je stärker die vorhergegangene Contraction der Interni war, also auf einen je näheren Punkt vorher fixirt wurde.

Mutatis mutandis findet nun dasselbe Verhältniss statt, wenn ein Punkt fixirt wurde, welcher weiter als 2 Meter entfernt liegt. Hier sind es die Externi, welche sich contrahiren, und nach Aufhören des wirkenden Willensimpulses behalten diese Muskeln noch einen gewissen Grad von Verkürzung, welcher allein durch die Elasticität der gedehnten Interni nur zum Theil beseitigt werden kann, so dass also jetzt die Augenaxen, vorausgesetzt, dass willkürliche Augenbewegungen vermieden werden, auf einen Punkt gerichtet bleiben, der jenseits von 2 Meter liegt und zwar um so weiter, je stärker die Externi contrahirt waren, je weiter also das Fixirobject sich befand.

Das entoptische Nachbild liegt nun also höchstwahrscheinlich immer in dem Punkte, auf welchen die Augenaxen gerade gerichtet sind, also bei Objectfixation in 2 Meter auch in derselben Entfernung von 2 Meter, bei allen anderen Objectentfernungen aber, mögen sie diesseits oder jenseits von 2 Meter liegen, in einer Entfernung, die zwischen 2 Meter und dem entsprechenden fixirten Punkte sich befindet.

Wie wir hiermit die scheinbare Grösse der entoptischen Nachbilder sehr schön im Einklang bringen können, will ich an einigen Beispielen zeigen.

Bei Fixation eines Objectes mit dem Durchmesser 1 auf 2 Meter Entfernung hat das Netzhautbild eine bestimmte Grösse, und da dann bei geschlossenen Augen unsere Sehaxen auf 2 Meter gerichtet bleiben, so erscheinen uns Object und Nachbild, welches letztere wir als immer im Kreuzungspunkte der Sehaxen „entstehend"

annehmen, von gleicher Grösse. Bei Fixation desselben Objectes in 1 Meter Abstand aber hat das Netzhautbild die doppelte lineare Grösse *), würden unsere Sehaxen nun wieder auf 2 Meter sich richten, so müssten wir das entoptische Nachbild linear auch doppelt so gross sehen, wie vorher, also mit Durchmesser 2; da die Interni jedoch in einem bestimmten Contractionszustande verharren, geht die Fixation, anstatt auf 2 Meter, nur auf 1,170 Meter **) zurück, und erscheint uns das Nachbild daher mit einem Durchmesser von 1,17. Bei noch näherer Fixation des Objectes in 50 Cm. ist das Netzhautbild linear 4mal so gross, als im ersten Falle, es müsste also das entoptische Nachbild bei Verlegung desselben in 2 Meter Entfernung einen Durchmesser 4 besitzen, aber die Augenaxen bleiben auf 0,695 Meter gerichtet zurück, und hat das entoptische Bild daher einen Diameter von 1,39. Schliesslich bei Fixation desselben Objectes auf 10 Cm. ist das Netzhautbild linear 20mal so gross, wie im allerersten Falle; würden nach Aufhören der Objectfixation die Augenaxen auf 2 Meter zurückgehen, so würde das entoptische Nachbild einen Durchmesser von 20 haben, sie blieben aber auf 0,367 Meter gerichtet, folglich hatte das Bild einen Durchmesser von 3,67; u. s. w.

Es verhält sich also die Gleichgewichtsentfernung (g), die in unserem Falle zwei Meter beträgt, zu der linearen Grösse, welche das Nachbild haben müsste, wenn wir auf diese Gleichgewichtsentfernung fixirten (n), wie die Entfernung, auf welche nach Aufhören der willkürlichen Fixation des Objectes die Augenaxen sich richten, — welche Entfernung ich als resul-

*) Wir vernachlässigen den Einfluss der Accommodation auf die Bildgrösse, was wir für unsere Zwecke vollkommen thun können.

**) Vergl. hierzu Tab. V.

tirende Distanz (r) bezeichnen will, — zur linearen Grösse, in welcher uns das entoptische Nachbild wirklich erscheint (N), also:

$$\frac{g}{n} = \frac{r}{N},$$

daher ist: $N = \frac{n \cdot r}{g}$, oder, da, wenn der Objectdurchmesser gleich 1 gesetzt wird, und wir unter d den Fixirabstand des Objectes verstehen,

$$\frac{n}{g} = \frac{1}{d}$$

ist, so erhalten wir für Bestimmung der linearen entoptischen Nachbildgrösse die Formel:

$$N = \frac{r}{d}.$$

Die scheinbare Entfernung jedoch, in welche wir das entoptische Nachbild verlegen, beruht erst auf einem secundären Urtheile, indem wir grössere Dinge für näher, kleinere für ferner halten.

Wenn wir die Resultate unserer Untersuchungen noch einmal kurz resumiren, so können wir die Hauptpunkte derselben in folgende Sätze zusammenfassen:

1. Bei geschlossenen Augen erscheint der Durchmesser des Nachbildes um so grösser, je geringer die Entfernung ist, aus welcher das Object betrachtet wurde.

2. Die entoptischen Nachbilder verschieden grosser Objecte verhalten sich für alle Entfernungen der Objectfixation wie die Grössen der Objecte zu einander.

3. Bei einer Fixation des Objectes in etwa zwei Meter Entfernung gleicht das entoptische Nachbild an Grösse dem Objecte.

4. Bei Objectfixation auf 30 Cm. besitzt für

meine Augen das entoptische Nachbild etwa den doppelten Objectdurchmesser.

5. Der Vergrösserungszuwachs der entoptischen Nachbilder ist nicht für alle Entfernungen der Objectfixation gleich; er ist am kleinsten zwischen den Objectfixationen auf zwei und drei Meter, wird von da an jedoch nach beiden Richtungen hin progressiv, und zwar wächst derselbe besonders schnell bei den geringsten Fixirabständen.

6. Die scheinbare Entfernung des entoptischen Nachbildes ist für mich bei Fixation des Objectes auf einen und zwei Meter ziemlich gleich der Objectentfernung, in allen übrigen Fixirdistanzen jedoch grösser als diese letzteren.

7. Die Grösse des Fixirobjectes an sich übt auf die scheinbare Entfernung des entoptischen Nachbildes keinen Einfluss aus.

8. Die scheinbare Entfernung ist um so geringer, je grösser uns das entoptische Nachbild erscheint und umgekehrt; dieselbe beruht auf einem secundären Urtheile.

9. Diese scheinbaren Entfernungen entsprechen daher durchaus nicht den Entfernungen, welche sich aus den jeweiligen Nachbilddurchmessern für ectoptische Betrachtung berechnen lassen.

10. Es lässt sich folgern, dass bei geschlossenen Lidern im wachen Zustande die Augenaxen, wenn eine gewisse Zeit lang willkürliche Bewegungen ausgeschlossen waren, auf einen bei den verschiedenen Individuen wahrscheinlich nicht in genau gleicher Entfernung von etwa zwei Meter gelegenen Punkt gerichtet sind; wir müssen diesen

Zustand als eine Art Gleichgewichtslage betrachten.

11. Nach Fixation auf beliebige andere Entfernungen kehren bei geschlossenen Lidern, wenn willkürliche Bewegungen nicht ausgeführt werden, die Sehaxen nicht unmittelbar wieder in die oben genannte Gleichgewichtslage zurück, sondern verharren vermöge eines noch fortdauernden gewissen Contractionszustandes der betreffenden Muskeln auf einen diesseits bezw. jenseits der erwähnten Gleichgewichtsentfernung gelegenen Punkt gerichtet. Dieser Punkt liegt nach beiden Richtungen um so weiter von ca. zwei Meter entfernt, je stärker die unmittelbar vorangegangene Convergenz resp. relative Divergenz war.

12. Das entoptische Nachbild liegt höchstwahrscheinlich immer in dem jeweiligen Durchschnittspunkte der Sehaxen; seine lineare Grösse ist gleich der Entfernung, auf welche nach Aufhören der willkürlichen Objectfixation die Sehaxen sich einstellen, dividirt durch den jedesmaligen Fixirabstand des Objectes; der Durchmesser des letzteren gleich 1 gesetzt.

München, Februar 1883.

Zur vergleichenden Anatomie der Lamina cribrosa nervi optici und einiger angrenzenden Verhältnisse.

Von

Dr. F. W. Hoffmann,

Assistenten an der Universitäts-Augenklinik in Erlangen.

Hierzu Tafel I und II.

Schon seit längerer Zeit mit dem Studium des hinteren Bulbusabschnittes beschäftigt, habe ich speciell der Lamina cribrosa besondere Aufmerksamkeit gewidmet und mir durch vergleichend anatomische Untersuchungen über deren Vorkommen und Verhalten nähere Einsicht zu verschaffen gesucht. Es wurden von mir ausser Augen vom Menschen hauptsächlich Säugethieraugen und zwar wenn möglich sowohl von älteren als auch von jüngeren Thieren benutzt. Zur Untersuchung kamen Augen von Schwein, Ochs, Schaf, Ziege, Reh, Gemse, Pferd, Hase, Kaninchen, Meerschweinchen, Maus, Ratte, Eichhörnchen, Maulwurf, Dachs, Wiesel, Hund, Fuchs, Katze, Panther, Hyäne, Seehund; ausserdem von Vögeln: Huhn, Ente, Taube, Gans; von Fischen: Hecht, Karpfen; von Reptilien: Eidechse, Schildkröte, Natter; von Amphibien: Frosch.

Nahezu sämmtliche Augen wurden absolut frisch in Müller'sche Lösung eingebracht oder in Chromsäure von verschiedener Concentration sorgfältigst gehärtet und in

Serien von Längs- und Querschnitten zerlegt. Vielfach wurden einzelne Verhältnisse durch sorgsames Präpariren und Zerzupfen mit der Nadel zu besserer Anschauung gebracht. *)

Die Lamina cribrosa ist früher vorzugsweise nur vom Menschen Gegenstand der anatomischen Forschung gewesen, erst in neuerer Zeit wurde auch auf Verschiedenheiten, wie sie bei Thieren vorkommen, geachtet, so von Schwalbe **), Axel Key und G. Retzius ***), Leber †), Kuhnt ††), Berger. †††) Von den beiden letzteren Autoren ist auch die wichtigste einschlägige Literatur mitgetheilt.

Man hatte anfangs das im Bereiche der Sclera den Opticus durchsetzende Bindegewebe als den Charakter der Lamina bestimmend hervorgehoben und, die ganze Bildung gewissermassen als modificirtes Sceralgewebe ansehend, wegen der eigenthümlichen Anordnung der Bindegewebsbalken Siebplatte genannt. Erst in neuerer Zeit wurde von Wolfring *†), Leber **†), Axel Key und

---

*) Einen kleinen Theil vorliegender Arbeit, die Lamina cribrosa einiger Säugethiere behandelnd, hatte ich schon im Jahre 1880 unter Leitung der Herren Hofrath Becker und Professor Kuhnt, damaligen 1. Assisten an der Augenklinik in Heidelberg begonnen und als Inauguraldissertation vorgelegt.

**) Schwalbe, Handbuch der Augenheilkunde von Graefe und Sämisch Bd. I.

***) Axel Key und G. Retzius, Studien in der Anatomie des Nervensystems und des Bindegewebes. 1875. I.

†) Leber, v. Graefe's Archiv Bd. XVIII. 2.

††) Bericht über die 13. Versammlung der ophthalmolog. Gesellschaft. Heidelberg 1881.

†††) Archiv für Augenheilkunde von Knapp und Schweigger. XI. Bd. III.

*†) Wolfring, Beitrag zur Histologie der Lamina cribrosa sclerae. v. Graefe's Arch. f. Ophthalm. Bd. XVIII. 2.

**†) Leber, Bemerkungen über die Circulationsverhältnisse des Opticus und der Retina. v. Graefe's Archiv f. Ophthalmol. Bd. XVIII. 2.

G. Retzius*) und jüngst von Kuhnt**) das in dem Bindegewebe eingeschlossene Gefässnetz als das Wichtigste in den Vordergrund gestellt und von letzterem Forscher nachgewiesen, wie dasselbe durch Einstülpen der Pialscheide aus Gefässen des hinteren Scleralgefässkranzes beim Menschen entsteht. Ebenso wurde mehrfach die Betheiligung der Gefässhaut an dem Aufbau der Lamina betont und besonders von den obengenannten Autoren auf die bei Thieren reichlicher vorhandenen Gefässverbindungen mit jener aufmerksam gemacht.

In einer den menschlichen Verhältnissen etwa gleichkommenden Weise besteht die Lamina cribrosa nervi optici nur bei den Säugethieren und geht bei diesen mit einer bald mehr bald weniger massigen Bindegewebsbildung einher. Durch den Besitz auffallend starker Bindegewebszüge sehen wir das Pferd, die Wiederkäuer, das Schwein und das Eichhörnchen unter der Reihe der Thiere ausgezeichnet, während bei Raubthieren das Bindegewebe in den Hintergrund tritt, bei den Hasen nahezu fehlt und auch bei dem Elephanten, wie von Sattler***) nachgewiesen wurde, nur höchst spärlich angetroffen wird. Auch bei den niederen Classen der Wirbelthiere ist das den Opticuskopf durchziehende Bindegewebe nur schwach angedeutet, es tritt von den Vögeln abwärts immer mehr zurück, so dass beim Frosch, den Fischen etc. nur noch spärliche Fasern nachweisbar bleiben.

Dagegen sehen wir überall auch bei niederen Wirbelthieren gerade an der gewiss hochwichtigen Stelle der

---

*) l. c. p. 205.

**) Zur Kenntniss des Sehnerven und der Netzhaut von H. Kuhnt. (Separatabdruck aus v. Graefe's Arch. f. Ophthalm. Bd. XXV. 3.

***) H. Sattler, Ueber die tapetirten Augen der Säugethiere etc. Wiener medic. Jahrb. 1876. III. Heft. und v. Graefe's Archiv f. Ophth. Bd. XXII.

Ausbreitung der Opticusfasern in die Netzhaut ein mehr oder weniger dichtes, zuweilen nur ganz zartes Capillarnetz, wie bei dem Frosch sich ausbreiten, das bei den Fischen wiederum die geringste Ausdehnung erfährt.

Es entspricht dieses Gefässnetz hinsichtlich seiner Lagerung ganz der Lamina der Säugethiere, die ein der Bindegewebsverzweigung entsprechendes Gefässsystem gleichfalls überall nachweisen lassen. Dasselbe verdankt nun entweder vorwiegend scleralen Gefässantheilen seine Entstehung, d. h. hintere kurze Ciliararterien vereinigen sich innerhalb der Sclera zu dem hinteren Scleralgefässkranz und senden zahlreiche Gefässchen in den Opticus, während die Choroidea ebenfalls, wenn auch in geringerem Grade zur Vascularisation beiträgt. So geschieht dies bekanntermassen beim Menschen, weiterhin beim Schwein, Ochsen, Pferd. Oder die Choroidea scheint den Aufbau der Lamina fast ausschliesslich für sich in Anspruch zu nehmen, die Sclera sendet nur mässige Zweige; so treffen wir es bei den Raubthieren, deren choroideale Lamina also der scleralen jener Thiere entspricht. Ein weiterer Typus scheint in dem niederen Wirbelthierreiche hervorzutreten, indem mehr den Pialscheidegefässen in Verbindung mit der Choroidea die Vascularisation des Opticuskopfes anheimfällt, ein stark entwickelter Scleralgefässkranz aber fehlt. Zu einem ähnlichen Verhalten kommt es unter den Säugern bei den Hasen, Kaninchen und dem Elephanten, wie wir gleich näher betrachten werden.

So lange die Pia nervi optici als Perineurium den Sehnerven umgiebt, fällt ihr, da auch die Centralgefässe vor Beginn der Lamina cribrosa nur wenige Aeste abgeben, fast allein die Ernährung des Nerven zu. Wie beim Menschen, so lassen sich auch bei Thieren in gleicher Weise 2 Schichten in der Pialscheide darstellen, nämlich eine äussere starke Ringfaser- und innere Längsfaserschicht, die beide leicht von einander getrennt werden.

Letztere lässt wieder einen dichteren zu äusserst gelegenen Theil, der von der Ringfaserschicht durch ein Netz straffer sich in allen möglichen Richtungen schneidender Fasern abgegrenzt wird, und einen dem Opticus direct aufliegenden lockerer gefügten Theil erkennen, der hauptsächlich die mittleren und feineren Gefässe führt. Beim Versuche die Longitudinalfaserschicht vom Nervenstamm zu isoliren bleibt diese Gefässschicht, falls nicht genügende Sorgfalt angewandt wird, fast regelmässig den Nervenbündeln anhaften, da durch die zahlreichen zu diesen abzweigenden Gefässchen eine festere Verbindung eintritt. Bei genügend vorsichtiger Präparation gelingt aber auch dieses und konnte ich alsdann nach vorher ausgeführter Injection von $^1/_4$procentiger Silberlösung unter die Pialscheide des Hammels, Ochsen, Kaninchens und Hundes das Endothel der Innenfläche als ein grobmaschiges Silbernetz von ähnlicher Beschaffenheit, wie es das gegen den subarachnoidealen Raum gelegene Endothelhäutchen führt, nachweisen. Auch gelang es öfter nach Färbung mit Gentianaviolett kleinere Stücke eines kernhaltigen Häutchens zu isoliren, indem ich vorsichtig die Nervenfaserbündel von der Pialscheide abzog, wobei jene letzterer auflagen oder einzelne Stückchen den abgerissenen Gefässchen locker anhingen. Unter diesem zarten Endothelhäutchen, das sich besser bei jüngeren als bei älteren Thieren zur Anschauung bringen lässt, ist ein zweites Netz sich kreuzender straffer Fasern angefügt, das in seinem Aussehen im Allgemeinen von dem ersten sich nicht unterscheidet.

Ueberaus häufig trifft man Pigmentirung der Pialscheide, die von einzelnen Thieren schon ältere Autoren erwähnten. In den hinteren Scheidenabschnitten nicht spärlich und die Gefässschicht bevorzugend, tritt sie in der Ringfaserschicht mehr zurück, indem nur wenige Zellen von unregelmässig sternförmigem Aussehen zwischen die Bindegewebsfibrillen eingeschaltet oder dem Verlaufe

grösserer Gefässe folgend, sich hier antreffen lassen. Sie nimmt jedoch gegen die Sclera hin an Menge und Dichtigkeit zu und wird mit der Endigung der intervaginalen Räume z. B. bei Raubthieren und Nagern so mächtig, dass nur noch mit Mühe die feinere Structur dieser Gegend erkannt wird.

Der Uebergang in die formgebenden Häute vollzieht sich derart, dass durch Aufnahme neuer circulärer Fasern die Pialscheide eine Verbreiterung erfährt. Eine genauere Schichtung lässt sich jetzt nicht mehr erkennen, Circulärfaserbündel werden von longitudinalen umhüllt und indem die aus der Duralscheide stammenden Bündel sich ähnlich verhalten, verfilzt sich beider Faserantheil zu einem mehr oder weniger dichten Gewebe, das den intervaginalen Raum nach vorn begrenzt und so die beiden äussersten Dritttheile der Sclera zusammensetzen hilft.

Die Endigung des intervaginalen Raums repräsentirt eine bald mehr spitze, bald abgestumpfte Längsspalte (Schwein, Kalb) die öfters winklig geknickt dem von Michel*) aufgestellten Typus entsprechen dürfte, doch finden sich auch andere Endigungsarten, als knopfförmige und seitlich ausgebuchtete, kurz verschiedenerlei Formen, von denen mehrere sich zuweilen an einem und demselben Opticus vorhanden erwiesen. Immer ist die den Fundus der Scheidenräume umlagernde Gewebsschicht stärker mit Gefässen durchsetzt, besonders sind es grosse Ciliargefässstämme mit starker Bindegewebsschicht und Muscularis, die hier ihren Weg zur Choroidea suchen; die Raubthiere, Katzen, Hunde, Fuchs, Dachs, Fischotter sind besonders bevorzugt, ebenso der Seehund.

Bemerkenswerth gestaltet sich der Uebergang der longitudinalen Fasern der Pialscheide, indem nämlich die

*) J. Michel, Beiträge zur näheren Kenntniss der hinteren Lymphbahnen des Auges in v. Graefe's Archiv f. Ophthalmologie Bd. XVIII. 1. p. 139.

Hauptsumme derselben gleich oberhalb des Fundus der Scheidenräume in bald mehr spitzem, bald stumpferem Winkel, der Lagerung des Opticus entsprechend, der bei den Wiederkäuern, Dickhäutern, den Hasen und dem Pferde unter ganz spitzem Winkel (Becker)*) an den Bulbus herantritt, in die innersten Scleralschichten umbiegen und deren innerste meridionale Faserlage bis auf einen kleinen Randtheil aufbauen, ziehen die feineren lockeren innersten Bündel des gefässhaltigen Theiles der Scheide noch weiter den Nervenstamm entlang, um zum Theil, was sich mit grosser Genauigkeit eruiren lässt, in die äussersten Choroidealschichten einzusenken. Einzelne Fasern setzen sich auch in die suprachoroidealen Lagen fort, so liess sich dies beim Hunde, Hasen vollkommen deutlich beobachten.

Am präcisesten gelangt der Zusammenhang zwischen Pia und Choroidea zur Anschauung bei dem Hasen, der Ratte; bei letzterer schlägt sich die Choroidea nach hinten um und tritt mit ihren äusseren Lagen mit der pialen Gefässlage in Verbindung. In derselben Weise lassen auch die niederen Wirbelthiere (Leuckart**) hat es schon für die Seeschildkröte, den Delphin erwähnt) ein solches directes Uebergehen von Pialscheide und Choroidea in genügender Weise erkennen. Ich finde es für sämmtliche Exemplare der von mir aus jener Reihe untersuchten Thiere bestätigt.

Der Anschluss der Pialscheide an den Nerven ist meist ein ziemlich lockerer, manchmal in dem Grade, dass ein spaltförmiger Raum resultirt, in dem zuweilen eine feine Membran mit eingelagerten endothelartigen Kernen sichtbar wird, während ein zweites derartiges dem Nerven-

*) O. Becker, Ueber isolirte Aderhautruptur etc. Klin. Monatsblätter f. Augenheilkunde von Zehender. XVI. Jahrgang 1878, p. 54.

**) Leuckart, Handbuch der gesammten Augenheilkunde von Graefe und Sämisch. II. 1. p. 194.

stamme etwa selbst auflagerndes Häutchen sich nicht in ähnlicher Weise kenntlich machen liess. Durch die schon früher erwähnten Injectionen von $^1/_4$procentiger Silberlösung in diesen Raum, den perineuralen Lymphraum Waldeyers, präsentirt sich meist nur stückweise auch auf den Nervenbündeln selbst ein Netz feiner Silberlinien, dessen Maschen aber enger gefügt erschienen als auf der Pialscheide.

Die Uebergangsparthie der Scheiden in die Sclera, sowohl der pialen als auch der duralen ist noch durch Spaltbildungen in besonderer Weise gekennzeichnet, die zwischen den auseinanderweichenden Lamellen in ähnlicher Weise angeordnet lagern, wie es Michel*), Kuhnt**) beim Menschen beschreiben. In dem duralen Abschnitt zahlreicher, bis zu fünf und mehr, in dem pialen etwa zu drei bis vier und in schöner Ausbildung bei Hunden, vorzugsweise deutlich bei jüngeren Thieren zu sehen, waren dieselben in ihre Zahl durchaus nicht constant, obgleich sie nie ganz vermisst wurden. Siehe Figur 1 sp.

So leicht im Allgemeinen bei den Nagern und auch bei den Raubthieren der Nachweis des Uebergangs der inneren Lage der Pialscheide in die choroideale Gefässlage sich erwies, desto schwieriger wird dies oft bei einzelnen Wiederkäuern, so dem Ochsen, Schaf und dem Schwein und gelingt nicht ohne Weiteres, zumal da die Choroidea am Eintrittsloch fest mit der Sclera verwächst. Auch noch ein anderer Grund lässt sich hierfür geltend machen. Es besteht nämlich ein constantes Verhältniss zwischen Pialscheide und Lamina derart, dass mit dem Beginne der letzteren die Pialscheide sich rasch reducirt, beziehungsweise aufhört. Bei den Raubthieren, deren Lamina meist erst im Niveau der Choroidea anhebt, fällt die Endigung

*) Michel, l. c. p. 143.
**) Kuhnt, l. c. p. 18.

der Pia somit zusammen mit dem Beginne der Choroidea. Den obengenannten Thieren dagegen und auch dem Menschen kommt eine Lamina zu, die in das Bereich der Sclera fällt, die Hauptmenge der pialen Faserbündel hört also bereits innerhalb der Sclera, etwa in der Gegend des Fundus der Scheidenräume auf und es gelingt nur durch sorgsames Präpariren mit der Nadel auch bei diesen Thieren ein Uebergehen von einzelnen Pialfaserbündelchen in die Choroidea zu constatiren. Vom Menschen ist ein solcher Uebergang erst kürzlich von Kuhnt*) und Berger**) betont worden. Zuweilen sieht man stärkere Bindegewebsbündel sich noch weiter als in die äussersten Choroideallagen fortsetzen, die bei genauer Betrachtung als adventitielle Begleitung stärkerer Gefässe sich feststellen lassen; sie stammen entweder aus den Pialscheidegefässen, oder sind Aeste der hinteren kurzen Ciliararterien und stehen mit dem hinteren Scleralgefässkranze in engem Connex.

Mit dem Auftreten dieses Gefässkranzes ist die alleinige Vascularisation des Opticus durch die Pialscheidegefässe zu Ende und jener übernimmt die Versorgung des Opticus, die er in reichlicher Weise durchführt. Wie wir sehen, kommt es bei Wiederkäuern, dem Schwein innerhalb der Sclera, indem zwei bis drei hintere kurze Ciliararterien ähnlich wie beim Menschen ziemlich nahe an den Opticus herantreten, einerseits durch Abgabe anastomosirender Aeste, andererseits durch zahlreiche Verbindungen mit den Pialscheidegefässen, zur Bildung jenes schon von Haller***) und Zinn†) richtig erkannten Gefässkranzes; letzterem fällt durch Abgabe zahlreicher, reichlich Bindegewebe mitführender Aeste, die, um zum Opticus zu gelangen, nach Kuhnt††)

*) l. c. p. 50.
**) l. c. p. 316.
***) Haller, Historia arteriarum oculi. Goett. 1754.
†) Zinn, Descriptio anatomica oculi humani. Goett. 1755.
††) l. c. pag. 32 u. 99.

die Pialscheide einstülpen, die Laminabildung zu. Erwähnenswerth gestaltet sich jetzt mit dem Auftreten dieses Gefässcomplexes die Configuration der angrenzenden Sclera am Eintrittsloche. Die aus der mittleren Pialscheide stammenden Längsfasern ziehen nämlich bei den obenerwähnten Thieren in einem ziemlich stumpfen Winkel in die innere Meridionalfaserlage der Sclera und es restirt im directen Anschluss an die Choroidea und den Nervenstamm eine etwa Dreieckform bietende und mit der Basis jenem angelehnte Gewebsparthie (siehe Figur 2a und Figur 3a), die durch die Art der Gruppirung ihrer Gewebsfasern, denn es scheint als setzten sich ihre sämmtlichen Bündel etwas divergirend in den Opticus hinein fort, eine nähere Beziehung zur Lamina verräth und zumeist eigenen Fasern der Sclera ihren Ursprung zu verdanken scheint. Hierin verbirgt sich, wie zumal Querschnitte auf das deutlichste ergeben, der Hauptantheil des hinteren Scleralgefässkranzes. Auch bei Raubthieren ist seine Lage durch eine ähnlich gestaltete Gewebsparthie gekennzeichnet, die aber ganz dicht an die Choroidea zusammengedrängt, weniger in die Augen springt und zuweilen noch durch lebhafte Pigmentbildung verdeckt wird.

Fertigt man Längsschnitte in der Verticalebene vom Opticus und der angrenzenden Sclera z. B. des Schweines, so sieht man bei näherer Betrachtung, wie aus dem eben beschriebenen Scleraltheil direct die mächtigsten Laminabündel sich abzweigen, so dass mehrfach der Eindruck entsteht, als setze sich der Scleralbord in den Opticus hinein fort (s. Figur 3a). Durch Zuhülfenahme beider Arten von möglichst dünnen Schnitten überzeugt man sich leicht, dass diese Bindegewebsbündel die Gefässe einschliessen, die aus dem Scleralgefässkranz herstammen.

Es sind dies ziemlich starke arterielle Gefässe mit mächtiger Muscularis, oft noch von ganz feinen Gefässchen mit dünner capillarartiger Wand und deutlich ausgeprägten

ovalen Kernen begleitet, die innerhalb eines Bindegewebsbalkens verlaufen und alsbald nach ihrem Eintritt in den Opticus sich verästeln. Vielfach sieht man solche gefässführende Bindegewebsbündel aus dem Scleralgefässkranz papillenwärts sich erheben und in die innerste Lage der Lamina eintreten, so dass bei oberflächlicher Verfolgung der Eindruck eines choroidealen Bündels vorgetäuscht wird (Schaf, Ziege, Reh, Schwein, s. Fig. 11a), während sich bei genauerem Zuschauen die meisten dieser Gefässbündel bis zur Sclera hin verfolgen lassen.

Die zu innerst gelegene Laminaschicht ist nun nachweisbar immer choroidealen Ursprungs und ist proportional der Mächtigkeit der Choroidea und dem Verhalten der hinteren kurzen Ciliararterien am Eintrittsloch, bei dem Ochsen, dem Pferd und Schwein schwächer, bei Schaf, Ziege, Reh reichlicher und bei den Raubthieren, sowie dem Seehund am stärksten entwickelt. Die choroidealen Bündel sind im Allgemeinen schwächer, führen weniger Bindegewebe mit sich als die scleralen und folgen bei mehrfacher Lage von hinten nach vorn dichter auf einander, während zugleich ihre Maschen sich gegen die Papille hin zusammenziehen (Kalb, Schwein, Eichhörnchen, Dachs). Das begleitende Bindegewebe hat meist grob- oder feinfibrillären Charakter, ist bald mehr, bald weniger gewellt, von einem gewöhnlich auch der Sclera eigenen Glanze und ist genauer zum öfteren schon beim Menschen beschrieben worden. Es kann jedoch bei Thieren in solcher Menge auftreten, z. B. beim Pferd, bei welchem der Scleralgefässkranz, durch die Verzweigung zahlreicher und stärkerer Gefässäste um den Opticuskopf aussergewöhnlich reich entwickelt, noch besonders stark mit Bindegewebe umhüllte Gefässe zur Lamina sendet, dass es schwer wird oder gar nicht gelingt, das Gefässlumen in dem Gewirre der Fasern zu entdecken. Erst mit Zuhülfenahme von Injectionen, z. B. von Berliner Blau in die Gefässe, über-

zeugt man sich, dass solche als feine blaue Streifen gekennzeichnet, auch hier stets vorhanden sind. Sehr günstig erwiesen sich auch solche Präparate, bei welchen die Gefässe und Capillaren noch strotzend mit Blut erfüllt, leicht als solche erkannt wurden.

Nicht unerhebliches Interesse kommt dem Aufbau der Lamina cribrosa bei Raubthieren zu. Der Scleragefässkranz ist hier in jene oben erwähnte Gefässparthie an die äusserste Grenze der Choroidea gerückt und ihr derart angefügt, dass er mehr dieser als der Sclera zugehörig scheint. Da nun die Zahl der kurzen Ciliararterien eine grössere, bei Dachs und Fischotter sind es ca. 12, bei Katzen 18—20 Stämmchen, und da dieselben sämmtlich näher an den Opticus heranstreben, bei den Katzen sich sogar, wie H. Virchow*) nachgewiesen, dem Opticus ganz dicht anlegen, um dann radiär in die Choroidea umzubiegen, so entsteht durch reichliche Anastamosenbildung ein viel dichteres und ausgedehnteres Gefässnetz, das den Opticuskopf vascularisirt. Das Verhalten der kurzen Ciliararterien gewinnt hierbei ganz besondere Bedeutung. Eine ganze Anzahl derselben theilt sich nämlich entweder noch innerhalb der Sclera oder erst kurz vor dem Umbiegen in die Choroidea, letzteres beim Hunde, Fuchse, Katze in zwei Aeste, von denen der schwächere sich direct zur Papille wendet und dicht am Eintrittsloche oder etwas mehr gegen die Opticusaxe hin mit einer scharfen Biegung in die Retina einlenkt (s. Fig. 1 u. Fig. 2ca). Diese immer starkwandigen ciliaren Randgefässe sind überall bei den Säugethieren in wechselnder Anzahl vorhanden, am reichlichsten bei den Raubthieren, dem Seehund und dem Eichhörnchen. Auf Längsschnitten kann man sie meist den choroidealen Theil des Eintrittsloches begrenzen und im Verlaufe durch den Opticus zahlreiche Gefässäste zur Lamina geben sehen.

*) H. Virchow, Ueber die Gefässe der Choroidea v. Kaninchen. Physikal.-med. Gesellschaft zu Würzburg. N. F. XVI. Bd.

Ein besonderes anschauliches Bild dieser Verhältnisse bieten Querschnitte durch den entsprechenden choroidealen Opticusabschnitt, zumal wenn Pigment die erwähnten Gefässe begleitet, wie dies die Zeichnuug vom Fuchse (Figur 4) wiedergiebt.

Bei den Wiederkäuern beobachtet man diese Randgefässe oder cilioretinalen Gefässe in weitaus geringer Zahl, ebenso beim Schwein und den Nagern. Auch beim Pferde ist ein Theil der von Langenbacher*) erwähnten an der Peripherie der Papille austretenden Gefässchen sicher auf jenen Typus zurückzuführen.

Wir können ein cilioretinales Gefässsystem demnach bald mehr, bald weniger ausgeprägt, gleichwohl überall nachweisen, und es scheint mir die grössere Zahl und Mächtigkeit der Aeste z. B. bei den Raubthieren mit der geringeren Entwickelung der Centralgefässe im Einklange zu stehen; wenigstens spricht dafür auch das Verhalten beim Eichhörnchen, dem stärkere Centralgefässe fehlen, während die Randgefässe zahlreicher gefunden werden. Andererseits fällt die geringere Menge der erwähnten Gefässe bei den Wiederkäuern und den übrigen Nagern, — höchstens sind es hier deren 2 bis 3 —, mit der kräftigeren Entwickelung ihrer Centralgefässstämme zusammen.

Auch ophthalmoskopisch konnte ich mir diese Gefässe, die den von H. Müller**), Nettleship***), Schleich†), Kuhnt††), beim Menschen beschriebenen entsprechen,

*) Vierteljahresschrift für wissenschaftl. Veterinärkunde, red. von Prof. F. Müller und L. Forster in Wien. 1880. — Referat in Zeitschrift für vergleichende Augenheilkunde von Berlin und Eversbusch. 1882 H. 1.

**) H. Müller in v. Graefe's Archiv f. Ophthalm. Bd. IV. 2, p. 8 u. 10. S. Abbildung.

***) The royal London Ophth. Hospital Reports, Decbr. 1879.

†) Mittheilungen aus der ophthalmiatr. Klinik in Tübingen, herausg. von Dr. Albrecht Nagel.

††) Bericht über die 13. Versammlung der ophthalmolog. Gesellschaft. Heidelberg 1881.

sehr schön bei Hunden und Katzen, sowie auch der Ziege, bei letzterer nur in geringer Zahl, zur Anschauung bringen. Es genügt, wenn ich auf die im letzten Heft der Zeitschrift für vergleichende Augenheilkunde (1882 H. 2) dargestellten Abbildungen der Papillen von Pferd, Hund und Katze, aus der Arbeit von Bruns, so wie auf die von Berlin gegebene schöne Abbildung der Papille vom Pferd verweise, indem überall solche peripher austretenden Gefässe deutlich abgezeichnet sind. Ein hübsches Bild gewährt auch der Augenhintergrund des Eichhörnchens, das ich zu beobachten Gelegenheit hatte. Mit dem Augenspiegel erscheint die Papille entsprechend dem anatomischen Querschnitt im Verlauf durch die Häute, als sehr langgestrecktes Oval, das nach unten wie eingekerbt eine fast nierenförmige Figur bietet. Ueberall treten an der Peripherie zierliche Gefässe aus der Papille in die Netzhaut, woselbst sie sich verästeln. Auch beim Menschen dürfte das Vorkommen dieser peripheren Gefässe, so weit sich ihr Ursprung aus den Ciliargefässen mit dem Augenspiegel wahrscheinlich machen lässt, nicht so sehr selten sein, als man annimmt, und habe ich bei speciell darauf gerichteter Aufmerksamkeit eine grössere Anzahl unter dem Materiale der Erlanger Augenklinik auffinden können.

Weiter hervorzuheben ist, dass auch Venen, gewöhnlich eine mit relativ starker Wandung und weitem Lumen diese Arterien begleiten, sie tauchen einerseits in die in der Choroidea sich verzweigenden stärkeren Venenstämme und treten andererseits mit Aesten der Centralvene in Verbindung, indem sie so ein Netz construiren, das unter Bildung zierlicher Bogen sich in der Papille verzweigt (Dachs).

In wie weit stärkere Anastomosenbildung zwischen Centralarterie und ciliaren Randgefässen besteht, gelang mir nicht mit der wünschenswerthen Klarheit überall sicher zu stellen, jedenfalls sah ich einzelne solche Gefäss-

verbindungen bei Hund und Fuchs, auch sind sie bei ersterem ophthalmoskopisch als vorhanden zu erkennen.

Nachdem so bei dem ganzen Säugethierreiche die zahlreiche Betheiligung der hinteren kurzen Ciliargefässe an der Ernährung des Opticus und der Retina, sowie auch die entsprechende Vermehrung der venösen Abflusswege erwiesen, lassen sich nun die von Rosow*), Kugel**) an Hunden ausgeführten Experimente, nämlich die Durchschneidung oder Abschnürung des Opticus dicht an seinem Ansatz an den Bulbus unter Erhaltung der Ciliargefässe, wobei der Blutkreislauf gar nicht unterbrochen wurde, oder wenn dies der Fall war, sehr rasch zur Norm zurückkehrte, auf die anatomischen Daten zurückführen.

Da auch die Centralgefässe an dem Aufbau der Lamina cribrosa beitragen, so erübrigt es dieselben noch kurz zu betrachten. Die Raubthiere sind im Besitze wirklich central verlaufender Gefässe, die ca. $1^1/_2$ bis 2 Mm. von der Sclera entfernt in den Opticus eintreten (Hund, Fuchs, Katze, Dachs); gewöhnlich ist es eine Arterie mit starker Bindegewebsscheide und Muscularis, von einer grösseren Vene***) begleitet; beide liegen in einem Bindegewebsstrang eingeschlossen, der ähnlich wie beim Menschen in fast rechtem oder mehr stumpfem Winkel in den Stamm hereinwächst und unter Abgabe kleiner Aeste an die Lamina, was besonders von der Vene auszugehen scheint,

*) Rosow, Experimente über die Durchschneidung der Sehnerven. Sitzungsberichte der k. k. Akademie der Wissenschaften, mathematisch-naturwissenschaftliche Classe. Bd. IXL., Abth. 1, Heft 4.

**) Kugel. v. Graefe's Archiv f. Ophthalmolog. Bd. IX. 8, pag. 131.

***) Das Querschnittsbild durch den Gefässstrang des Dachses, ungefähr im Niveau des Fundus der Scheidenräume, birgt ausser einem grösseren Venenlumen noch Lumina kleinerer Venenäste. Das die Gefässe einhüllende Bindegewebe durchziehen zahlreiche Capillaren, die sich an mehreren Stellen deutlich bis in die Laminabalken verfolgen lassen. (S. Fig. 7.)

gegen die Papille hin allmälig an Stärke abnimmt. Bei dem Schwein und den Wiederkäuern treten die Centralgefässe, wie bekannt, erst ganz nahe an der Sclera in den Opticus ein und die Vene meist näher dem Bulbus als die Arterie (Leber).*) Die Verlaufsrichtung ist dabei eine schräge und zwar so, dass bis zur Choroidea hin die Gefässe am Opticusrande ziemlich steil ansteigen und erst innerhalb des choroidealen Niveaus rasch zur Papille sich wenden. Die Wandungen der Gefässe, insbesondere der Muscularis und Intima, sind mehr entwickelt bei der starken Arterie, die Vene führt dünnere Wandung und weites Lumen. Beide sind von einer mächtigen Bindegewebsschicht umschlossen und meist noch mit 2—3 kleineren Gefässchen vergesellschaftet. Da man auf Längsschnitten die Gefässe in ihrer ganzen Länge wegen des schiefen und gewundenen Verlaufes sich kaum zur Ansicht zu bringen vermag, höchstens erreicht man es, einen Theil derselben schräg getroffen unter dem Bilde einer starken Bindegewebsanhäufung mit weiten Gefässluminas vom Rande hereinragend oder schon mehr gegen die Papille gerückt zu sehen, da also Längsschnitte uns hierin im Stiche lassen, so greift man zu successive durch diese Region gelegten Querschnitten, um sich die Art des Eintritts zur Wahrnehmung zu bringen. Wie durch Schwalbe**) bekannt, lassen solche Schnitte z. B. durch Sehnerven vom Ochs und Schaf innerhalb der Sclera mehr weniger ausgeprägte Hufeisenform erkennen, indem jener Bindegewebsstrang jetzt als mächtiger Bindegewebszapfen imponirend, vom Rande her weit in den Opticus hereinragt. Diese Form des Querschnittes wiederholt sich bei allen unter-

*) Th. Leber, Bemerkungen über die Circulationsverhältnisse des Opticus und der Retina. v. Graefe's Archiv f. Ophthalmologie. XVIII. p. 32.

**) Handbuch der gesammten Augenheilkunde von Graefe-Sämisch Bd. I, pag. 347.

suchten Wiederkäuern, dem Schwein (s. Fig. 6 u. Fig. 5) und Elephanten und hängt mit den fötalen Einstülpungsvorgängen in die bei diesen Thieren unter mehr spitzem Winkel an den Bulbus herantretenden Opticis zusammen. Indem nun die zahlreich von der Peripherie herkommenden Laminabalken sich alle an jenen Bindegewebszapfen anlehnen, und das Ganze öfters noch lebhaft pigmentirt ist, imponirt dies den Nerven durchsetzende Bindegewebsnetz als zierlich verästelte baumähnliche Figur, die allen nur möglichen Variationen unterliegt. Die zunächst um den Centralgefässstrang gruppirten Bindegewebsmaschen sind nun stets enger gefügt und nehmen gegen die Papille hin an Dichtigkeit zu. Beim Elephanten *), der, wie erwähnt, stärkerer Bindegewebsanhäufung in der Lamina entbehrt, gruppirt sich das wenig vorhandene als solches mehr gekennzeichnete Maschenwerk in gleicher Weise fast ausschliesslich um ein zapfenartiges Gebilde, das ähnlich dem bei Wiederkäuern und dem Schwein geschilderten Gefässstrang auch hier die grösseren in den Opticus eindringenden Gefässe in sich fasst. Auch bei den Raubthieren, denen in Folge des wirklich centralen Verlaufes des Gefässstranges die Hufeisenform fehlt, documentirt sich die Bildung der Lamina bezüglich der Mitwirkung der Centralgefässe, sowie Verengerung des Maschennetzes in deren Umgebung in ähnlicher Weise, und lassen Querschnittsbilder mit Ausnahmen einzelner kleiner Unterschiede in Gestaltung der Bindegewebsmaschen und der darin eingeschlossenen Nerveninseln im Wesentlichen den vom Menschen gekannten Typus wieder erkennen (Dachs, Fischotter, Katze, Fuchs). Ein stärkerer Zuwachs von Seiten der Centralgefässe macht sich noch bei Nagern, so den Ratten, Mäusen und Hasen bemerkbar. Bei allen treten

*) Nach gütigst von Herrn Prof. Sattler mir zur Verfügung gestellten Präparaten.

dieselben weiter nach vorn hin in den Opticus ein und zwar bei den Ratten und Mäusen noch weiter choroidealwärts, als es von dem Kaninchen (Leber) bekannt ist. So sehen wir bei der Ratte regelmässig eine auffallend starke Arterie, es ist eine hintere kurze Ciliararterie oder ein Ast derselben mit gut entwickelter Muscularis, sich schief durch die Sclera winden und erst im Bereiche der Choroidea in den Opticus eintreten (s. Fig. 5c u. Fig. 8). Sie verhält sich somit gewissermassen wie ein ciliares Randgefäss, nur läuft sie direct zur Mitte der Papille und verästelt sich zugleich mit der Vene radienartig in der Netzhaut (Hesse**), Bruns).***) Die Verästelung der Netzhautarterien vollzieht sich ziemlich weit nach vorn, so dass die Aeste etwa unter einem rechten Winkel in die Netzhaut umbiegen. An der Theilungsstelle lässt sich noch ein ca. 0,04 Mm. grosser zapfenartiger Vorsprung erkennen, der gegen den Glaskörper gewendet als Rest der obliterirten Arteria hyaloida anzusprechen ist. Aehnliches fand schon H. Müller†), Leber††) bei Ochs und Pferd. Ich konnte eine entsprechende Bildung noch bei Schaf und Ziege nachweisen.

Querschnittsbilder im entsprechenden Niveau des Opticus lassen auch bei den Nagern wieder die Hufeisenform hervortreten, wenn auch weniger exquisit als bei den Wiederkäuern. Wie bei diesen, so treten auch hier eine Menge kleiner gefässhaltiger Bälkchen von dem Bindegewebsstrang ab, um sich fächerartig in der Lamina zu verzweigen (s. Fig. 5). Die ziemlich starke Centralvene

*) l. c. pag. 32.

**) Archiv für Anatomie und Entwickelungsgeschichte 1880. 2. u. 3. Heft.

***) Zeitschrift für vergleichende Augenheilkunde von Berlin und Eversbusch. Heft 2, p. 93.

†) Arch. f. Ophth. Bd. II, p. 65—69.

††) Handbuch der ges. Augenheilkunde von Graefe-Sämisch, Bd. II. 1.

liegt meist nicht mit der Arterie zusammen, ihr Eintritt erfolgt schon früher (s. Fig. 9). Aehnlich gestalten sich die Verhältnisse des Gefässeintrittes bei den Hasen, auch hier entsteht eine hufeisenähnliche Figur, indem der Bindegewebsstrang in schiefer Richtung spornartig in den Opticus einsetzt.*)

Betrachten wir das Gefüge der Laminastructur noch in ihrer vorderen Lage, so fällt ausser dem schon angedeuteten dichteren Aneinanderrücken der einzelnen Gefässlagen von hinten nach vorn, noch jene Verengerung der Maschen selbst ins Auge, die naturgemäss mit dem in dieser Gegend oder schon etwas früher sich vollziehenden Verlieren der Markscheide der Nervenfasern und der daraus resultirenden Verschmälerung der einzelnen Nervenbündel zusammenfällt. Das Bindegewebe tritt jetzt fast ganz in den Hintergrund, die die Nerveninseln umspinnenden Balken haben einen eigenartig hyalinen Glanz und grösseren Reichthum an ovalen und rundlich protoplasmatisch gekörnelten Kernen. Aber auch in diesem Balkensystem sind Gefässlumina überall nachzuweisen, was ich besonders betonen möchte. Die Gefässwand ist dünn, von fast capillarem Charakter mit deutlich eingesprengten ovalen Kernen, demgemäss oft collabirt. Nur gegen die Choroidea hin lassen sich einzelne grössere Gefässchen mit weiterem Lumen und etwas dichterer Wandung in Choroidealgefässe hinein verfolgen und scheinen kleineren Venen zu entsprechen. Zuweilen gelang es mir auch die Fortsetzung des perivasculären Häutchens einer solchen choroidealen Vene noch in die Lamina hinein zu verfolgen, woselbst

*) Neuerdings wurde die Art des Gefässeintritts beim Kaninchen von F. Helfreich (Zur Lehre vom Venenpuls der Retina und der intraocularen Circulation, Arch. f. Ophthalm. XXVIII. Bd. Abth. 3, pag. 20) beschrieben und gleichfalls das spornartige Eindringen in den Opticus betont.

ich es alsbald aus dem Gesichte verlor.*) Vergleiche Fig. 10.

Ganz isolirt verlaufende Fasern, wie sie Axel Key und G. Retzius**) in ihrem Prachtwerk des genaueren beschreiben, sah ich nur zuweilen im vordersten Abschnitte der Lamina das Gesichtsfeld durchziehen, häufiger bei Thieren mit starker bindegewebsreicher Lamina, als bei den Raubthieren und Nagern. Sie scheinen mit Gefässen nicht mehr in Zusammenhang und liessen sich retinalwärts bis in das von H. Kuhnt***) beim Menschen gefundene und näher beschriebene intermediäre Gewebe verfolgen, das auch ich bei sämmtlichen Wiederkäuern, dem Pferde und ganz besonders deutlich beim Schweine aufzufinden vermochte. (Siehe Figur 31 und Figur 11J.) Häufig konnte ich kleine Gefässchen aus der Choroidea direct hinein verlaufen sehen oder einzelne Schlingen senkten sich aus dem retinalen Capillarnetz bis in dies Gewebe herab.

Pigmentirung der Laminamaschen ist von Axel Key und G. Retzius†), Schwalbe††), Leuckart†††) u. A. bei einzelnen Thieren nachgewiesen. Sie ist bei Fuchs, Hund, Fischotter, Ziege, Schaf, Ochs, Schwein, Eichhörnchen eine durchaus häufige Erscheinung. Auch bei der

*) Nebenbei möchte ich erwähnen, dass mir bei Untersuchung der Laminagefässe Färbungen mit Gentianaviolett vorzügliche Dienste leisteten. Die einzelnen Gefässe traten sehr deutlich als solche hervor unter lebhafter Färbung der Zellkerne mit leichtem Anhauch der Wandung, während das umgebende Gewebe ungefärbt bleibt. Diese Beziehung des Gentianavioletts zu den „Gefässconstituentien" wird neuerdings auch von S. Mayer empfohlen. Wiener akadem. Sitzungsber. 1882 LXXXV. S. 94. Rea. des Centralblatts f. d. medic. Wissenschaften. 1882. No. 51, S. 942.

**) l. c. p. 207.

***) l. c. p. 86.

†) l. c. p. 206.

††) l. c. p. 349.

†††) l. c. p. 217.

Hyäne fand sich eine pigmentreiche Lamina, im geringeren Grade war dies bei den übrigen Thieren der Fall. Im Allgemeinen scheint der Grad dieser Pigmentirung ein wechselnder und kann auch geradezu fehlen, wie sich solches bei neugeborenen Thieren immer ergab (Hund, Fuchs).

In der Mehrheit der Fälle konnte ich mit Berger *) eine stärkere Pigmentbildung in den scleroticalen Schichten der Lamina bei Kalb, Schwein, Schaf, Ziege eruiren, wobei der Centralgefässstrang und dessen directe Umgebung prävalirten. So fand ich dies beim Schwein, dessen Bindegewebszapfen im ganzen Verlaufe der Lamina besonders stark von Pigment durchsetzt war. Im choroidealen Theil noch gleichfalls reichlich, schwindet die Pigmentirung gewöhnlich in den inneren Laminaschichten oder hält sich nur, wie Berger **) erwähnt, ganz peripher. Der Form nach sind es mannigfach variirende sternförmige Zellen, die den Charakter des Choroidealen imitiren und den Bindegewebszügen anhaften, also dem Verlaufe der Gefässe folgen. Nie sah ich sie lose innerhalb der Nervenfaserbündel angeordnet, auch in der directen Umgebung des Sehnerven waren sie vorzugsweise um grössere oder kleinere Gefässe gruppirt, in deren Adventitia sie prävalirten.

Mit wenigen Worten wäre noch der bei dem Hasen in mannigfacher Hinsicht abweichenden Verhältnisse zu gedenken. Da nur wenig Bindegewebe den Opticuskopf durchzieht, was neuerdings wieder von Helfreich ***) bestätigt wird, ist man geneigt, das Vorhandensein einer Lamina cribrosa bei diesen Thieren ganz zu negiren oder dieselbe nur als ganz rudimentäres Gebilde zu bezeichnen Axel Key und G. Retzius). †)

Meine Untersuchungen sowohl an zahlreichen Längs-

*) l. c. p. 320.
**) Ibidem.
***) l. c. p. 20.
†) l. c. p. 206.

schnitten, als auch an Querschnitten durch den Opticuskopf von Kaninchen und Hasen haben mich belehrt, dass ein an Dichte von hinten nach vorn zunehmendes Gefässnetz auch hier stets angetroffen wird, wenn auch dasselbe sich ziemlich ungleichmässig ausbreitet. Einerseits giebt die Pialscheide, deren Gefässschicht den Opticus bis zur Choroidea umhüllt und je weiter nach dieser hin, desto engere Maschen bildet, zahlreichere Aeste zum Opticus, andererseits kommen auch von den Ciliararterien einzelne stärkere Zweige, die eine Art Gefässkranz innerhalb der Pialscheide construiren und besonders von oben und unten in den Opticus eindringend ein von spärlichem Bindegewebe begleitetes Gefässnetz zu Stande bringen. Dies tritt in lebhaften Austausch mit Zweigen aus den Centralgefässen, indem grössere Aeste derselben, die nach ihrer Abzweigung vom Stamm an der Wand der Excavation aufsteigen eine ansehnliche Menge feiner Gefässchen ihnen entgegen senden. Zur Darstellung dieser Gefässe benutzte ich meist Färbungen von Längs- und Querschnitten mit Hämatoxylin oder Doppelfärbung von Carmin und Gentianaviolett. Gute Dienste, besonders zum Hervorheben der bindegewebigen Antheile, leistete mir das von Wolfring*) speciell hierfür empfohlene Picrocarmin. Mehrfach liessen sich bei den Hasen grössere Gefässe als aus der Choroidea stammend eruiren, zum grössten Theil waren es Venen, die den von Kuhnt**) und Berger***) gesehenen entsprechen dürften.

Kurz möge hier noch ein Hinweis auf die bei Thieren vorkommenden Excavationen Platz finden, da eine derartig vergleichende Betrachtung nicht nur das allgemeine Inter-

---

*) l. c. p. 11.

**) Kuhnt im Bericht über die 13. Versammlung der ophthalmologischen Gesellschaft. Heidelberg 1881.

***) l. c. p. 319.

esse erregt, sondern auch geeignet erscheint, das Verhältniss zur Lamina näher zu beleuchten.

Schon die Form der Papille ist eine sehr mannigfache bei den verschiedenen Repräsentanten der Säugethierreihe. So bietet der anatomische Querschnitt derselben bei den Wiederkäuern durchgängig eine ovale, bei den Raubthieren eine mehr kreisförmige Figur. Beim Hunde wird sie als rund (Bayer) *) bezeichnet, dagegen haben neuerdings andere Beobachter (Westrum) **), auch Dreieckform darstellende Papillen mit dem Augenspiegel constatirt und anatomisch nachgewiesen. Bei den von mir untersuchten vollständig normalen Exemplaren waren die Papillen meist rund oder auf einer Seite mehr abgeflacht, seltener auf zwei Seiten, so dass Dreieckform resultirte. Es kommen demgemäss beide Formen als physiologische Varianten vor.

Eine Excavirung der Papille liess sich bei allen untersuchten Säugethieren erkennen, doch war der Grad der Ausbildung ein sehr verschiedener. Am meisten nähern die Raubthiere sich den menschlichen Verhältnissen, indem deren Excavation ein mehr weniger rundliches Grübchen darstellt; dagegen gleicht sie bei den Wiederkäuern, dem Schwein fast einer flachen Schale und ist beim Pferde nur so schwach angedeutet, dass anatomisch nicht mehr als eine „seichte Ausbuchtung" im Centrum besteht, wie Berlin und Eversbusch ***) auch mit dem Augenspiegel beobachteten. Da nun bei den Hasen wiederum der Opticus eine so tief trichterförmige Excavirung erfährt, wie wir sie beim Kaninchen kennen, so liegt es nahe, dass diesen verschiedenen Graden der Ausbildung anatomisch präformirte Verhältnisse zu Grunde liegen müssen, die im einen Falle das Zu-

*) Bayer, Oesterr. Vierteljahrsschrift für Veterinärkunde. Bd. 55.

**) Westrum. Zeitschrift f. vergleichende Augenheilkunde. Heft I, p. 39.

***) l. c. p. 60.

standekommen tieferer Excavirung begünstigen, im anderen aber dem entgegenwirken. Grössere Bindegewebsmassen, denen wir eine Einwirkung zuschreiben könnten, fehlen jedoch in dem Opticustrichter selbst, nur weniges lockeres Bindegewebe, das zuweilen nach Art des von Kuhnt beim Menschen beschriebenen Meniscus sich ausbreitet (Kalb, Kaninchen), bedeckt den Boden jenes und steht mit den Resten des Centralgefässstranges in engem Connex. Wohl aber könnte die Lamina cribrosa entsprechend ihrem Bindegewebsreichthum und in Gemeinschaft mit einem mächtig entwickelten Gefässstrang für den gerade an der Gefässpforte als an einem Locus minoris resistentiae anhebenden intraocularen Druck eine Compensation zu üben im Stande sein. Denn wir sehen ja bei den Wiederkäuern, dem Schwein und Pferd, deren Lamina dichte Bindegewebsbalken durchziehen, die zudem um die Centralgefässe ein dichteres Maschenwerk eingehen, eine flache Excavation zu Stande kommen, die beim Pferd am wenigsten hervortritt, während gerade bei diesen Thieren die Lamina im centralen Theil eine so engmaschige wird, dass mehr das Bild einer durchbrochenen Bindegewebsplatte als eines Netzwerkes resultirt. Bei dem Kaninchen, dem Hasen hingegen und dem Elephanten geht stets die tief trichterförmige Excavation mit einer geringen Bindegewebsentwickelung in der Lamina einher. Auch die Excavation der Optici der Raubthiere würde der zierlichen und wenig Bindegewebe führenden Lamina derselben entsprechen. So reicht die regelmässige und leicht trichterförmig gestaltete Einsenkung beim Hunde, wie die Zeichnung (s. Fig. 1) ergiebt, bis zur Lamina, die so den Boden für jene hergiebt. Möglicherweise stehen auch die Art des Verlaufs der Centralgefässe im Opticus, sowie die Art der Verzweigung ihrer Aeste mit diesem Vorgang noch in näherer Verbindung.

Zu erwähnen ist noch, dass bei den niederen Thieren, Frosch, Schildkröte, Fische, wie den niedern Wirbelthieren

überhaupt, denen nach H. Müller*), Hyrtl**) grössere Centralgefässe fehlen, nur eine minimale dellenartige Einsenkung im Opticuskopf statt hat, die eine Art Excavation darstellen.

Werfen wir noch einen Blick auf das Vorkommen der Lamina bei den niederen Wirbelthieren, so käme nur noch den Vögeln eine derartige höher ausgebildete Gefässbildung zu. Bei Ente, Huhn, Taube geben grössere Gefässstämme, die an den Langseiten des bandförmig ausgezogenen Opticus (Leuckart) ***) sich verzweigen, Aestchen in den Opticus, die von Bindegewebe begleitet, dessen kürzeste Ausdehnung in gerader Richtung durchsetzen, ohne sich noch vielfach zu verzweigen. Daher lässt sich diese Lamina nur auf Querschnitten anschaulich machen; Längsschnitte, die der schmäleren Form des Opticus entsprechend, durch denselben gelegt werden, lassen nur einzelne wenige Bindegewebszüge, die den Opticuskopf gerade oder mehr schräg durchziehen, erkennen. Auch diese schwinden jedoch, wenn man Längsschnitte in der Richtung des Pekten anfertigt, weil jetzt sämmtliche Balken im Querschnitt sich darstellen, wodurch ein laminaartiges Gefüge nicht eben auffällt.

Noch weniger markirt ist die Lamina der Reptilien und Amphibien, was auch Berger†) z. B. vom Salamander hervorhebt. Bei allen ist durch Querschnitte ein deutliches Capillarnetz nachzuweisen, dessen Mächtigkeit im Vergleich zu der geringen Zahl von Nervenfasern immerhin ins Auge springt. Die Capillaren stammen aus den Gefässen der Pialscheide oder aus grösseren Gefässchen, die aus der

*) H. Müller. Gesammelte Schriften. Bd. 1, p. 139.

**) Hyrtl. Sitzungsbericht der Wiener Akademie. Bd. 43, Abth. I., p. 207.

***) l. c. p. 192.

†) l. c. p. 320.

Choroidea in den Opticus eintreten und sich daselbst verzweigen.

Fassen wir in grossen Zügen die Resultate dieser Arbeit zusammen, so ergiebt sich bezüglich der Bildung der Lamina cribrosa:

1. Dass derselben ein Gefässnetz zu Grunde liegt, das in der ganzen Wirbelthierreihe vorhanden ist.

2. Dass dasselbe überall aus einem Gefässkranz errichtet wird, der entweder in der Sclera oder Choroidea oder auch in der Pialscheide entsteht und dem Zinn'schen Gefässkranz analoges Verhalten bietet, woraus es sich erklärt, dass die Lamina einmal eine sclerale, dann eine choroideale oder pio-choroideale Bildung von verschiedener Stärke zu sein scheint.

3. Dass ein dem Gefässnetz gleich gestaltetes Bindegewebsnetz in den verschiedensten Graden der Ausbildung, von der mächtigen Entwickelung beim Pferde bis fast zum Verschwinden bei den Hasen, Elephanten und niederen Thieren, jenes begleitet.

4. Dass regelmässige grössere peripher austretende Gefässe, Aeste der hinteren kurzen Ciliararterien, an der Ernährung des Opticus und der Retina theilnehmen, die das anatomische Substrat der cilio-retinalen Gefässe erkennen lassen und mit den Centralgefässen anastomosiren.

5. Dass die erwähnten Gefässe bei schwach entwickelten Centralgefässen beträchtlich an Zahl zunehmen.

6. Dass ein solches Gefäss bei den Ratten und Mäusen geradezu an Stelle der Centralgefässe treten kann.

7. Dass ein intermediäres Gewebe, wie es Kuhnt vom Menschen beschreibt, auch bei den Wiederkäuern, dem Pferd und dem Schweine stets gefunden wird.

Zum Schlusse der Arbeit erfülle ich eine angenehme Pflicht, indem ich für die freundliche Ueberlassung von

Material und für reges Interesse an meiner Arbeit dem Herrn Professor Sattler, sowie den Herren Hofrath Becker und Professor Kuhnt meinen Dank ausspreche.

Erklärung der Abbildungen.

Fig. 1. Längsschnitt durch den Opticus vom Hunde.
Ci. hintere kurze Ciliararterie.
Sp. Scleralspalten, von Pigment umsäumt.
Cr. Cilio-retinale Arterie, begleitet von einer Vene (V), die gegen die Papille sich wendet.
Hartnack 2. Oc. II. Tubus eingeschoben.

Fig. 2. Hälfte eines Längsschnittes durch den Opticus von Fischotter (Lutra vulgaris).
Cr. Cilioretinale Arterie.
a. In Dreieckform angeordnete Partie der Sclera, in der der hintere Scleralgefässkranz sich birgt.
Hartnack 5. Oc. II.

Fig. 3. Längsschnitt durch den Opticus vom Schwein. Hartnack 2. Oc. III.
C. Lumina der Centralgefässe innerhalb der stärksten Bindegewebsanhäufung der Lamina cribrosa.
a. Wie in Fig. 2.
i. Intermediäres Gewebe.

Fig. 4. Querschnitt durch den Opticus vom alten Fuchs, bereits im Niveau der Choroidea. Ueberall die zackenartig in die Nervenmasse vorspringenden von Pigment begleiteten Gefässe. Hartnack 2, Oc. II.

Fig. 5. Querschnitt durch den Opticus der Ratte innerhalb der Lamina cribrosa; am Rande die Centralartie (C.) und Vene (V.). Hartnack 4. Oc. II.

Fig. 6. Querschnitt durch den Opticus vom Kalb. Lamina cribrosa im Niveau der inneren Scleralschichten mit hereinwachsendem Bindegewebszapfen, der die Centralarterie (C.) und die Vene (V) enthält.
Hartnack 2. Oc. III.

Fig. 7. Querschnitt durch den Centralgefässstrang vom ca. zweijährigen Dachse.
C. Centralarterie.
P. Pigment.
V. Venen.
ca. Capillaren, die bei cal. sich in die Laminabalken verfolgen lassen.
Hartnack 8. Oc. III. Tubus ausgezogen.

Fig. 8. Längsschnitt durch den Opticus der Ratte. Hartnack 2. Oc. II.
C. die peripher eintretende Centralarterie mit h. (dem Rest der obliterirten Art. hyal.).

Fig. 9. Dasselbe mit der Centralvene (V.). Hartnack 2. Oc. II.

Fig. 10. Ein Capillargefäss mit Endothelscheide aus dem scleralen Theil der Lamina vom Pferd. Chromsäure-Präparat. Hartnack 8. Oc. III. Tubus ausgezogen.

Fig. 11. Stück eines Längsschnittes durch den Opticus vom Schweine (aus Fig. 3, vergrössert).
P. Pigmentepithel.
l. Lamina.
a. Wie in Fig. 2 und 3, die Laminabalken erheben sich bis in das Niveau der Choroidea.
I. Intermediäres Gewebe.
R. Netzhaut.
Hartnack 8. Oc. III. Tubus ausgezogen.

Pathologisch-anatomische Untersuchungen über die folliculäre Entzündung der Bindehaut des Auges, oder das Trachom.

Von

E. Raehlmann.

Hierzu 14 Abbildungen auf Tafel III, IV u. V.

I.

Zur Histologie der normalen Conjunctiva.

Um die Entwickelung der das Trachom charakterisirenden Bildungen, insbesondere der Follikel zu verstehen, wird es nöthig sein, sich an die Verhältnisse der normalen Conjunctiva zu halten. Bekanntlich ist die Dicke der adenoiden Schicht der menschlichen Conjunctiva an verschiedenen Stellen des Lides verschieden, am stärksten im oberen Drittel der Tarsalconjunctiva und entsprechend der Uebergangsfalte. Weniger bekannt dürfte es sein, dass die Dicke der adenoiden Schicht in der Jugend, im Kindesalter geringer ist, als beim erwachsenen Menschen. Beim neugeborenen Kinde habe ich, wie früher Stieda und Sattler, überhaupt keine Spur von adenoidem Gewebe gefunden. Unter dem wohlausgebildeten Epithel findet sich eine dünne Lage gewöhnlichen fibrillären Bindegewebes ohne Zelleneinlagerung und dicht darunter gleich der Knorpel. —

Die ganze Lage Gewebe oberhalb des Letzteren, Epithel und Faserschichte zusammengenommen, dürfte beim halbjährigen Kinde nicht über 0,05—0,1 Mm. dick sein. Auch bei jungen Thieren, Hunden und Kaninchen, habe ich wie auch Blumberg hervorhebt, kein adenoides Gewebe gefunden, während es bei erwachsenen Thieren dieser Gattung reichlich vorhanden ist.

Beim erwachsenen Menschen repräsentirt die Conjunctiva eine Dicke von 0,2—0,3 Mm.; im oberen Drittel der Tarsalconjunctiva und in der Uebergangsfalte kann sie eine Dicke von ca. 0,4—0,5 Mm. erreichen. Die Dickenzunahme kommt zu Stande durch Auftreten der adenoiden Substanz. Die letztere bildet sich nach meinen Erfahrungen zuerst der Uebergangsfalte entsprechend. Die erste Andeutung derselben fand ich in der Conjunctiva eines 2monatlichen Kindes in einzelnen nesterartig gruppirten Stellen der Uebergangsfalte.

Mit dem Auftreten und mit dem Wachsthum der adenoiden Substanz geht eine Faltung der Conjunctiva einher, welche zur Entstehung der vielfachen leistenförmigen Wulste und grubigen Vertiefungen id. est. der Stieda'schen Rinnensysteme die nächste Veranlassung bietet. Beim neugeborenen Kinde sind solche Rinnen nicht vorhanden und die Schleimhaut zeigt vollständig glatte Oberfläche.

Die erste Andeutung der Faltung tritt in dem oberen Drittel der Conjunctiva palpebrarum, wie ich finde, gegen Ende des 5. Lebensmonats auf; jedoch zeigen um diese Zeit auch die unteren zwei Dritttheile der Conjunctiva bereits eine leichte mehr wellige Oberfläche.

An die Existenz der adenoiden Schichte bindet sich die Möglichkeit der Entstehung des Trachoms. Darüber kann kein Zweifel bestehen. Aus diesem Grunde ist das Trachom bei Kindern so sehr selten und scheint in der frühesten Lebensperiode in den ersten Monaten nach der

Geburt überhaupt nicht vorzukommen. Doch habe ich eine Form der Conjunctivitis granulosa in einem Falle bei einem $^3/_4$ jährigen, in einem anderen Falle bei einem $1^1/_2$ jährigen Kinde in schönster Blüthe gesehen. Je mehr die adenoide Schicht sich ausbildet, sich gewissermassen zwischenschiebt zwischen fibrillärem Bindegewebe der inneren Knorpeloberfläche und Epithel, um so mehr treten die Aus- und Einbuchtungen, die Rinnensysteme, hervor. Dabei macht es den Eindruck, als ob in Folge der verschiedenen Dicke des adenoiden subepithelialen Lagers, indem das Letztere an einzelnen Stellen stärker wächst als an anderen, das Schleimhautepithel stellenweise aus, stellenweise eingestülpt wird, wie es eben die gleichmässig-zunehmende Ausdehnung der Membran fordern muss, wenn die Zunahme ihrer Oberfläche auf einer nicht dehnbaren Unterlage stattfindet. Ob man sich hierbei das Entstehen der Rinnen und der grubigen Vertiefungen als Einstülpungen unter das von vornherein gegebene Flächenniveau oder die Entstehung der Riffe als Product des Wachsthums über jenes Niveau hinaus mit dazwischen im Flächenniveau liegenden Furchen vorstellt, das scheint mir bei meiner Vorstellung von der Sache ziemlich gleichgültig zu sein.

Beim erwachsenen Menschen findet sich das von Stieda zuerst beschriebene Rinnensystem in ganzer Ausdehnung der Conjunctiva palpebrarum vor, am stärksten entwickelt in dem oberen Dritttheil und von hier an zur Lidkante allmählich an Tiefe abnehmend, ohne dass ich jedoch einen wesentlichen Unterschied in dem numerischen Verhältnisse der Rinnen vorfände. Figur 12 zeigt eine Flächenansicht der prominenten Leisten, welche die Rinnensysteme zwischen sich fassen, eines Schleimhautstückes aus der Mitte der Lid-Conjunctiva. Figur 11 den entsprechenden Querschnitt der Leisten und Rinnen, gezeichnet bei Hartn., Obj. 3, Oc. 2. Die prominirenden

Riffe und Leisten haben meistens durchaus glatte und plattgedrückte Oberfläche und gegen die zwischenliegenden Gruben hin durchaus scharfe Kanten, von welchen aus die Oberfläche in scharfen, meist abschüssigen Begrenzungen zur Tiefe der Rinnen abfällt. Die Oberfläche gesunder Schleimhäute gewährt daher, von der Fläche aus gesehen, sehr zierliche Bilder und so typische Configuration der Windungen der Leisten, dass der Vergleich mit der Oberfläche von gepresstem Sammet nicht unzutreffend ist.

Wie Figur 11 zeigt, hängen die an und für sich scharfen Kanten der leistenförmigen Vorsprünge nicht selten über, so dass auf dem Querschnitte die Epithelbucht Aehnlichkeit mit dem Schlauche einer horizontal verlaufenden tubulösen Drüse darbietet (vergl. Fig. 11 a).

Ich erwähne diese Eigenthümlichkeit, weil sie in Beziehung steht zu bestimmten, weiter unten zu beschreibenden drüsenähnlichen Bildungen, welche unter pathologischen Verhältnissen in der Conjunctiva vergrössert gefunden werden.

Lymphfollikel kommen bekanntlich nach den Angaben von Waldeyer, Sattler u. A. in der normalen Conjunctiva nicht vor. Auch ich habe alle Theile der gesunden Conjunctiva von solchen Bildungen frei gefunden. Dem entgegengesetzt giebt Baumgarten an, dass die Lymphfollikel auch in normalen Schleimhäuten sich finden. Die Zeichnungen, welche B. seiner Abhandlung beigiebt, sind für mich jedoch nicht überzeugend gewesen. Sie zeigen auf Flächenschnitten agregirte Lymphzellengruppen, welche jeder charakteristischen Umhüllung entbehren. Es wäre jedoch verfehlt, jede umschriebene Ansammlung von Lymphzellen als Follikel anzusprechen, wenngleich ich zugeben muss, dass die ersten Anfänge der Follikel in der Form stellenweise angehäufter Lymphzellen zuerst in Erscheinung

treten; doch sind diese ersten Bildungen selten so scharf im Gewebe begrenzt, wie es nach den Zeichnungen Baumgartens der Fall sein müsste.

Da die Conjunctiva, wie erwähnt, vielfach gefaltet und gewulstet ist, da das adenoide Gewebe, welches bei jedem Catarrh mehr oder weniger mit Lymphkörperchen durchsetzt ist, den vielfachen Ausbuchtungen und Einsenkungen folgt, auf der Höhe der Leisten sowohl, als unter den blindsackartigen Vertiefungen in gleichmässiger Lage vorhanden ist, so müssen Flächenschnitte, die tief genug reichen, gerade unterhalb des Grundes der Blindsäcke das infiltrirte Adenoidgewebe, ringsherum aber das infiltrationsfreie submucöse Gewebe treffen. Unter dem Mikroskop sieht man dann nesterartig gruppirte Zellengruppen, welche den von Baumgarten gegebenen Abbildungen vollkommen gleichen.

Jüngst hat auch Goldzieher*) einige Beobachtungen über das Vorkommen lymphoider Geschwülste in der Conjunctiva veröffentlicht und daraus den Schluss gezogen, dass in der normalen Conjunctiva Lymphfollikel vorkommen müssen.

Dass ein solcher Schluss von pathologischen Bildungen, denn als solche müssen doch die von Goldzieher gefundenen Tumoren aufgefasst werden, auf normale Verhältnisse der Conjunctiva unstatthaft ist — (man hätte ja sonst in den trachomatösen Follikeln den vollgültigsten Beweis für die physiologische Natur der Follikel überhaupt), — versteht sich von selbst, zumal wenn keine eigenen Untersuchungen über normale Conjunctiva vorliegen und der erwähnte Autor, wie er selbst in seiner Argumentation gegen Sattler l. c. angiebt, auf fremde Befunde zurückgreift.

---

*) Goldzieher (Hirschberg's Centralbl. f. Augenheilkunde, September 1882).

Ich selbst habe früher*) dem Lymphdrüsengewebe ganz ähnliche Gewebswucherungen der Conjunctiva beschrieben und darunter auch circumscripte Tumoren der genannten Art. Ich habe in vielen Fällen hyaline und amyloide Degeneration in diesen Geschwülsten nachweisen können.

Bei Goldzieher, dem meine Befunde entgangen sind, finde ich keine Angabe darüber, ob in seinen Fällen die naheliegende Reaction auf Jod und Schwefelsäure versucht worden ist.

Wenn ich das Vorkommen von Lymphfollikeln in der gesunden Conjunctiva des Menschen auf Grund eingehender Untersuchungen in Abrede stelle, so muss ich auch hinsichtlich des Vorkommens bei Thieren entgegen den Angaben von Sattler, Schmidt und Andern und im Anschlusse an Stromayer, Blumberg und Wolfring dasselbe behaupten. Es muss auch bei Thieren der Lymphfollikel als pathologische Bildung angesprochen werden, denn erstens findet er sich bei den jugendlichen Thieren überhaupt nicht, wenigstens, wie mich eine ganze Reihe von Untersuchungen lehrten, nicht bei neugeborenen Thieren und zweitens findet er sich auch bei ausgewachsenen Thieren derselben Species nicht ausnahmslos vor, und wo er vorhanden ist, trifft man ihn bei verschiedenen Exemplaren in verschiedener Zahl und in verschiedenen Graden der Ausbildung.

Beweiskräftig für die pathologische Natur des Follikels in der Conjunctiva der Thiere dürfte ferner der Umstand sein, dass die Follikel, wenn sie zahlreich sich finden, neben charakteristischen Zeichen der Entzündung des

*) Rählmann (Archiv für Augenheilkunde Bd. X. 2. p. 129; ferner Bd. XI., p. 402 u. ff.; ferner Virchow's Arch. Bd. LXXXVII., p. 325 u. ff. Man vergleiche auch den Bericht über die Wirksamkeit der Universitäts-Augenklinik zu Dorpat. Dorpat 1881. p. 51 u. ff.

Gewebes, zelliger Infiltration, Gefässbildung etc. etc. vorhanden sind. So findet man z. B., wenn die Follikel in der Conjunctiva des Schweines oder des Hundes einigermassen zahlreich vorkommen, stets auch die, in der Neuzeit beim Menschen als pathologisch beschriebenen Drüsen resp. Epitheleinstülpungen. Man vergleiche die Figur 7 (Injectionspräparat), a) Follikel, b) tubulöse Drüse, c) injicirte Gefässe, d) deren Aeste zum Follikel.

Wir müssen daher auch bei Thieren den Follikel als pathologische Bildung auffassen und demselben eine dem Trachomfollikel des Menschen vollkommen analoge Bedeutung zuerkennen.

Follikel in Verbindung mit Gewebsentzündung, das Trachom findet sich nun hauptsächlich bei jenen Thieren vor, die rudelweise leben und in häufige körperliche Berührung kommen, wodurch sich Gelegenheit zur Verbreitung des Uebels durch Infection und directe Uebertragung bietet, wie z. B. bei Hunden, bei Kaninchen, die in Ställen gehalten werden und insbesondere bei Schweinen; während der Follikel bei Vögeln*) und bei einsam lebenden Thieren selten ist, wie z. B. bei der Katze, bei welcher er nach Blumberg**) gar nicht vorkommt, nach Morano***) jedoch ebenfalls angetroffen wird.

II.

Ueber den Bau der sog. Trachomfollikel.

Wohl über kein Gebilde in der menschlichen Conjunctiva ist so lange und so viel gestritten worden, als über

*) Dass bei Vögeln das Trachom überhaupt vorkommen kann und infectionsfähig ist, d. h. von einem Thier auf das andere übertragbar, erwähnt Berlin (Verhandl. der Heidelberger ophthalm. Gesellschaft 1881, pag. 35) auf Grund seiner Beobachtung des Trachoms bei einer Uhufamilie.

**) Blumberg (Inaug.-Dissert. Dorpat 1867).

***) Morano, Del linfoma della conjuntiva oculare (Annali di ottalm. T. III., p. 243).

den Trachomfollikel. Die Streitfrage ist so alt, als die Geschichte des Trachoms selbst, — sie datirt von der Entdeckung des Trachomfollikels in der Conjunctiva des Rindes durch Bruch*) und ist gegenwärtig noch vollständig unentschieden. Eine ganze Reihe älterer Autoren (Krause**), Klinschmidt, Huguenin***), Frey†), Hessling††) halten die Trachomfollikel für normale physiologische Bildungen. Bewährte Practiker der Neuzeit wie Saemisch, v. Wecker stellen die Bedeutung und das Vorkommen des Follikels beim eigentlichen Trachom vollständig in Abrede, während andere (Decondé†††), Bendz*†), Stromayer**†), Blumberg***†), Graefe, Horner, Sattler und Andere) in den Follikeln das Wesen und die Grundlage der. erwähnten Krankheit erblicken.

Noch weiter gehen die Meinungen auseinander über die Beschaffenheit und den Bau der Trachomfollikel überhaupt. Viele der Autoren halten die Trachomfollikel, analog den geschlossenen Follikeln des Darms, für besondere drüsenartige Gebilde mit geschlossener Hülle

---

*) Bruch (Zeitschrift für wissenschaftl. Zoologie, Bd. IV, p. 297) 1853.

**) Krause (Anat. Untersuchungen. Hannover 1861, p. 154).

***) Huguenin (Ueber die Trachomdrüsen oder Lymphfollikel der Conjunctiva. Zürich 1865).

†) Frey. Handbuch, p. 695.

††) Hessling, Grundzüge der Gewebelehre. Leipzig 1866. p. 220.

†††) Decondé, Mémoire sur différentes questions qui se rattachent à l'ophthalmie de l'armée (Annales de la société de medicine de Gand. Juin 1840, p. 122).

*†) Bendz (Comte - rendu du Congres d'ophthalmologie. Paris 1858. p. 236).

**†) Stromayer (Beiträge zur Lehre von der granulösen Augenkrankheit; Deutsche Klinik 1859, Heft 25).

***†) Blumberg, Ueber das Trachom v. cellularpathologischen Standpunkte (Graefe's Archiv Bd. XV. 1. p. 142).

(wie Henle *), Kleinschmidt **), Stromeier). Einzelne der Beobachter geben an, dass die Hülle nicht immer allseitig geschlossen ist, ein Befund, der seit den Untersuchungen von His von den Darmfollikeln bekannt ist. Berlin schreibt nur den tief im Gewebe liegenden Follikeln eine eigentliche Hülle zu und auch diesen nicht eine ganz geschlossene.

Nach anderen Autoren (Mandelstamm ***), Remy †) entbehren die Trachomfollikel jeglicher eigenen Begrenzung. Nach wieder Anderen, Stellwag, v. Carion, Blumberg (l. c.) ist die Grenze des Trachomfollikels nichts anderes als das zurückgedrängte vom Wachsthum des „Trachomkorns" zusammengeschobene Conjunctivalgewebe, also die Begrenzung eine scheinbare. — Wer von den Autoren hat Recht? Welche Meinung entspricht den Thatsachen?

Um das Wesen des Trachomfollikels zu verstehen, sind histologische Studien seiner verschiedenen Entwickelungsphasen absolut nothwendig. So viel ich weiss, sind hierher gehörige Beobachtungen in der Litteratur nicht vorhanden. — Es fehlen sogar die entsprechenden Untersuchungen über die Entwickelung der Darmfollikel, welche nach der Ansicht der meisten Autoren analog gebaut sein sollen. — Es musste daher die Untersuchung der verschiedeneu Verlaufsstadien des Trachoms in Bezug auf die Genese der Follikel von vornherein als lehrreich betrachtet werden. — Aus diesem Grunde habe ich in den 3 Jahren meiner Wirksamkeit in Dorpat vorzugweise den histologischen Studien der genannten Gebilde mein

---

*) Henle: Zeitschrift für rat. Med. Bd. VIII., p. 227.

**) Kleinschmidt. Graefe's Archiv für Ophthalmologie, Bd. IX. 3, p. 157 (Ueber die Drüsen der Conj.).

***) Mandelstamm. Graefe's Archiv Bd. XXVII. 3., p. 106.

†) Remy, Examen microscopique des granulations de la conjunctive (Recucil d'Ophth., p. 149).

Interesse geliehen. In wiefern dieselben fruchtbar gewesen für die Kenntniss des Follikels im Besonderen und des Trachoms im Allgemeinen, möge die nachstehende Erörterung zeigen.

Die Untersuchungen wurden angestellt, theils an excidirten Schleimhautstücken, deren morphologische und pathognostische Eigenthümlichkeit am lebenden Auge auffiel, theils an der Leiche.

Die Excisionen wurden theils demselben Individuum den verschiedenen Verlaufsstadien des Trachoms entsprechend, theils den erkrankten Schleimhäuten verschiedener Individuen entnommen; nach Massgabe absolut gleicher oder absolut ungleicher objectiver Krankheitsbilder, resp. Stadien des Trachoms. Selbstverständlich wurde auch der klinischen Eigenthümlichkeit jedes einzelnen Falles besonders Rechnung getragen.

Die Excisionen wurden nicht allein ohne Schaden ertragen, sondern erwiesen sich in den meisten Fällen von entschiedenem Nutzen. Excisionen der Granulationen und Wucherungen bei Trachom sind in früherer Zeit vielfach ausgeführt und empfohlen worden, so viel ich weiss, zuerst von Benedict*), später von Vetsch, Adams, Himly**), sowie von Andreae.***) Nachdem man aus klinischen Gründen von ihnen zurückgekommen, werden sie jüngst wieder von einzelnen Autoren geübt. Jüngst hat Galezowski†) sogar Excisionen der ganzen mit Granulationen besetzten Uebergangsfalte gegen Trachom empfohlen. Dieses Mittel, die Schleimhaut, um sie vor dem Ausgang des Trachoms, vor der Vernarbung zu bewahren, einfach ganz wegzuschneiden, will mir doch etwas zu radical erscheinen.

---

*) Benedict. Handbuch der practischen Augenheilkunde. Leipzig 1822. Bd. I., p. 83.

**) Himly. Die Krankheiten und Missbildungen des menschlichen Auges etc. etc. Berlin 1843. p. 430.

***) Andreae. Grundriss der gesammten Augenheilkunde. Leipzig 1846. p. 325.

†) Galezowski, Etude sur les granulations palpébrales fausses et neoplastiques. Recueil d'ophthalm. 1874, p. 132—145.

Das Trachom der Bindehaut ist in hiesiger Gegend eine so häufige Erkrankung, dass es in seinen verschiedenen Formen und Stadien das Material der Dorpater ambulanten Klinik vorzugsweise zusammensetzt.

Hinsichtlich der Häufigkeit des Vorkommens und der Art der Verbreitung insbesondere bei der eingeborenen Landbevölkerung vergl. man die Angaben von Oettingen's und Adelmann's. — Die Krankheit pflegt hier zu Lande mit einer In- und Extensität zu verlaufen, wie sie in deutschen Kliniken selten zur Beobachtung kommt. Auch aus diesem Grunde schien sich mir das hiesige Material zu Massenuntersuchungen in klinischer, sowie pathologisch-anatomischer Beziehung besonders zu eignen. *) Unsere Erfahrungen auf dem Gebiete klinischer Sonderdiagnose hat mein Assistent Dr. Germann in seiner demnächst erscheinenden Dissertation zusammenzustellen unternommen. Der Beginn der Erkrankung ist durchaus verschieden, je nachdem die Follikel vereinzelt oder haufenweise aggregirt zur Entwickelung kommen. In allen Fällen findet sich anfänglich die Epithellage glatt, nicht verdickt. Die eigentliche Conjunction d. h. das adenoide Gewebe ist mit Lymphkörperchen durchsetzt. Diese Infiltration ist aber nicht gleichmässig ausgebreitet, sondern stellenweise tiefer ins Gewebe hineingreifend, stellenweise dichter angeordnet. Kommen die Follikel vereinzelt vor, so handelt es sich um durchaus circumscripte Anordnungen von Lymphzellen, welche durchaus jeder Begrenzung entbehren. Ich kann solche folliculäre Infiltrationsheerde im Anfange ihres Entstehens nicht besser beschreiben, als wenn ich auf die Abbildung Fig. 1 bei Saemisch **) verweise. Jedoch finde

*) Man vergl. Raehlmann, Bericht über die Wirksamkeit der Universitäts-Augenklinik zu Dorpat nebst kürzeren ophthalmologischen Abhandlungen. Dorpat 1881.

**) Saemisch: Handbuch der gesammten Augenheilkunde von Graefe und Saemisch. Bd. IV. 1., p. 31.

ich in der Regel eine etwas diffusere Ausbreitung der betreffenden Heerde. Die zwischen den discret stehenden Infiltrationsheerden liegenden Schleimhauttheile, können vollständig normal, höchstens leicht hyperaemisch gefunden werden. Stehen die Follikel aber gedrängter, so ist auch die Conjunctiva zwischen denselben von mehr gleichmässiger, lymphoider Infiltration durchsetzt, in welcher die erwähnten Heerde als dichtere Zellenansammlungen sich markiren. Nach kurzer Zeit ihres Bestehens tritt diese Markirung schärfer hervor. Die Infiltrationsherde haben in der Regel eine mehr rundliche Contour und sind schon, wenngleich ihnen eine eigentliche anatomische Grenze im Sinne der Autoren abzusprechen ist, in diesem ersten Stadium der Entwickelung dennoch durch die Art der Zellengruppirung in gewissem Sinne scharf begrenzt.

Auf dünnen Flächen und Querschnitten erscheinen diese Herde nämlich bei schwacher Vergrösserung als mattgraue runde Flecke und es fällt gleich auf, dass diese letzteren in ihrer ganzen Peripherie durch eine ausgesprochen dunkle Contour von der Umgebung sich abheben; — dort, wo die Follikel in das subconjunctivale Gewebe, d. h. gegen die Knorpel zu vorragen, sieht man sie auf Querschnitten ungemein scharf gegen die halbkugelig nach rückwärts gedrängten Bindegewebsfasern durch die erwähnte Contour sich abgrenzen, so dass man den Eindruck gewinnt, als seien die Follikelheerde an ihrer hinteren Circumferenz von einer derben Bindegewebshülle umschlossen, welche nach vorne epithelwärts nicht vorhanden ist. Nach den Seiten hin stösst die Folikelgrenze, wenn der Follikel isolirt steht, an normales oder mehr oder weniger stark infiltrirtes Gewebe. Die Grenze des Follikels ist gegen das letztere immer scharf durch die erwähnte dunkle Contour ausgedrückt. Diese Follikelgrenzen sieht man am besten an mit Haematoxilin gefärbten Präparaten;

an diesen tritt die erwähnte Begrenzung sehr deutlich in Form eines dunklen Contourstreifens, welcher den Follikel allseitig auch epithelwärts umgiebt, deutlich zu Tage. Dieser Grenzstreif hat im ganzen Umfange des Follikels annähernd die gleiche Breite, so dass er bei schwacher Vergrösserung dem Auge sofort als morphologische Contour imponirt. Man vergl. die Abbildungen Fig. 1 und Fig. 2a, sowie besonders Fig. 6. Man vergl. auch die Abbildung Fig. 7 bei Jacobson Gr. Archiv. Bd. XXV. 2. Horner*) hat ebenfalts das Verhalten der Follikelgrenze gegen Haematoxilin beobachtet, bezieht aber diese Reaction im Gegensatze zu meinen Befunden auf ältere Follikel.

Untersucht man denselben Schnitt bei stärkerer Vergrösserung, so übersieht man die histologischen Einzelheiten des Inhaltes und der Follikelbegrenzung. Man erkennt im Innern junger Follikel ein deutliches Fasergerüste, bestehend aus vielfach verzweigten blassen Fasern mit knotenförmigen Anschwellungen und stellenweise sternförmigen Verzweigungsstellen und in den letzteren blasse, ovale Kerne. Sehr treffend findet sich das Gewebe im Innern eines solchen Follikels und jene Begrenzung beschrieben bei Jacobson (l. c. pag. 169 u. ff.), auch die Abbildung, Figur 7, ist sehr zutreffend gezeichnet. Auch ich finde, wie Jacobson, eine Differenz in der Grösse der Lymphzellen im Innern des Follikels und in der Begrenzungsschicht derartig, dass die der Follikelmitte angehörigen Zellen durchschnittlich runder und grösser sind und in weiteren Maschen des erwähnten blassen Netzes liegen, während die peripheren in engeren, schmalen Maschen liegenden Lymphkörper kleiner gefunden werden. Es wurde aber bereits oben hervorgehoben, dass diese kleinen Lymphzellen an und für sich dunkler, mehr granulirt und

*) Horner: Die Krankheiten des Auges im Kindesalter im Handbuch der Kinderkrankheiten von Gerhard. Bd. V. 2. p. 308.

mit scharfen Kernconturen versehen sind und dass sie sich durch Hämatoxylin dunkler färben, als die centralwärts gelagerten grösseren Zellkörper. Hinsichtlich der histologischen Structur der Follikel kann ich also vollständig die Befunde Jacobsons bestätigen, aber nur in Bezug auf den Follikel im ersten Stadium der Entwickelung. Ich werde weiter unten den Beweis beibringen, dass die histologische Structur des Follikels sich mit seinem Alter ändert; wir werden sehen, dass die Veränderungen insbesondere die Hülle des Follikels betreffen und das Verhältniss der letzteren zum Inhalte des Follikels sowohl als zu dessen Umgebung ein anderes wird. Für das histologische Aussehen des jungen frisch entstandenen Follikels, wie er dem Beginne des Trachoms entspricht, könnte ich kein prägnanteres Bild beibringen, als die Figur 7 der Jacobson'schen Arbeit.

Die Follikel haben also im ersten Stadium ihres Entstehens bereits eine Hülle, aber diese ist nur bedingt durch die besondere Form der die Peripherie des Follikels bildenden Zellen. (Figur 1 und 2a.)

Jacobson macht in seiner erwähnten Arbeit bereits die Bemerkung, dass die kleinen Zellen der Follikelhülle bezüglich ihrer Anordnung ein „äusserst verschiedenes" Verhalten zeigen, „zuweilen stehen dieselben in Reihen geordnet, parallel nebeneinander", heist es l. c. pag. 72, „so dass die Grenze des Trachomkorns gebildet wird von kleinen Zellen, die, wie auf Perlschnüren aufgezogen, nebeneinander stehen."

Was Jacobson hier für eine einfache Variante im Bau der Follikelperipherie hält, ist nichts weiter als der normale Befund von etwas älteren Follikeln. — Bei der weiteren Ausbildung des Follikels nehmen nämlich die kleinen Zellen in der Grenzschicht eine längliche Form an und die scharf contourirten Kerne werden oval; dann ist

der Vergleich mit Perlschnüren in der That ganz zutreffend; endlich nehmen diese Zellen eine rein spindelige Form an, werden bei weiterer Ausbildung länglich, zu Fasern ausgezogen und dann ist eine dunkle faserige Begrenzung des Follikels gegeben; in ihr unterscheidet man neben den in rundlicher Contour den Follikel umgebenden Fasern spindelige Kerne.

Die kleinen runden Zellen, welche den jungen Follikel umgeben und dessen anfängliche Grenze bezeichnen, sind, wie erwähnt, im ganzen Umfange desselben in der Regel in gleich dicker Lage vorhanden und lassen sich durch Hämatoxylin recht pragnant darstellen. Die Umwandlung derselben in spindelförmige Körper und Fasern erfolgt aber meist nicht im ganzen Umfange des Follikels gleichmässig, sondern vornehmlich und zuerst entsprechend der hinteren Begrenzung nach der Knorpelseite zu. Hier findet sich häufig schon faserige Begrenzung vor, während vorn epithelwärts nur die mehrfach erwähnte Zellenschicht die Begrenzung vorstellt. Während nun in vielen Fällen in Folge des weiteren Wachsthums die Grenzfaserschicht auch vorn entwickelt wird und der Faserring sich schliesst, kommt in anderen Fällen, und zwar den meisten, ein solcher Ausgang gar nicht zu Stande, indem der Follikel früher entweder nach Aussen durchbricht, oder in Folge secundärer Metamorphosen, wie weiter unten gezeigt werden soll, seine eigentliche Gestalt und Bedeutung verliert.

Der Inhalt des Follikels geht nun immer Veränderungen ein, welche indess in sehr verschiedener Weise hervortreten können. Der junge Follikel hat einen mehr oder weniger consistenten Inhalt. Das Gewebe, aus blassen Fasernetzen und eingelagerten Lymphzellen bestehend, lässt sich wie in der Peripherie, so auch im Centrum nachweisen. Sticht man einen solchen Follikel der lebenden

Conjunctiva von der Schleimhautoberfläche aus an, so ist sein Inhalt nicht zu entleeren, wenigstens nicht ohne beträchtliche Gewalt, was ich Leber*) gegenüber hervorheben möchte, er stellt also ein solides Knötchen vor, welches seinen Zusammenhang in sich und mit der Umgebung nicht leicht aufgiebt.

Je nach der Form und der Intensität des Trachoms ist nun der weitere Verlauf und das Schicksal des Follikels verschieden. Der Inhalt des Follikels kann einer Erweichung anheimfallen oder in Folge eines Indurationsprocesses veröden.

Endlich ist, wie die klinische Erfahrung lehrt, auch eine völlige Resorption des Follikels möglich; wenigstens habe ich Fälle beobachtet, in denen unzweifelhaft zahlreiche Follikel in der Schleimhaut vorhanden waren, während schon einige Monate später nichts weiter von ihnen zu entdecken war.

Die Erweichung im Innern des Follikels geht einher mit einem Zerfall der zelligen Gebilde. Die Zellkörper werden blasser, ihre Conturen verschwinden; es entsteht eine körnig-krümelige Masse, in welcher Formbestandtheile nicht mehr aufzuweisen sind. Zuweilen zeigt sich eine gallertige bis schlammige Zwischensubstanz, in welcher die Körner eingelagert sind.

Die Fasern der Rüstsubstanz widerstehen dem Zerfall am längsten. Man sieht daher stellenweise die glatten, blassen, ramificirten Balken der letzteren innerhalb der bereits zerfallenen Parthien deutlich. An ihnen haften dann auf dünnen leicht geschüttelten Schnitten die zerfallenen Gewebsreste in Form körniger Klümpchen fest. In vielen Fällen ist der Erweichungsprocess nicht über den ganzen Follikelinhalt gleichmässig verbreitet, sondern es

*) Leber (Bericht der Heidelberger ophthalmologischen Gesellschaft 1878, p. 21).

beginnt dieselbe heerdweise. In der Regel ist in der Mitte des Follikels die Erweichung am weitesten vorgeschritten. Aus dünnen Schnitten fallen dann die erweichten Stellen sehr leicht heraus und entstehen so im Innern der Follikel-Durchschnitte defecte, fetzig begrenzte Stellen (wie in Figur 1 bei a.). Follikel, welche derartige Beschaffenheit zeigen, sind schon dadurch als ältere Gebilde charakterisirt.

Sticht man solche Gebilde von der Oberfläche der lebenden Conjunctiva aus an, so entleert sich bei Druck ein pfropfartiges Magma, mehr oder weniger consistent, welches unter dem Microskope eine Zusammensetzung zeigt aus zelligen Gebilden, blassen Fasern, Capillaren mit grösserer oder geringerer Beimischung granulirter zerfallener Massen. —

Die älteren Follikel, deren Inhalt einem theilweisen oder gänzlichen Erweichungsprocesse anheimgefallen sind, lassen sich also bei Druck mit Leichtigkeit in den Conjunctivalsack entleeren. Es entleert sich jedoch dabei keine Flüssigkeit, sondern eine dicklig breiige Masse, welche comedonenartig geballt austritt.

In anderen Fällen geht der Follikel durch Induration zu Grunde, indem an Stelle des zelligen Inhaltes ein Convolut verdickter, mehr oder weniger sclerosirter Bindegewebsfasern sich ausbildet. Die Faserbildung und die Sclerose geht regelmässig von der Follikelhülle aus und schreitet centralwärts weiter, der Follikelinhalt wird kleiner, die Hülle dicker und breiter.

Die alten Follikel haben immer eine ziemlich derbe faserige Begrenzung, welche nicht zu verkennen ist. Die diese Begrenzung bildenden Fasern strahlen vielfach in das umgebende Gewebe aus, insbesondere wenn die späteren Stadien des Trachoms vorliegen. (Vergl. Fig. 14 bei f.) Beobachter, welche solche Bilder überhaupt gesehen haben,

können an der Existenz einer ausgebildeten Follikelhülle nicht zweifeln. Die Streitfrage der Autoren über die Existenz oder Nichtexistenz einer eigentlichen Wandung rührt also offenbar daher, dass die einzelnen Untersucher verschiedene Stadien in der Follikelentwickelung vor sich gehabt und für die allgemeine Argumentation verwerthet haben. So ist z. B. die treffliche Schilderung Jacobsons, soweit sie die histologische Textur des Follikels betrifft, nur zulässig für den ganz frischen typischen Trachomfollikel, nicht aber für die ferneren Entwickelungsstadien dieser Gebilde.

Die Art und Weise, wie die Faserbildung von der Hüllschicht nach dem Centrum vorschreitet, ist nicht schwer zu erkennen. Die centralwärts an die Follikelgrenze anliegenden Zellen wachsen spindelig aus, senden seitliche Ausläufer und bilden Fasern, welche zunächst die Follikelhülle durch eine Art von Apposition verdicken; indem sich aber diese Faserbildung nach dem Centrum des Follikels hin fortsetzt, kann es zu einer vollständigen Vernichtung des eigentlichen Gebildes kommen. In Fig. 4 ist eine solche Follikelgrenze und das benachbarte innere Gewebe naturgetreu unter Anwendung von Hartnack Oc. 2 Obj. 7 abgebildet.

Neben den im Innern des Follikels sich bildenden Fasern sieht man noch mehr oder weniger rundlich contourirte oder spindelig ausgezogene Zellkörper (Fig. 13). Sclerotisch verdickte Gefässe, wie sie Sattler im Gegensatze zu Blumberg*) — (der die Gefässe im Innern der Follikel durch Atrophie zu Grunde gehen sah) — im Innern der in faseriges Bindegewebe übergehenden Follikel gefunden hat, und als wichtigstes Moment der Binde-

*) Blumberg, Ueber das Trachom v. zellularpathologischen Standpunkte. Gr. Archiv Bd. XV. 1. p. 155.

gewebsumwandlung beschreibt, habe ich im Innern alter Follikel nicht gesehen, wohl aber, wie erwähnt werden wird, in der umgebenden Conjunctiva. Ich muss diese Umformung in Bindegewebe als Ausgang der Follikelbildung bei Trachom auf Grund meiner Erfahrungen für gar nicht selten halten, obwohl die demnächst zu schildernden Schicksale der Follikel die weitaus häufigeren sind.

Ueberhaupt gehen die Meinungen der Autoren über das Verhältniss der Conjunctivalgefässe zum Follikel weit auseinander. Nach einigen ist der Trachomfollikel gefässlos (Iwanow*), Mandelstamm**)), nach anderen besitzt er eigene Gefässe (Blumberg***), Leber, Sattler, Jacobson, Stellwag, Wolfring, Horner u. A.).

Der Trachomfollikel ist arm an Gefässen; während in der Umgebung des Follikels insbesondere an seiner Wandung ein gewisser Gefässreichthum existiren kann, dringen nur wenig kleine Capillargefässe ins Innere des Follikels ein. Diese kleinen Aestchen sind so dünn, dass sie nur bei stärkerer Vergrösserung wahrnehmbar sind. Mit der Gefässarmuth des eigentlichen Follikels hängt die blasse Farbe zusammen und die Neigung des Follikelinhaltes, körnig zu zerfallen. In der Umgebung der Follikel, in der äusseren Grenzschicht seiner Hülle, habe ich vielfach ramificirte Gefässe auch an nicht injicirten Präparaten von Menschen- und Thieraugen vorgefunden; häufig sah ich ein vollständig ausgebildetes Netzwerk den Follikel umspinnen. (Vergl. Figur 6b.)

An injicirten Thieraugen kann man sich von der Existenz der Gefässe im Innern der Trachomfollikel über jenen Zweifel hinaus belehren. Die Figur 7 zeigt eine

---

*) Iwanow, Sitzungsberichte der Heidelberger ophthalmol. Gesellschaft 1878, p. 19. Ebenda p. 21.

**) Mandelstamm. Graefe's Archiv Bd. XXVII. 3. p. 106.

***) Blumberg, Ueber das Trachom vom zellularpatholog. Standpunkte. Graefe's Archiv Bd. XV. p. 143.

unvollständige Injection der Follikelgefässe vom Hundeauge nach einem meiner Präparate gezeichnet. Uebrigens kann man an dem frischen Trachomfall schon microskopisch in der lebenden Schleimhaut dieses die Follikel umgebende Gefässnetz wahrnehmen, wenn man eine starke Lupe zur Hülfe nimmt. — Bei ectropionirtem und gut seitlich beleuchtetem Lide sieht man dann die schon von Eble und neuerdings von Stellwag*) trefflich beschriebene Anordnung der den Follikel umschliessenden Gefässnetze (vergl. pag. 95.)

Bekanntlich fand v. Recklinghausen**) die Lymphfollikel im Innern eines erweiterten Knotenpunktes des Lymphgefässnetzes und entsprechend diesem Befunde finden andere Autoren auch den Follikel der Conjunctiva von Lymphsinus umgeben. So haben insbesondere Frey***) und Wolfring†) vollständige Lymphgefässnetze in der Peripherie des Follikels des Hundes beschrieben und abgebildet. C. Langer††) hat endlich an seinen Injectionspräparaten gezeigt, dass die Follikel in innigster Beziehung zu den Venenwurzeln stehen, indem die Follikelsubstanz sich um diese Wurzeln herumlagert.

III.

Ueber die Gewebsveränderungen der Conjunctiva in der nächsten Umgebung der Trachomfollikel.

Die pathologischen Veränderungen, welche das Trachom in der Conjunction anrichtet, hängen nun gänzlich und

*) Stellwag v. Carion, Abhandlungen aus dem Gebiete der praktischen Augenheilkunde. Wien 1882. p. 112.

**) v. Recklinghausen, Die Lymphgefässe und ihre Beziehung zum Bindegewebe.

***) Frey. Virchow's Archiv Bd. XXVI.

†) Wolfring, Ein Beitrag zur Histologie des Trachoms. Graefe's Archiv Bd. XIV. 3. p. 181.

††) C. Langer. Wiener med. Jahrbücher 1878. p. 336.

allein ab von dem Sitze, der Grösse und der Anzahl der Follikel.

Sind im Beginne des Leidens die Follikel nur vereinzelt vorhanden, so beschränkt sich die Gewebsveränderung auf den Ort oder auf die Stellen der Follikel selbst und deren nächste Umgebung. Schon macroscopisch macht sich die heerdweise Vertheilung der entzündlichen Veränderung geltend. Man findet Trübung und Schwellung des Gewebes auf die Stellen beschränkt, wo man die Follikel wahrnimmt. Die zwischenliegenden Schleimhauttheile sind mehr oder weniger von entzündlicher Veränderung frei. Die Conjunctiva ist hier ohne Infiltration und durchsichtig, da man gewöhnlich die in der Submucosa verlaufenden derberen Gefässstämme durch die pelluciden oberen Membranschichten hindurch noch wahrnehmen kann. Höchstens sind diese Gefässstämme hyperaemisch ausgedehnt. Selbstverständlich kann auch beim vereinzelten Vorkommen von Follikeln die ganze Schleimhaut entzündlich verändert sein. Dann aber ist der Process nicht ohne Complication; es handelt sich dann um Follikelbildung in entzündlich veränderten Schleimhäuten, also um eine Complication mit verschiedenen Zuständen des Catarrhs, mit phlyctänulärer Conjunctivitis, oder mit anderen Schleimhauterkrankungen.

Untersucht man die Schleimhaut in reinen Fällen von vereinzelt stehenden Follikeln auf Quer- und Längsschnitten so sieht man, dass um einen im obenerwähnten Sinne typisch construirten Follikel eine Menge Lymphzellen nesterartig aggregirt herumliegen, welche so gruppirt sind, dass die Infiltration von den stärker tingirten Zellreihen der Follikelhülle (vergl. pag. 85), peripher mit diffuser Begrenzung rasch abnimmt (Fig. 2a). Diese zellige Infiltration ist entsprechend der seitlichen Follikelbegrenzung am dichtesten und breitesten. An der Hinterseite, der Knorpelseite des Follikels, ist sie gewöhnlich nur ange-

deutet, oder fehlt ganz, so dass der Follikel mit seiner Grenzschicht unmittelbar an das lockere submucöse Bindegewebe (des Uebergangstheils) der Conjunctiva anstösst. In einzelnen Fällen kann die Conjunctiva in der Follikelumgebung, abgesehen von einer leichten subepithelialen zelligen Einlagerung von Infiltration ganz frei sein, dann präsentiren sich die Follikel als scharf umgrenzte meist kugelige Körner.*)

(Vergl. Fig. 1. Man sieht einen Flächenschnitt parallel dem Knorpel durch eine prominente, mit der Pincette leicht abgehobene Gewebspartie, an welcher macroscopisch 4 Follikel sichtbar waren. Das Zwischengewebe relativ infiltrationsfrei.)

Der Leser wird erkannt haben, dass ich mit meiner Schilderung der pathologischen Veränderungen bis hierher das Bild der sogenannten Conjunctivitis follicularis gestreift habe. Um Irrthümer zu vermeiden, hebe ich ausdrücklich hervor, dass sich die vorstehende Beschreibung, sowie die beigegebenen Abbildungen auf Fälle beziehen, deren weiterer Verlauf beobachtet und deren Uebergehen in die späteren Stadien unbezweifelten Trachoms sicher constatirt wurde.

Doch habe ich auch Fälle gesehen, die unzweifelhaft hierher zu rechnen waren und in denen die ganze Affection verschwand, ohne Spuren zu hinterlassen. Auf die Bedeutung dieser Fälle werde ich später zurückkommen.

---

*) Anmerkung. Zu ganz ähnlichen Befunden gelangt Saalfeld (Ueber die sogen. Phargugitis granulosa. Virchows Archiv Bd. LXXXII. p. 151) in Betreff der Pharyngitis granulosa. Er findet „in reinen Fällen" die Schleimhauttheile zwischen den Follikeln von normalem Aussehen; er setzt aber hinzu: „Wenn sich aber mehrere Formen des chronischen Rachencatarrhs, wie es allerdings häufig geschieht, mit einander combiniren, dann ist neben den Granulis eine diffuse Hypertrophie oder Atrophie der Schleimhaut vorhanden.

In der Regel aber beginnt das Trachom mit dem gleichzeitigen Emporschiessen einer grossen Anzahl von Follikeln. Die Gebilde stehen dann oft dicht nebeneinander, so dass die umgebende zellige Infiltration zusammenfliesst, indem die obenerwähnten zelligen Mantelbegrenzungen der verschiedenen Follikel sich berühren. Auf diesem Wege kann eine solide diffuse Infiltration der ganzen Conjunctivaloberfläche zu Stande kommen, aus welcher die Follikelheerde dann als die stärkst geschwollenen Schleimhautbezirke in Form der bekannten halbkugeligen Prominenzen vorragen. Unter solchen Umständen stehen dann die die einzelnen Follikel umspinnenden Gefässe durch vielfache Anastomosen mit einander in Verbindung. Schon an der lebenden Conjunctiva sieht man diese Infectionsverhältnisse unter Anwendung von Lungenvergrösserung sehr deutlich. Rings um die Follikel herum ein zierlich geformtes Gefässnetz, von welchen auch 4—5 oder mehr kleine Aestchen gegen die Kuppe des Follikels sich verjüngend emporsteigen, um in der Mitte der Follikelhöhe zu verschwinden. Nach Langer*) sind es kleine Venen, welche sich in der Mitte des Follikels in einen grösseren im Centrum der Follikel verlaufenden Stamm sammeln. Ich halte diese Gefässe für kleine Arterien, welche von der Höhe des Follikels peripher verlaufen, dafür spricht schon die Art der Verjüngung ihres Callibers. Dasselbe Gefässnetz habe ich stets in derselben typischen Form in frischen Trachomfällen niemals vermisst. Ich kenne dasselbe seit Jahren. Dieses Gefässnetz findet sich in seiner ganzen typischen Anordnung bereits beschrieben bei Burkard-Eble (Ueber den Bau und die Krankheiten der Bindehaut des Auges mit besonderer Beziehung auf die contagiöse Augen-Entzündung. Wien 1828). Stell-

*) Langer l. c.

wag *) hat in der Neuzeit wieder darauf aufmerksam gemacht.

Die derbe Infiltration der Follikelumgebung, insbesondere an der seitlichen und an den vorderen Grenzen derselben, führt nun sehr leicht zu secundären Veränderungen des Gewebes zwischen und auf den Follikeln oder auch des Follikels selbst. Sie betreffen meist dessen vordere Grenze und indem sie unter Umständen einhergehen neben einem gleichzeitigen Zerfall des Follikelinhalts (vergl. oben p. 88) kann es zu einer Usur der vorderen Follikelwand und zu einem Durchbruch des Follikels nach Aussen kommen. In Folge der starken Schwellung der Conjunctiva scheint deren vordere Grenzschicht (Epithel und Basalmembran) in der Ernährung zu leiden. Die Zellen sowohl des Epithels, als auch der oberen Conjunctiva erscheinen blass, ihre Kerne und scharfen Conturen verschwinden, das Gewebe zeigt ein eigenthümlich weich sulziges Wesen (Sulziges Trachom, Stellwags). — Es treten Abschilferungen der Epitheldecke auf. Auch die tiefen Zellen derselben verfallen einer schleimigen Erweichung und stossen sich ab. Auch die subepithelialen Gewebsschichten oberhalb der Follikel zeigen oft verschiedene Stadien fettiger Entartung. Ich besitze Präparate, in denen diese Schichten tief von zahlreichen Fetttröpfchen durchsetzt sind. Die erweichte Gewebsdecke oberhalb der Follikel bricht nun bei der geringsten Veranlassung durch und der Follikelinhalt entleert sich nach Aussen. (Man vergleiche Fig. 3, Querschnitt durch einen nach vorn aufgebrochenen Follikel a. a. Fetttröpfchen). So entstehen einzelne oder zahlreiche folliculäre Geschwüre an der Oberfläche der Conjunctiva.

Die Conjunctivaloberfläche erreicht eine unregelmässige fetzige Beschaffenheit. Sie erscheint stellenweise wie an-

*) Stellwag l. c.

gefressen, später stossen sich die necrotischen Ränder der folliculären Geschwüre ab. Die Oberfläche der Conjunctiva gleicht dann nicht allein einer granulirenden Wundfläche*), sondern ist geradezu mit ihr identisch. Mit der Abstossung der Oberflächentheile beginnt eine neue Phase der Erkrankung, die Defecte schliessen sich durch Narbengewebe. Auf grosse Strecken hin kann so die Schleimhaut zerstört und in faseriges Bindegewebe umgewandelt werden. In Anbetracht der Häufigkeit der Erkrankung ist es auffallend, dass der Vorgang der Geschwürsbildung bei Trachom bis jetzt nicht erkannt worden ist. Es scheint mir, als wenn die beschriebenen Vorgänge in der Conjunctiva von einzelnen Autoren mit Conjunctivaltuberculose verwechselt worden sei. Dass diese Verwechslung möglich, da beide Krankheitsbilder sich gleichen, unterliegt keinem Zweifel. Auch in entwickelten Trachomfällen verändert sich indess das makroscopische Bild sehr rasch. Hat man die Perforation der Follikel z. B. in der erwähnten Weise, beim ektropioniren, künstlich befördert, so ist es leicht, mit dem unbewaffneten Auge oder mit der Lupe die Perforationsstellen und event. die fetzigen Geschwürsränder zu sehen und auf ihr Verhältniss zur Umgebung aufmerksam zu werden.

Befindet sich aber das Lid wieder in situ, so sind schon nach wenigen Minuten die Verhältnisse andere. Man darf nicht vergessen, dass die Conjunctiva palpebrarum unter normalen Verhältnissen der Bulbär-Conjunctiva hart anliegt, derartig, dass die Schleimhautflächen in Capillarcontact befindlich sind, so dass bei Bewegungen des Bulbus diese beiden Flächen sich gegeneinander verschieben und so die geringsten Unebenheiten, insofern solche aus weichen Schleimhauttheilen bestehen, abplatten,

*) Ein trefflicher Vergleich, welcher zuerst von A. Andreae (Grundriss der gesammten Augenheilkunde. Leipzig 1846. p. 319) angezogen und seitdem vielfach gebraucht worden ist.

gewissermassen abschleifen. (Man erinnere sich an die Abplattung und die glatte Oberfläche der Wundgranulationen, welche zuweilen aus nach einwärts perforirten Chalazien hervorwachsen.) Dazu kommt, dass beim Lidschluss, bei jeder Action des Orbicularis, die ohnehin durch die Schwere des Lides mit einer gewissen Kraft aneinanderliegenden Schleimhauttheile aneinandergepresst werden.

Man erinnere sich an die Wirkungen dieser mechanischen Einflüsse, und man wird leicht begreifen, warum man bei Trachom trotz vielfältiger geschwüriger Defecte makroskopisch anscheinend eine glatte, wenn auch unebene Oberfläche wahrnimmt. Bei der histologischen Untersuchung freilich zeigen sich die Verhältnisse mit aller Deutlichkeit. Der Durchbruch des Trachomfollikels nach Aussen und die Geschwürsbildung ist indess unter besonderen Umständen nichts desto weniger leicht macroscopisch zu beachten.

In einem entwickelten Trachomfall, der frisch zur Behandlung kommt, findet sich dazu immer Gelegenheit. Beim mechanischen Versuch der Extropionirung passirt es zu leicht, dass die Follikel spontan sich entleeren d. h. in Folge der Spannung des Gewebes durchbrechen. Man sieht dann an manchen, oft zahlreichen Stellen kleine canedonenartige Pfröpfe zum Vorschein kommen, deren Hervortreten aus den Follikeln unschwer zu beobachten ist. Sollte man über die Genese dieser Pfröpfe Zweifel hegen, so genügt es, sie unter dem Microskope, unter dem Deckgläschen ausgebreitet zu untersuchen. Sie erweisen sich grösstentheils als Lymphzellenhaufen, welche theilweise mit ihrer Rüstsubstanz noch zusammenhängen und hie und da von Cappillargefässen durchzogen sind, kurz man findet die Ingredienzien der eigentlichen Trachomkörner. Vergebens sucht man in ihnen Epithelzellen, Becherzellen, oder sonstige Abkömmlinge des

Epithelblattes. Die flüssig weichen Massen, welche man bei den Manipulationen des Ectropionirens aus den ectatischen Drüsenschläuchen Berlin's und Iwanow's ausdrücken kann, haben, wie weiter unten ausgeführt werden wird, ein ganz anderes Aussehen.

In höheren Graden des typischen Trachoms ist die Conjunctiva mit Lymphfollikeln so übersäet, dass der Vergleich mit der inneren Oberfläche einer durchschnittenen Feige (Baer 1812) durchaus zutreffend ist. Die Infiltration des Conjunctivalgewebes ist dann in Folge der zahlreichen Follikelbildung eine so pralle, dass das Gewebe z. B. an der Palpebralconjunctiva einem starken Drucke ausgesetzt ist. Gewöhnlich stülpt sich dann der geschwollene Uebergangstheil der Conjunctiva in Form eines mit blassen Granulationen dicht besetzten, prall geschwollenen Wulstes beim Ectropioniren vor und es erscheinen zahlreich Pfröpfchen von der oben definirten Bedeutung.

Auf Quer- und Längsschnitten histologisch untersucht, bietet ein frischer Trachomfall ein sehr prägnantes Bild. Die Follikel stehen bisweilen so dicht, dass ihre Configuration geändert wird, sie platten sich gegenseitig ab (Fig. 6: c und d) und fliessen zum Theil oder auf grössere Strecken zusammen (Figur 6a). Bei Durchbruch des Follikels nach Aussen, können auf diesem Wege grosse Defecte (Figur 3) oder Hohlgeschwüre mit überhängenden Rändern formirt werden. Die Perforationsöffnung ist häufig eine kleine, bisweilen eine canalförmige, wie in Figur 6. Die Follikel entleeren sich gänzlich oder zum Theil in den Conjunctivalsack und ihre Wandungen collabiren. So kann eine oberflächliche Exulceration der Conjunctiva auf weite Flächentheile hin eingeleitet werden. Nachdem die necrotischen, fetzig begrenzten Geschwürsränder abgestossen sind, kommt es zur Narbenbildung und mit der

Ausbildung der Letzteren ist der Krankheitsprocess abgeschlossen. Wie jedem Practiker bekannt, ist diese Vernarbung der Conjunctiva ein gewöhnlicher Ausgang des Trachoms.

Nach einer mir erst nach Abschluss dieser Untersuchungen zugänglich gewordenen Arbeit, hat Horner *) das Confluiren der Trachomfollikel ebenfalls beobachtet. Derselbe Autor hält indess die Entleerung eines Follikels nach Aussen für nicht wahrscheinlich. Demgegenüber möchte ich noch hervorheben, dass auch auf anderen Schleimhäuten der Durchbruch geschwellter Follikel nach Aussen d. h. ins Lumen des Digestionstractus etwas ganz gewöhnliches ist (man vergl. unten p. 106 und 107).

In Fällen, in denen die Follikel auf grössere Strecken hin zusammengeflossen sind, kann es geschehen, dass man unter dem Microskope vergeblich nach den sonst typischen Grenzen sucht. Man findet unter dem Epithel eine tiefe Infiltration mit zelligen Elementen und nur hie und da sieht man typische Follikel abgegrenzt, insbesondere nach dem subconjunctivalen Gewebe hin; hier sieht man nicht selten Bindegewebszüge bogenförmig verlaufend und die ursprünglichen Grenzen der confluirten Follikel andeutend.

In veralteten Fällen findet man fast regelmässig starke Degeneration des Epithels, schleimige Entartung seiner Zellen etc. etc., kurz ein klinisches und anatomisches Verhalten, wie es von Stellwag sehr treffend unter dem Bilde des sulzigen Trachoms beschrieben worden ist. (Ueber diese Formen siehe weiter unten.) Dass diese Fälle dem eigentlichen Trachom zuzurechnen sind, beweist ihre Genese. Im Anfange des Leidens sieht man deutliche Follikel und auch makroskopisch sind die über das Schleimhautniveau hervorragenden Prominenzen

*) Horner, Die Follicularentzündung der Conjunctiva. Gerhardt's Handbuch der Kinderkrankheiten. Bd. V. 2, p. 310.

(Granulationen) Beweis genug. Dazu kommt, dass sehr häufig verschiedene Ausbildungsgrade des Processes nebeneinander an derselben Schleimhautfläche vorkommen. In der Peripherie solcher starkgeschwollener, sulziger Parthien, innerhalb welcher die Follikel zusammengeflossen resp. in der allgemeinen Infiltration aufgegangen sind, findet man regelmässige Convolute theilweise oder ganz begrenzter oder auch einzeln stehender geschlossener Follikel. Das Verhältniss der Follikel zur Infiltration ist hier ungefähr dasselbe, wie in den Peyerschen Plaques des Darms bei der typhösen Infiltration. Auch dort ist die Submucosa im ganzen Gebiete der Plaques und der Follikel gleichmässig infiltrirt, doch sind im Anfange die Follikel immer noch zu sehen. (Ziegler: Lehrbuch der pathologischen Anatomie. Jena 1881. pag. 655.) Auch hier kommt es sehr häufig zu oberflächlichen Ulcerationen.

Beim Ectropioniren findet man in der Regel eine unebene, Facetten zeigende Schleimhautoberfläche, seichte Geschwüre und comedonenartige Pfröpfe, die sich auf Druck aus dem Gewebe entleeren.

Die Narben, welche sich an der Schleimhautoberfläche entwickeln, sind häufig strahlig und finden sich nicht selten pigmentirt. Macroskopisch sieht man bräunliche, bis bräunlich gelbliche missgestaltete Flecke in der vernarbten Conjunctiva. Höchst wahrscheinlich handelt es sich um eine Umwandlung des Blutfarbstoffes aus den bei dem Durchbruche des folliculären Geschwüres zerrissenen Blutgefässen.

In Folge der Geschwürsbildung oder in Folge der Bindegewebsbildung in der Tiefe der Membran (vergleiche unten) wird nun die ganze Schleimhautoberfläche in charakteristischer Weise verändert, sie wird so weit das Trachom reicht, d. h. so weit die Follikel stehen, in eine Narbenfläche verwandelt mit dünner Epitheldecke. Alle Charakteristika der Schleimhaut, die Drüsen, soweit sie

als physiologische Organe fungiren, so wie die Schleim producirenden Epithelien werden zerstört. Die Conjunctiva geht ihrer Eigenschaft als Secretionsmembran verlustig.

Es wurde schon oben erwähnt, dass bei weitem nicht alle Follikel durchbrechen, sondern, dass auch eine Art Induration, eine Umwandlung in sclerosirtes faseriges Bindegewebe möglich ist. Es wurde bereits pag. 90 näher erörtert, wie die Bindegewebsbildung (nach Fig. 4) einerseits von der Follikelhülle ausgeht, und andererseits auch das Centrum des Follikels (nach Figur 13) die Faserbildung zeigen kann. Gleichzeitig mit diesem Auftreten des faserigen Bindegewebes im Innern des Follikels geht nun auch eine Faserbildung in dem umliegenden Adenoidgewebe vor sich. Zwischen den jungen Bindegewebsfasern findet man zunächst viele spindelige Kerne; das Gewebe ist von vielen Gefässen durchzogen, deren Wandungen meistens sclerotisch verdickt gefunden werden. Die Sclerose der Gefässe kann in veralteten Trachomfällen soweit gehen, dass die Gefässe als solide Stränge im Gewebe verlaufen. Auch die neugebildeten Bindegewebsfasern der Conjunctiva zeigen eine Neigung zur Sclerose.

Die Faserbildung ist stets am grössten in der Umgebung der Follikel und im Umkreise besonderer cystoider Gebilde (der Trachomdrüsen Iwanows), von denen weiter unten die Rede sein wird.

Theils durch die Verschwärung der Follikel, theils durch die Bindegewebsbildung in und um die Follikel geht das ganze Adenoidgewebe im Bereiche der folliculären Schwellungen zu Grunde.

Man kann daher das Trachom als eine folliculäre ulcerative Entzündung definiren, welche das adenoide Gewebe der Conjunctiva zu Grunde richtet. Das adenoide Gewebe der normalen Conjunctiva beherbergt nun nicht allein in seinen oben beschriebenen

Buchten und Rinnen physiologische Organe, deren Bedeutung für die Ernährung der Bulbusoberfläche noch nicht genügend aufgeklärt ist, sondern es vertritt auch die Stelle einer weichen Polsterung der Conjunctivaloberfläche, welche diese Membran überaus geschmeidig macht, derselben eine bedeutende Weichheit verleiht und das Anschmiegen der Schleimhauttheile des Lides und des Bulbus in höchst zweckmässiger Weise befördert.

Nach der Zerstörung des adenoiden Gewebes hören alle diese Eigenschaften auf. Man vergleiche die Resistenz der normalen Conjunctiva in situ an der Leiche mit der trachomatös-narbig veränderten; man nehme einfach das Lid zwischen den Fingern, — die normale Conjunctiva ist weich, glatt, eindrückbar, aber in gewissem Grade elastisch, — die narbige ist hart, uneben, höckerig, spröde und trocken; — die rein mechanischen Folgen dieser Veränderungen der Oberfläche sind zu bekannt, um sie besonders zu beschreiben, doch wird weiter unten noch von ihnen die Rede sein.

Wenngleich nun nicht alle Fälle von Trachom die die charakteristischen Eigenthümlichkeiten der vorstehenden Schilderung zeigen, so verlaufen doch nicht alle gleich, sondern wir haben solche mit acutem Verlauf von exquisit chronischen Fällen zu unterscheiden.

In besonders heftig ausgeprägten Fällen kann eine einzige Follikeleruption die Schleimhaut d. h. das ganze adenoide Stratum zerstören. In diesen Fällen zeigt sich die ganze Conjunctiva der Uebergangsfalte und der Conj. palpebrarum dicht mit Follikeln infiltrirt. Nach dem Verschwinden der Letzteren in der angegebenen Weise in Folge der Ulceration oder der Gewebsinduration und Sclerose ist die ganze Conjunktiva in narbiges Bindegewebe übergegangen. Der Process kann in einigen Monaten verlaufen.

Die chronischen Fälle charakterisiren sich dadurch, dass anfänglich die Follikel weniger dicht aber meist in getrennten Haufen aggregirt stehen. Es bilden sich dann

nach dem Verschwinden einzelner Herde immer wieder frische. Man findet neben gänzlich verödeten Follikeln und neben ausgesprochenen Narben, stets junge Bildungen; Follikelbildung und Follikelschwund gehen nebeneinander her. Die Bindegewebsbildung und die Sclerose erreichen gerade in diesen chronischen Fällen ungewöhnliche Grade. Indem sich neben den in Induration befindlichen Follikeln jüngere ausbilden, werden durch das Wachsthum der Letzteren die alten Follikel von der Oberfläche in die Tiefe des Gewebes verdrängt. Um die letzteren, wie um die ersteren Gebilde herum schreitet die Bindegewebsbildung fort. Die Follikelbildung und ihre Folgen hören nicht früher auf, solange noch adenoides Gewebe existiert, und so können wahrhaft kolossale Verdickungen der Conjunctiva und consecutiv auch des ganzen Lides zu Stande kommen. Ich habe die Conjunctiva nach abgelaufenem Trachom um das 4—5fache ihres normalen Volumens verdickt gefunden, doch das Gewebe, welches wir unter solchen Umständen nach Ablauf des Trachoms antreffen, verdient den Namen einer Schleimhaut nicht mehr, es besteht aus einem derben, rigiden Bindegewebe, dessen Fasern meist sclerosirt gefunden worden und welches sich nur durch die Art seiner Verflechtung und durch die Derbheit der Fasern von dem Bindegewebe des sogen. Lidknorpels unterscheidet. Die Grenze des normalen Knorpels ist darum auch nicht scharf zu erkennen. Nur die Lage der Meibom'schen Drüsenschläuche bietet einen Anhaltspunkt. — Der Knorpel scheint demnach conjunctivalwärts bedeutend verdickt zu sein. Das sclerotische Bindegewebe stösst nach einwärts sofort an das Epithel. Das adenoide Stratum, die Drüsen etc. etc. fehlen vollständig. Man vergl. Fig. 14: d ist das bedeutend verdickte Lager des sclerotischen Bindegewebes, e eine sog. Trachomdrüse (Cyste) Iwanows und Berlins, f ein Follikel rings von einer derben Faserschicht umgeben.

Die Fasern dieser Schicht strahlen zur Seite in das neugebildete Bindegewebe aus. Der Inhalt des Follikels ist theilweise in Faserbildung begriffen. Adenoides Gewebe fehlt im Bereiche des Tarsus gänzlich. Unter dem Epithel findet sich zwar eine zellige Einlagerung; diese letztere stellt aber den Rest einer Infiltration zwischen fibrillären theilweise sclerosirten Fasern vor, die unter der Epitheldecke verlaufen. Wenn man absieht von der Behauptung Gayats*), dass in der normalen Conjunctiva „Follikel oder Drüsen" vorkommen, deren Verstopfung oder Anschwellung zur Entstehung der Granulationen führt, dass die kugelige Hervorragung derselben platzt und an ihrer Stelle narbige Atrophie entsteht, so existirt meines Wissens in der Literatur nur eine Bemerkung von Sichel**), welche der Ulceration von Follikeln Erwähnung thut. Sichel sagt nämlich (nach dem Referate in Nagels Jahresbericht), dass die Lymphfollikel, wenn sie das Stadium „der Verkäsung" erreicht haben, platzen, und dass Narben mit Retraction des Bindegewebes entstehen.

Der Ausgang der folliculären Conjunctivalentzündung in Ulceration und Narbenbildung ist aber entschieden häufiger, als der Ausgang in Induration durch Bindegewebsneubildung. Am häufigsten verlaufen beide Processe nebeneinander. Ulcerationen und Narbenbildung auf der Oberfläche, Bindegewebssclerose in der Tiefe.

Auch auf anderen Schleimhautgebieten führt die folliculäre Entzündung ungewöhnlich häufig zu Ulceration. Ich sehe hier ab von den Vorgängen in der Darmoberfläche bei Typhus abdominalis, bei der Dyssenterie etc., welche allgemein bekannt sind, möchte aber hinweisen auf die Follikelverschwärung, welche bei gewöhnlicher Enteritis follicularis nicht allein im

*) Gayat, Principales opinions modernes sur la conjunctivite granuleuse. Gaz. des Hôp., No. 113 u. 114.

**) Sichel, Etude sur les granulations, de la conjunctive (Archiv gén. de méd., p. 294 u. 425).

Dünndarm, sondern auch an den neugebildeten Follikeln im Magen vielfach beobachtet sind. Man vergleiche darüber die entsprechenden Abhandlungen bei Rokitansky, Birch-Hirschfeldt*), Rindfleisch**). Man vergl. auch Cornil et Ranvier, Manuel d'Histologie pathologique, Paris 1876; vor allem aber wäre hier zu verweisen auf die Abhandlung von Böttcher***) über die Follikel in der Zungenschleimhaut. Böttcher fand die Follikel in den kleinen Zungenbalgdrüsen klein, in den grossen gross. Die kleineren, jüngeren Gebilde zeigen nach ihm keinerlei Wandungen; es handelt sich, wie bei der Conjunctivitis granulosa (vergl. meine Befunde), um circumscripte Ansammlungen der Lymphzellen in der Wandung der Balgdrüsen. Dieselben sind zwar scharf begrenzt, aber ohne Hülle. Die älteren Follikel zeigen eine vollständig geschlossene Bindegewebswandung. Die Regel aber ist, „dass die schwellenden Follikel gegen die Höhle hin als an dem den geringsten Widerstand leistenden Punkte zu bersten pflegen" (p. 25).

Ferner würde hier zu erwähnen sein der Befund Saalfelds†), dass die Granula bei Pharyngitis granulosa durch Abstossung der Epitheldecke häufig zu Ulcerationen Veranlassung geben (p. 155).

Das Platzen der geschwollenen Follikel in der Schleimhaut des Uterushalses der sog. Oculi nabothi mit folgender Geschwürsbildung ist allgemein bekannt. (Man vergl. Schröders ††) Krankheiten der weiblichen Geschlechts-Organe). Ebenso verhalten sich nach E. Wagner†††) die Follikel der Tonsillen bei Entzündung der letzteren Gebilde. Ebenso die Follikel der Uvula und der Gaumenbögen, an welchen Theilen durch Platzen der Follikel kraterförmige Geschwüre entstehen.

---

*) Birch-Hirschfeldt: Lehrbuch. Leipzig 1878. p. 299.

**) Rindfleisch: Lehrbuch d. path. Gewebelehre. Leipz. 1878. p. 299.

***) Böttcher, Einiges zur Verständigung der Balgdrüsen an der Zungenwurzel. Virchow's Archiv Bd. XVIII. 1860.

†) Saalfeld, Ueber die sog. Pharingitis granulosa. Virchow's Arch. p. 151.

††) Schröder: Ziemssens Handbuch. Bd. X., p. 133.

†††) E. Wagner: Krankheiten des weichen Gaumens. Ebenda Bd. VII. 1, p. 123.

Nach Wendt und E. Wagner*) haben die geschwellten Follikel der Nasenrachenhöhle bei dem „acuten, folliculären granulösen Retronasalcatarrh" ein gelbes, weissliches Aussehen; sie gehen zu Grunde mit Bildung kleiner, rundlicher Geschwüre.

Die trachomatöse Erkrankung kann sich auf einzelne Stellen der Conjunctiva beschränken, d. h. nachdem es hier zur Narbenbildung gekommen, hört die Erkrankung auf. Ein solcher Ausgang ist z. B. nach einer zweckmässigen Behandlung des Leidens etwas ganz gewöhnliches. — Andererseits kann der Process, indem er stellenweise zum Abschluss kommt, in der Umgebung der Narben weiter wuchern und sich schliesslich über die ganze Schleimhaut verbreiten.

Meistens stellt die Uebergangsfalte den Locus praedilectionis vor, ist allein oder doch vorwiegend betheiligt; häufig sind aber einzelne Bezirke der Lidconjunctiva oder die Conjunctiva palpebrarum in ganzer Ausdehnung mit ergriffen. Das chronische Trachom kann Jahre lang bestehen, um schliesslich denselben Ausgang zu nehmen wie die acute Form.

Vorzugsweise sind es aber die chronischen Formen, welche auf dem Wege der fortschreitenden Induration zu den hohen Graden der Bindegewebssclerose führen und wie weiter unten gezeigt werden soll, am häufigsten zu dauernden Missgestaltungen des ganzes Lides Veranlassung geben.

IV.

Ueber das sog. sulzige Trachom Stellwag's.

Auf Seite 100 war bereits die Rede von den hypertrophischen Schwellungszuständen, welche in der Con-

*) Wendt und E. Wagner: Ebenda Bd. VII. p. 272.

junctiva, insbesondere dem oberen Knorpelrande und der oberen Uebergangsfalte entsprechend, angetroffen werden, wenn zahlreiche Follikeleruptionen stattfinden und die Follikel theilweise zusammenfliessen; es entsteht dann in ausgeprägten Fällen ein mächtiger Wulst, welcher bei dem Ectropioniren des Lides sich vorwölbt. Die theilweise zusammengeflossenen Follikel stehen so dicht, dass es sehr häufig zur Prominenz der sog. Froschlaichkörner gar nicht kommt, sondern dieselben sich makroskopisch von dem gleichmässig geschwollenen Gewebe wenig oder gar nicht abheben. Wenn die oben erwähnten secundären Veränderungen der Oberfläche der Schleimhaut (Fett-Metamorphose der Zellen, hyaline, schleimige Entartung des Epithels) vorliegen, so erhält das Gewebe jenes eigenthümliche, glasig gelatinöse Wesen, welches Stellwag zur Aufstellung seines sulzigen Trachoms Veranlassung gegeben hat.

Aus ganz denselben Gründen kommt es bisweilen auch in der unteren Uebergangsfalte zur Entwickelung eines meist mit der Plica zusammenhängenden Schleimhautwulstes.

Die betreffenden Bildungen, welche Stellwag beschreibt, sind schon in frühester Zeit von den Autoren genau gekannt und beschrieben. Schon bei Burkard Eble *) findet sich der „vorzüglich am unteren Augenlide gelegene, der Länge nach gelagerte, sulzartig anzusehende Wulst, der durchaus keine Granulation an seiner Oberfläche mehr zeigt, sondern das Aussehen einer gleichartigen, flacherscheinenden, sarcomatösen Masse hat", beschrieben.

Auch P. H. Gonzée **) beschreibt eine „hypertrophische kammartige Falte des Uebergangstheiles, in

*) Burkard Eble l. c. p. 108.
**) P. H. Gonzée l. c. p. 208.

welcher die Plica semilunaris aufgegangen ist." Stellwag hat solche Bildungen, welche er als sulziges Trachom besonders aufführt, neuerdings mit den Amyloidtumoren identificirt. In seiner neuesten Arbeit „Abhandlung aus dem Gebiete der practischen Augenheilkunde" behauptet dieser Autor, ohne in einem einzigen Falle die doch schliesslich allein entscheidende Reaction auf J. S. O_3 gemacht zu haben und im Widerspruch mit den Ergebnissen der Literatur, dass sein sulziges Trachom identisch sei mit den Amyloidtumoren resp. dass die Letzteren aus dem Ersteren hervorgehen. Er definirt, dass die Amyloidtumoren polypenartige Geschwülste seien, dass sie „theils klumpige Massen" sind, „welche in späteren Stadien des Processes immer auf einer narbig eingezogenen Basis oder gar auf einem förmlichen Stiele sitzen und in der Regel aus der halbmondförmigen Falte oder der Karunkel hervorsprossen".

Obwohl grade solche morphologische Gestaltungen, insbesondere gestielte Geschwülste, d.h. Schleimhautpolypen als Formen des Amyloidtumors bisher nicht beobachtet sind, nehme ich keinen Anstand, die Möglichkeit derselben zuzugeben, muss aber die weitere Argumentation Stellwags, dass dieselben aus dem Trachom hervorgehen, entschieden bestreiten, juxta hoc und post hoc ist nicht propter hoc.

Wenn Stellwag dieselben entstehen und wachsen sah auf Bindehäuten, „welche von unzweifelhaftem, hochgradigem Trachom befallen waren", so ist das kein Beweis, dass sie aus dem Trachom entstanden sind. Ich leugne das öftere Vorkommen beider Processe nebeneinander gar nicht; wohl aber deren ätiologischen Zusammenhang.

Es sollten eigentlich diejenigen Fälle beweisend sein, bei denen Amyloidtumoren entstanden auf Schleimhäuten, die vollständig von Trachom frei waren. Man vergleiche

den von mir *) beschriebenen, sowie einen analogen früher von Reymond **) beobachteten Fall, bei denen die Tumoren ausschliesslich auf der Conjunctiva bulbi wuchsen, wo doch, wie Stellwag zugeben wird, trachomatöse Wucherungen sonst nicht vorkommen. Wenn Stellwag hervorhebt (p. 118), dass meine Auffassung der Amyloidtumoren, als vom Trachom unabhängige Geschwülste, „den Erfahrungen der meisten Schriftsteller, welche sich über den Gegenstand verlautbart haben", widerspreche, so brauche ich nur auf die von Stellwag selbst citirte Zustammenstellung der sämmtlichen bisher veröffentlichten Fälle von Amyloidtumoren zu verweisen, welche jüngst Dr. Kubly ***) auf meine Veranlassung vorgenommen hat. Aus dieser Zusammenstellung ergiebt sich, dass unter den 30 bisher veröffentlichten Fällen 14 sich finden, bei denen vorangegangenes oder nebenhergehendes Trachom ausgeschlossen werden konnte. Ausserdem habe ich selbst in jüngster Zeit (vergl. Virchow's Archiv Bd. LXXXVII, p. 325) darauf hingewiesen, dass die erwähnten Tumoren mit amyloider Degeneration auch auf die tieferen Gebilde des Lides übergreifen und auch selbst von ihnen aus beginnen können, ein Vorgang, der von trachomatösen Granulationen schwer verständlich wäre.

Wenn Stellwag alle hyperplastischen Gewebsproducte mit lymphoider Structur, welche in der Conjunctiva entstehen, mit dem Trachom in ätiologischen Zusammenhang bringt, wie aus seinen Aeusserungen p. 119 hervorzugehen scheint, so könnte er Recht haben; das wäre aber eine Auffassung und Eintheilung ganz eigener Art, die allem Herkommen widerspricht, sowohl was den Begriff des Trachoms angeht, als auch in Betreff der Abgrenzung pathologischer Geschwülste.

*) Rählmann: Arch. f. Augenheilk. Bd. X. Heft 2, p. 132.
**) Reymond: Annali di Ottalm. Bd. IV, 1875. p. 349—356.
***) Kubly: Archiv für Augenheilkunde Bd. X, p. 52—55.

V.

Ueber die sogenannten Trachomdrüsen.

Die Existenz der drüsenartigen Epitheleinsenkungen in der trachomatösen Schleimhaut, welche Berlin und Iwanow zuerst beschrieben, ist gegenwärtig wohl allgemein anerkannt. Nur hinsichtlich ihrer Bedeutung gehen die Meinungen auseinander.

Berlin und Iwanow haben dieselben bekanntlich als besondere, neugebildete, für das Trachom pathognostische Bildungen erklärt. Dieser Auffassung entgegen behaupten eine Reihe von Autoren, dass die von Berlin und Iwanow beschriebenen Drüsen rein physiologische Gebilde seien, welche der normalen Conjunctiva zukommen (de Vincentis*), Ciaccio**), Reich***) und in neuester Zeit hat wieder Baumgarten für die obige Ansicht Partei genommen.

Eine andere Reihe von Autoren leugnet das Vorkommen von Drüsen in der menschlichen Conjunctiva vollständig und bezieht diese Bildungen auf gelegentliche Aus- resp. Einstülpungen der Epithelfläche am Grunde der an der Oberfläche der Conjunctiva vorhandenen Rinnen- und Furchensysteme (Stieda†), Waldeyer††), Sattler†††).

Eine richtige Vorstellung vom Sachverhalt ist nur durch sorgfältige Untersuchung der normalen Conjunctiva zu gewinnen.

Es wurde oben pag. 73 bereits erwähnt, dass die Conjunctiva des neugeborenen Menschen wie auch die

*) De Vincentis: Jahresbericht von Nagel IV, p. 247.

**) Ciaccio: Osservationi della strutura della Conjunctiva umana. Bologna 1874.

***) Reich: Graefe's Archiv XXI, p. 1.

†) Stieda: Archiv für mikr. Anatomie Bd. III, p. 357.

††) Waldeyer: Graefe und Sämisch Bd. I, p. 240.

†††) Sattler: Graefe's Archiv f. Ophthalm. Bd. XXIII. 4. p. 1.

Conjunctiva neugeborener Thiere kein adenoides Gewebe enthält. Die Existenz von drüsenähnlichen Bildungen ist in der Conjunctiva, wie erwähnt, an die Existenz der adenoiden Schicht gebunden. Das adenoide Gewebe entwickelt sich allmälig im Laufe des Lebens, ist in den ersten Lebensmonaten nur der Anlage nach, im Kindesalter überhaupt in dünner Lage, beim Erwachsenen reichlicher vorhanden. Im höheren Alter ist die adenoide Schicht — immer normale Verhältnisse vorausgesetzt — am stärksten ausgebildet. Mit dem Auftreten und dem Wachsthum der adenoiden Substanz bildet sich erst die unregelmassige Oberfläche der Conjunctiva d. h. das Furchen- und Rinnensystem Stiedas aus.

Beim Neugeborenen sind Rinnen und Furchen so wenig wie adenoides Gewebe vorhanden und die Conjunctivaloberfläche ist glatt. Mit dem Erheben der adenoiden Schicht, indem diese stellenweise stärker, stellenweise schwächer wächst, bilden sich die Pseydopapillen der Conjunctiva, sowie die Riffe oder Leisten aus, welche Furchen und Rinnen zwischen sich lassen. In der Jugend sind diese letzteren schwach, im Alter stark ausgebildet.

Man vergleiche die Figuren 11 und 12 (Hartn. Obj. 4 Oc. 2) einen Querschnitt und eine Oberflächenansicht dieser Rinnensysteme von der Conjunctiva eines Individuums in den 50 Jahren, aus dem oberen Drittel nahe der Mitte der Lidconjunctiva entnommen. b. b. b. in Fig. 12 stellen die vorspringenden Riffe und Leisten, a. a. a. die optischen Querschnitte besonderer, isolirter Prominenzen vor, welche ich als Pseudopapillen von den Riffen und Leisten unterscheide; sie kommen zahlreich neben den letzteren vor und sind histogenetisch ganz derselben Natur d. h. bestehen aus einer circumscripten hügeligen Anhäufung adenoider Substanz. In Fig. 11 sieht man bei b. b. die Querschnitte der Leisten, man sieht, dass diese theil-

weise überhängende Ränder und Kanten haben, wodurch eigenthümliche Hohlräume und Buchten entstehen, wie bei a. a. Diese Buchten stellen natürlich, wie diese Darstellung ergiebt, eigentliche Spalträume im Epithellager vor, welche mit den Rinnen- und Furchensystemen seitlich communiciren. Indem diese Buchten resp. seitlich abzweigenden Furchen, stellenweise blindsackartige Erweiterungen besitzen, können auf dem Querschnitte auch rundlich begrenzte Oeffnungen, wie Drüsenquerschnitte gesehen werden. Solche blindsackartige Ausbuchtungen finden sich, wie an den Seiten, so auch auf dem Grunde der Furchen und Rinnen, wo sie auch schon früher von Stieda und Sattler*) gesehen worden sind.

Abgesehen von diesen besonderen Bildungen, welche wie ich Baumgarten**) gegenuber ausdrücklich hervorheben möchte, sich in frühester Jugend niemals vorfinden, habe ich eigentlich tubulöse Drüsen an der gesunden Schleimhaut des Auges niemals und in keinem Orte gefunden. — Was die Frage angeht, ob die obenerwähnten blindsackartigen Ausbuchtungen an den Seitenwandungen und am Grunde der Stieda'schen Rinnensysteme als Drüsen zu betrachten sind, so halte ich es für müssig, darüber zu streiten.

Will man schlauchförmige Epitheleinsenkungen als Drüsen betrachten, so gehören die beschriebenen Bildungen hierher, man kann dann aber auch die beschriebenen Epithel-Rinnen und -Furchen ebensogut als drüsige Organe ansehen; thut man es nicht, so sind die tubulösen Einsenkungen ebensowenig als Drüsen zu betrachten, als die Furchen selbst, deren vollständige Analoga sie vorstellen. Der letzteren Ansicht ist auch Jacobson (l. c. pag. 139).

*) Sattler l. c.

**) Baumgarten l. c.

Die von Jacobson gegebene Figur 1, welche rundliche, oberflächlich gelegene Drüsen-Querschnitte neben blindsackartigen Ausstülpungen zeigt, ist mit den entwickelten Thatsachen vollständig im Einklange. Auch die Abbildungen, welche Baumgarten giebt, können, falls die Flächenschnitte oberflächlich genug gelegt sind, ohne Weiteres auf unsere Beschreibung bezogen werden. Es wäre also von vornherein zu constatiren, dass auf Längs- resp. Flächenschnitten der Conjunctiva sowohl wie auf Querschnitte rundliche Durchschnitte solcher Blindsäcke getroffen werden müssen, welche Drüsenlumina vortäuschen können, oder auch als solche mit obenerwähnter Reserve zu betrachten sind; wie ein Blick auf die Figuren 11 und 12 ohne weiteres lehrt, können diese Bildungen relativ tief in das adenoide Conjunctivallager hineinragen.

Es wäre jetzt an der Hand histologischer Untersuchung die Frage zu erörtern, wie die erwähnten schlauchförmigen Epitheleinstülpungen, vulgo Drüsen, sich beim Trachom verhalten.

Ueber diese Frage ist in jüngster Zeit vielfach discutirt worden. Iwanow hatte sie bekanntlich für vollkommen pathogene Entzündungsproducte erklärt, und in ihnen das Wesen des trachomatösen Processes erblicken wollen.

Berlin, der in letzterer Beziehung gleicher Ansicht ist, war geneigt, die Drüsen wenigstens theilweise als hypertrophische Producte der oben erwähnten Gebilde aufsufassen. Diese Interprätation hat Jacobson in seiner oft citirten Arbeit in hohem Grade wahrscheinlich gemacht, indem er nachgewiesen hat, dass die Anzahl der bei Trachom vorkommenden vergrösserten schlauchförmigen Epitheleinsenkungen ungefähr gleich ist der Anzahl derselben Bildungen in der normalen Conjunctiva. Ich kann Jacobsons Ansicht durchaus bestätigen, insofern er die Drüsen für Analogien der normal vorkommenden Bil-

dungen erklärt, muss aber betonen, dass nach meinen Befunden neben den Drüsenschläuchen auch vielfache wirkliche Spalträume in der geschwellten Conjunctiva bei Trachom vorkommen, welche dadurch neugebildet werden, dass bei der Schwellung des Gewebes die Conjunctiva stellenweise gefaltet wird. Indem die Flächentheile der gefalteten sich gegenüberliegenden Schleimhautparthien ulceriren (vergl. oben), und später stellenweise verwachsen, kann es zu besonderen Abschnürungen der Furchen und auch zur Ausbildung theilweise communicirender Blindsäcke kommen. Gerade diese Bildungen sind es, welche zu der demnächst zu besprechenden Cystenbildung die nächste Veranlassung geben.

Beim ersten Beginn des Trachoms, also im Stadium der Follikelbildung und Schwellung, sind die Drüsen noch wenig ausgebildet. Wenn die Follikel einzeln stehen, finden sie sich überhaupt nicht, oder nur in nächster Nachbarschaft der geschwellten Theile; sie hängen also ganz von der Gewebsschwellung ab. Im ersten Stadium des Trachoms kann man jedoch schon typische Bilder dieser Drüsen antreffen (Figur 1 c und d). In ausgebildeten Fällen, wo die Follikel kolonnenweise hart nebeneinander emporschiessen, sind sie recht häufig anzutreffen; sie können dabei zwischen den Follikelprominenzen als zwischen Hügeln gelegene Thäler vorhanden sein, wie Horner*) angiebt. (Man vergl. Figur 2 b.) Jedoch ist dieses Verhältniss durchaus nicht regelmässig ausgeprägt, denn dort, wo die Follikel dicht aneinander stehen (wie in Figur 6) theilweise oder ganz zusammenfliessen, ist von Thalbildung selbstverständlich keine Rede.

In solchen Fällen finden wir vorwiegend eine pathologische Spaltbildung. Indem die pralle Schwellung der

*) Horner: Bericht der ophthalmologischen Gesellschaft zu Heidelberg 1881.

Conjunctiva die natürlichen Unebenheiten der Schleimhautoberfläche ausgleicht, verschwinden im Gegentheile sehr viele von den Furchen und Drüsen an der Oberfläche. Dagegen treten in Folge der Volumszunahme der Membran tiefe Faltungen auf, welche die obengenannten Spalten hervorbringen. Diese Spalten können durch die ganze Dicke des Conjunctivallagers reichen. Sie finden sich aus diesem Grunde am häufigsten in den regressiven Stadien des Trachoms, dem sulzigen Trachom Stellwags etc. vor, meistens der Uebergangsfalte entsprechend, aber seltener auch in der Lidconjunctiva. Bei Serienschnitten quer durch ein trachomatöses Augenlid kann man sich leicht überzeugen, dass diese Spalten, wenn sie vorkommen, oft der Länge nach über die ganze Breite des Lides, vom innern zum äussern Lid-Winkel reichen, dabei nach oben und unten, d. h. seitlich, Ausläufer und Abzweigungen in Form ebensolcher tiefer Spalten besitzen, wodurch die geschwollene Conjunctiva eine Zusammensetzung aus einzelnen Lappen erhält. Besser als an dem frisch von der Leiche abgetrennten, kann man sich an einem in Alkohol gehärteten trachomatösen Augenlide, bei welchem in Folge der Wasserentziehung die Theile weniger verquollen sind, von der Existenz dieser tiefen, verzweigten Spaltrinnen überzeugen, indem man mit den Fingern die meisten verkrümmten Lider gerade zu richten sucht. Man wird dann die Spalträume deutlich klaffen sehen und dieselben insbesondere beim sulzigen Trachom selten gänzlich vermissen. Mehr als die eigentlichen Drüsenschläuche, geben, wie schon erwähnt, gerade diese Spaltrinnen zu secundären Gewebsveränderungen Veranlassung.

Auf dem Wege der Ulceration können, wie erwähnt, die Wandungen der Spalträume theilweise oder ganz verwachsen, und so besondere Drüsen ähnliche Abtheilungen in ihnen entstehen.

Die Wandungen dieser Spalten repräsentiren grosse Flächentheile der Schleimhaut, von welchen sich beständig Epitheltheile abstossen und von denen, wie weiter unten ausgeführt wird, durch mucöse Umformung Schleim producirt wird. Die Secretmassen häufen sich in der Tiefe der Blindsäcke an und dehnen das Lumen des Sackes aus. So lange die pralle Schwellung des Gewebes besteht, sind die Ausmündungsstellen an der Schleimhautoberfläche verlegt und durch die Bewegungen des Bulbus und die Orbiculariswirkung beim Lidschlusse geglättet. So kann zu der Cystenbildung die nächste Veranlassung gegeben werden.

Lässt die Spannung des Gewebes in den Ausgangsstadien des Trachoms nach erfolgter Bindegewebsbildung wieder nach, so können wirkliche Cysten im Innern des Gewebes entstehen von beträchtlicher Ausdehnung.

In der Umgebung solcher in Cysten sich umwandelnder Blindsäcke geht eine chronische Gewebsentzündung einher, welche ihrerseits zur Umgestaltung des Conjunctivalgewebes das ihrige beiträgt und als einfache reactive Entzündung aufzufassen ist. So lange nämlich die Schlauchwandung nicht unter dem Drucke angehäufter, die Sackwandung ausdehnender Massen steht, zeigt die Umgebung der Drüsen oder Spalten nur dieselben Eigenschaften, wie die Oberfläche der übrigen Conjunctiva.

Eine derbe entzündliche Infiltration zeigt sich dagegen immer in der Umgebung cystoid gedehnter Schläuche und diese kann noch bestehen bleiben, wenn der eigentliche trachomatöse Process vollständig abgelaufen, vorausgesetzt, dass der retentirte Inhalt des Sackes nach wie vor seine Druckwirkung ausübt. Unter solchen Umständen kommen dann die typischen Degenerationscysten in der narbig oder besser gesagt, fibrillär entarteten Conjunctiva zu Stande, welche Berlin*) so typisch beschrieben hat. Ich habe

*) Berlin l. c., p. 347.

typisch ausgebildete Cysten in abgelaufenen Trachomfällen vielfach vorgefunden, jedoch niemals in so zahlreicher Anzahl wie Berlin l. c. Auch muss ich im Gegensatze zu Berlin bemerken, dass ich, wie schon erwähnt, in frischen Fällen nur Spalten und enge Blindsäcke im oben definirten Sinne, niemals cystoid erweiterte Hohlräume gefunden habe, dagegen die letzteren meist in vorgeschrittenen resp. gänzlich abgelaufenen Fällen antreffe. Man vergl. Fig. 14. Die Zeichnung repräsentirt einen Querschnitt durch ein trachomatöses Augenlid; die Bindegewebsbildung in der Conjunctiva ist zum Abschluss gekommen, alles adenoide Gewebe zerstört; das neugebildete fibrilläre Gewebe, aus stark sclerosirten Fasern bestehend, erstreckt sich bis hart unter das Epithel; bei f ein typischer Follikel, bei l links daneben ein cystoider Hohlraum, von einer Infiltrationsschicht umgeben. In der Zeichnung sieht man nach links eine zipfelförmige Begrenzung; in den übrigen Serienschnitten, welche demselben Lide angehören, sieht man diese Spitze sich fortsetzen in eine spaltförmige klaffende Rinne, welche weit durch das Gewebe hindurch sich erstreckt, der Oberfläche zustrebend, und stellenweise narbige Verwachsungen ihrer Flächentheile erkennen lässt. — Leider liess sich dieses Verhältniss in der Zeichnung nicht wiedergeben.

Eine ganz besondere Eigenthümlichkeit zeigt das Epithel der drüsigen Einstülpungen der Conjunctiva bei Trachom. Schon Stieda hat das Vorkommen von Becherzellen in der Tiefe seiner Furchensysteme beschrieben. Auf der Höhe der Conjunctivalriffe soll gewöhnliches Epithel (wie auch Waldeyer und Sattler angeben) vorkommen, in der Tiefe der Rinnen soll Cylinderepithel als vordere Zelllage existiren. Das letztere Verhältniss ist, soweit die normale Conjunctiva in Betracht kommt, ganz unzweifelhaft richtig. Was aber die Becher- resp. die Schleimzellen angeht, so muss ich der Meinung

Sattlers *) beistimmen, welcher dieselben als rein pathologische Bildungen betrachtet. Sie finden sich nicht oder nur ausnahmsweise vereinzelt in der gesunden Schleimhaut, sind dagegen bei allen Catarrhen in reichlicher Anzahl und auch beim Trachom in grosser Menge vorhanden. Sie beschränken sich jedoch hier nicht auf die Wandung der Blindsäcke und Furchen, sondern finden sich, wie schon oben erwähnt, auch auf der Höhe der Conjunctiva. Vorwiegend gehören sie allerdings den Epithelauskleidungen der Drüsen an. Hier kommen sie, wie schon Sattler angiebt, meistens in der oberflächlichsten Epithelschicht, d. h. in der Schicht der Cylinderzellen vor, doch habe ich sie auch in den tieferen Lagen des Epithels ziemlich zahlreich vorgefunden. Man findet diese Becherzellen schon in den ersten Stadien des Trachoms und am häufigsten, je stärker die Schwellung des Gewebes in Folge der Follikelbildung ist.

Bei den schwächeren Vergrösserungen, mit welchen man die Epithellagen zu übersehen vermag, repräsentiren sich diese Becherzellen in Form sehr scharf abstechender, hellglänzender, hyaliner Flecke, die bisweilen vereinzelt stehen, bisweilen aber flächenhaft zusammenfliessen.

Gewöhnlich sind die Epithelzellen in der Umgebung solcher Partien wenig stark gekörnt und zeigen nicht sehr scharfe Conturen.

Ich halte diese Becherzellen für die Producte schleimiger Entartung der Epithelien, und betrachte die letztere als eine regressive Metamorphose in Folge beschränkter Ernährungsverhältnisse bei der Entzündung des Gewebes. Die Becherzellen gehen hervor aus einer Art schleimig-hyaliner Umwandlung des Zellleibes, welche mit gleichzeitiger Quellung verbunden ist.

Benachbarte Zellen, welche derselben Veränderung

*) Sattler l. c.

unterliegen, können zusammenfliessen und auf diese Weise können innerhalb der Epithelschichten grössere homogene Flecke entstehen.

Neben den Letzteren sind dann fast regelmässig auch in den tieferen Schichten zahlreiche Zellkörper vorhanden, welche durch ihr mattglänzendes, homogenes Wesen den Uebergang zur schleimigen Entartung bekunden. (Man vergl. Figur 5.) Bei a sind solche homogen werdende Zellkörper abgebildet, bei b sind die erwähnten Formen der Becherzellen vorhanden, dasselbe Verhältniss findet sich in Figur 1 bei d. In der Neuzeit sind diese Becherzellen im Conjunctivalepithel mehrfach gesehen, aber verschieden gedeutet worden.

Mandelstamm l. c. fand dieselben bei papillärem Trachom und liefert in Figur 2 sehr typische Abbildungen. Er hält dieselben aber für Hohlräume, ein Irrthum, der um so grösser wird durch die Erklärung, wie Mandelstamm diese Gebilde herleitet: „die hauptsächlich zu innerst gelegenen Zellen derselben (d. h. der Epithelien) senden nämlich Ausläufer zu den benachbarten und letztere verschmelzen derart miteinander, dass sie an dem Lumen einer längs- oder quergetroffenen Drüse viele kleine Ringe bilden." — (l. c. pag. 103.)

Reich fand dieselben Becherzellen in grosser Anzahl in der Conjunctiva ganz alter Leute, welche an chronischer Conjunctivitis gelitten hatten.

Nuel*) fand dieselben Becherzellen in reichlicher Menge. Auch nach diesem Autor beginnen diese Zellen, wie Figur 1 deutlich ergiebt, meistens in den innersten aber auch in den tiefsten Schichten des Epithels.

Mandelstamm beschreibt in seiner Arbeit Drüsenschläuche, welche in der Conjunctiva mehr oder weniger

*) Nuel (Des glandes tubuleuses pathologiques dans la conjonctive humaine). Annales d'oculistique. Tome LXXXVIII, Juillet-Aout 1882.

parallel zur Oberfläche verlaufen, wie die Figur D a a a darthun soll. Nuel glaubt l. c. den Beweis führen zu können, dass Mandelstamm seine Figuren missdeutet hat, indem er wirkliche Querschnitte für Längsschnitte gehalten hat und umgekehrt. Obwohl ich hinsichtlich der Argumentation dem verehrten Genter Collegen in der Deutung der Mandelstamm'schen Figuren vollständig beistimmen muss, kann ich doch nicht umhin, die Möglichkeit der Existenz horizontal verlaufender blindsackartiger Drüsenschläuche zuzugeben.

Schon in der normalen Conjunctiva kommen, wie ich oben p. 113 nachgewiesen habe, seitliche Ausbuchtungen, gewissermassen Seitenbuchten der Stieda'schen Furchen vor, welche bei eventueller Vergrösserung natürlich horizontal verlaufende Lumina aufweisen müssen. Aber auch ursprünglich senkrecht zur Schleimhautfläche verlaufende trachomatöse Drüsen können, ganz abgesehen von Narben, gänzlich und allein in Folge der Schwellung des Parenchyms der Schleimhaut aus ihrer Lage verdrängt werden und, wie meine Präparate lehren, theilweise schief zur Oberfläche verlaufen. In diesem Falle wird man natürlich auf dem Querschnitt rundliche Durchschnitte dieser Schläuche antreffen. Eine solche Verlegung ursprünglich gerade verlaufender Drüsenschläuche ist auch ohne Narbenretraction in der Pathologie nicht so aussergewöhnlich, wie Nuel (l. c. p. 20) anzunehmen scheint. So findet man z. B. in der Mucosa des Darmes die Liberkühn'schen Drüsen in der Umgebung der Peyer'schen Plaques, welche bekanntlich perpendiculär zur Schleimhautoberfläche verlaufen, bei Typhus abdominalis in Folge der Infiltration und Follikelschwellung aus ihrer Lage gebracht, so dass auf senkrechten Schnitten runde Drüsenquerschnitte gesehen werden (vergl. E. Ziegler, Lehrbuch der pathologischen Anatomie. Jena 1881. p. 654 u. 655, — sowie Cornil et Ranvier (Manuel d'histologie pathologique,

Bd. III, p. 828), ein Vorgang, der dem geschilderten nach Ursache und Wirkung völlig analog ist. Solche Bildungen habe ich wiederholt bei Trachom vereinzelt angetroffen, aber niemals in dem Mengenverhältniss, welches die Deutung Mandelstamm's acceptiren liesse.

Nachdem wir uns über die Natur der sogenannten Trachomdrüsen orientirt haben, wäre die Frage zu beantworten, ob sie für den trachomalösen Process pathognostisch sind. Diese Frage kann aus den vorstehenden Erörterungen direct beantwortet werden. — Wenn diese Drüsen reine Analoga der normal vorkommenden Epithelbuchten und Einsenkungen sind, welche durch Vergrösserung entstehen, so sind sie natürlich keine pathologischen Neubildungen, welche dem Trachom eigenthümlich sind, sondern müssen überall da sich finden, wo eine beträchtliche Schwellung des Conjunctivallagers eine Faltung und Vergrösserung der Schleimhautoberfläche verlangt. Schon Jacobson l. c. hat darauf aufmerksam gemacht, dass diese Drüsenbildungen erstens nicht in grösserem Mengenverhältniss bei Trachom angetroffen werden, als sie in verkleinertem Massstabe auch der normalen Conjunctiva zukommen, und zweitens, dass die vergrösserten sog. Trachomdrüsen auch bei Schwellungszuständen der Conjunctiva sich finden, welche von Trachom gänzlich verschieden sind, wie bei Lupus conjunctivae etc. etc. Nuel l. c. schliesst sich in seiner ungemein überzeugenden Arbeit dieser Ansicht ohne alle Reserve an und bekräftigt dieselbe durch eine Reihe gründlicher Untersuchungen.

Was von den Drüsen gesagt ist, gilt nicht in gleichem Grade von den, von mir oben beschriebenen Gewebsspalten, welche grössere lappenförmig begrenzte Theile der geschwollenen Conjunctiva absondern.

Wenn man von den Neubildungen und Tumoren absieht, kommt es wohl bei keiner chronischen Entzündung der Conjunctiva, welche mit Gewebshypertrophie einher-

geht zu solchen Schwellungszuständen, wie das Trachom sie gemeinlich hervorbringt. Daher wüsste ich auch keine eigentliche Entzündung, die zur Formation solcher Gewebsspalten Veranlassung geben könnte. Bei Trachom finden sich nun ferner, wie ich oben nachgewiesen habe, umfangreichere Ulcerationen der Schleimhautoberfläche und zwar sowohl an den Flächenwandungen der Spalten als auf der freien Oberfläche der Membran selbst. Es kommt daher sehr leicht, insbesondere im Narbenstadium des Trachoms zu Abkapselungen der Spalträume und auf diesem Wege zur Cystenbildung. Die letztere kann ebensowohl auch durch einen auf gleiche Weise entzündlich bewirkten Verschluss der Iwanow-Berlin'schen Drüsen angebahnt werden.

Die Cystenbildung scheint mir nun gerade bei chronischem Trachom in Vergleich zu anderen Erkrankungen der Conjunctiva mit überwältigender Häufigkeit aufzutreten, wenn sie überhaupt bei anderen Entzündungen sich findet.*)

Die Angabe Jacobsons (l. c.), dass dieselben Bildungen bei chronisch blennorrhoischem Catarrh vorkommen, würde nur dann überzeugend für mich sein, wenn durch die klinische Beobachtung ein vorausgegangenes Trachom sicher ausgeschlossen werden könnte.

Ausser den angeführten Argumenten, welche gegen die specifische Bedeutung der sog. Trachomdrüsen sprechen, fällt noch ins Gewicht, dass sie bei weitem nicht in allen

*) Ich sehe hier natürlich ab von den kleinen oft zu beobachtenden Retentionscysten der Conjunctivalbuchten, wie sie insbesondere beim chronischen Catarrh in Form punktförmiger gelber Fleckchen, welche eine bröckliche Inhaltmasse austreten lassen, zu erkennen sind, sondern habe hier die geräumigen tiefliegenden durch Dehnung erweiterten von Iwanow und Berlin genau beschriebenen Hohlräume mit körnigem bis flüssigem Inhalt im Auge.

Fällen des Trachoms sich vorfinden. In manchen Fällen trifft man ihrer viele, in anderen Fällen, meistens bei den stärksten Schwellungszuständen findet man ihrer wenige. In einzelnen Fällen können sie ganz fehlen. Auch Iwanow (l. c.) suchte sie in manchen Fällen vergebens.

Es muss also zugegeben werden, dass die Drüsen bei Trachom nur accidentelle, keine specifische Bedeutung haben, dass sie allerdings das Wesen des Trachoms nicht ausmachen. Durch die Constatirung dieser Thatsache wird jedoch der Werth der Berlin-Iwanowschen Entdeckung keineswegs geschmälert. Die Existenz der Drüsen hat, wie oben genugsam hervorgehoben, einen bedeutenden Einfluss auf das ganze Krankheitsbild, wenngleich sie dessen Wesen nicht ausmacht. Sie sind an und für sich eine bedeutende Complication des ganzen Prozesses.

VI.

Ueber die Veränderungen des Oberflächen- und des Drüsenepithels bei Trachom.

Die Existenz der Becherzellen im Epithel der Conjunctiva setzt pathologische Vorgänge im Gewebe voraus. Diese Becher- oder Schleimzellen finden sich nicht allein in der Epithelauskleidung der sog. Trachomdrüsen, sondern auch in dem Oberflächenepithel der Conjunctiva; sie scheinen sich vorwiegend in der Cylinderzellenschicht zu bilden. Diesem Umstande entsprechend, findet man sie an den Stellen des Oberflächenepithels, welches als tiefste Lage Cylinderzellen, als oberflächliche Lage Plattenepithel trägt, am häufigsten und am schönsten in der Tiefe des Epithellagers, hart über der Basalmembran vor. Diese Becherzellen sind nicht in jedem Falle von Trachom in gleicher Menge vorhanden, sondern finden sich am häufigsten in den vorgeschrittenen Graden, an der Oberfläche der Granulationen insbesondere bei derber Infiltration der

Schleimhaut. Wenn sie zahlreich vorhanden sind, stehen sie bisweilen so nahe beieinander, dass sie eine eigene besondere Schichte im Epithel zu bilden scheinen. Die einzelnen Becherzellen haben einen zähschleimigen Inhalt.

Nuel (l. c. pag. 11 u. 12) fasst diese Zellen als besondere drüsige Organe auf, welche eine hyaline Masse absondern, er nennt sie: Glandes unicellulaires oder Cellules hyalines. Sie haben nach den Befunden des genannten Autors eine eigene Membran, wenigstens die ausgebildeten Formen, während die kleineren Zellen eine solche vermissen lassen. Es finden Uebergänge statt zwischen diesen „hyalinen, einzelligen Drüsen" und den cylindrischen Epithelzellen. Diese Gebilde lassen eine dem Drüsenlumen zugekehrte Oeffnung erkennen, durch welche sie einen zähweichen hyalinen Inhalt in das Lumen der tubulösen Drüsen entlehren. Liegen diese einzelligen Gebilde in der Tiefe des Epithelstratums, so findet sich ein intercellulärer Gang, welcher die erwähnte Oeffnung der hyalinen Zelle mit dem Drüsenlumen verbindet — „Cette ouverture est large dans les cellules hyalines fortement gonflées, plus petite dans celles, qui tout en ayant un contenu hyalin, ont cependant le corps moins évasé. Les formes de la dernière espêce se raprochent plus on moins des cellules granulées cylindroides, qui touchent la lumière glandulaire." (Nuel l. c. pag. 11.)

Diese Befunde des genannten Autors sind ebenso wichtig als interessant. Wir würden nach Nuel in den beschriebenen Gebilden besondere Secretionsorgane haben, welche als Schleimbildner aufzufassen wären.

Die Thatsachen, welche Nuel weiter anführt, dass eine entzündete Conjunctiva, wenn man bei ectropionirtem Lide dieselbe leicht abtrocknet, sich gleich wieder befeuchtet, dass man in Form von kleinen Tröpfchen die be-

netzende Flüssigkeit sehr oft aus dem Gewebe austreten sehen kann, ist unzweifelhaft richtig.

Meine eigenen Untersuchungen waren zur Zeit, als ich die Arbeit Nuels zugestellt erhielt, bereits abgeschlossen, so kann ich über die Secretionsöffnungen etc. etc., sowie über die Membran dieser Gebilde nichts aussagen.

Doch habe ich Bilder, welche der Figur 1 Nuels entsprechen, auch bei Trachom häufig gesehen, doch fand ich die hyalinen Becherzellen nicht ausschliesslich im Epithellager der Drüsen, sondern auch im Oberflächenepithel der ganzen Conjunctiva. Ich habe die Becher- oder Schleimzellen, die einzelligen Drüsen Nuels für einfache Degenerationsproducte des normalen Epithels gehalten, glaube mich auch überzeugt zu haben — im Gegensatze zu den Erfahrungen Nuels —, dass diese Gebilde von äusserst kurzer Dauer sind, dass sie frühzeitig zerfallen und dann ihren schleimigen Inhalt über die Conjunctiva ergiessen. Diese Thatsachen würden aber die Richtigkeit der Nuel'schen Befunde gar nicht ausschliessen, — sie würden nur den Zerfall der einzelligen Drüsen beweisen. Meinen Befunden nach ist sogar die schleimige Entartung des Epithels neben der Fettmetamorphose eine der wirksamsten Ursachen, welche den Durchbruch der Follikel (vergleiche oben) befördern hilft. Die Becherzellen stehen oberhalb der Follikel insbesondere sehr dicht; sie tragen, wie auch die fettig entarteten Oberflächentheile zu dem glasigen diaphanen Wesen bei, welches die vorgeschrittenen und in regressiver Metamorphose befindlichen Trachomformen, z. B. das sulzige Trachom Stellwag's an der Oberfläche erkennen lassen.

Im Innern der tubulösen Drüsen kann man sich von der Abstossung der Becherzellen sogar sehr leicht überzeugen. Ich habe im Lumen der letzteren sowohl, als insbesondere im Innern der obenerwähnten Gewebsspalten solche hyaline Zellen ausser jedem Zusammenhange mit

den Epithelwandungen vorgefunden. Theilweise findet man sie, hier wie dort, zu Haufen geballt, wodurch unförmliche klumpige Massen zu Stande kommen.

Solche abgestossene Schleimzellen sind neben mehr oder weniger veränderten abgestossenen Epithelien immer neben den bekannten Detritusmassen im Innern der ausgedehnten Drüsenschläuche vorhanden und können unter Umständen den einzigen Beweis für die epitheliale Natur der Begrenzung eines cystoiden Hohlraumes abgeben.

Ist nämlich ein Drüsenblindsack durch Anhäufung der Secretmassen abnorm stark ausgedehnt, so gehen mit der Sackwandung bestimmte Veränderungen vor, theils entzündlicher, theils rein atrophischer Natur. Zunächst tritt in der Umgebung der Cyste eine reactive Entzündung im Gewebe auf; dieses Letztere zeigt sich von lymphoiden Elementen durchsetzt und von neugebildeten Blutgefässen durchzogen. Da die Cystenbildung, wie oben erwähnt, meistens in den Ausgangsstadien des Trachoms erst erfolgt, so kann die Entzündung im Conjunctivalgewebe, d. h. das eigentliche Trachom bereits abgelaufen sein, während die Infiltration um die Cysten herum noch fortbesteht (vergl. Fig. 14e). Auf solche Weise kommen die Bilder zu Stande, welche Iwanow*) so trefflich in Fig. 3 und 4 beschrieben hat.

Indem nun rings um die Cysten herum eine entzündliche Neubildung von Bindegewebe stattfindet, kommt es zu einer Verdickung der Cystenwand, welche bisher nicht beschrieben ist, aber beträchtliche Grade erreichen kann, gleichzeitig wird das Epithel an der inneren Wand der Cyste atrophisch und gänzlich zerstört. Anfänglich zeigen die verschiedenen Epithelschichten, verschiedene Grade fettiger Degeneration, werden schliesslich abgestossen,

*) Iwanow, Bericht der Heidelberger ophthalmolog. Gesellschaft 1878, p. 18.

so dass die Wandung der Drüse aus reinen concentrisch zum Lumen verlaufenden Bindegewebszügen besteht. Der Inhalt der Cyste besteht anfangs, so lange das Epithel noch erhalten, aus einer fest-weichen talgartigen Masse, in welcher, wie oben erwähnt, abgestossene Epithelzellen und stellenweise die erwähnten hyalinen Becherzellen aufzufinden sind, oder später aus einer gelblich-weissen eiterähnlichen Flüssigkeit, in welcher jedoch zellige Elemente nur hin und wieder zu entdecken sind. Diese dünnflüssigen bis breiigen Massen entleeren sich bei leichtem Druck auf die ectropionirte Schleimhaut sehr leicht. Die Entleerung führt dann eine Entlastung der Sackwandung herbei, welche letztere einen Nachlass der reactiven Entzündung der Umgebung zur Folge hat. In den ersten Stadien des Trachoms lassen sich, da in der Regel die Cysten noch fehlen, keine solchen, dünnflüssigen Massen ausdrücken. Was man bei Druck auf die ectropionirte Schleimhaut, — insbesondere wenn man die geschwollene Uebergangsfalte mit dem Scalpellstiel (oder dem Cubrumstift) vom Bulbus hart abhebt, — austreten sieht, sind die comedonenartigen Pfröpfe, welche wir als Inhaltsmassen der geborstenen Follikel oben kennen gelernt haben. Es will mir scheinen, als wenn die letzteren Massen vielfach mit dem Inhalte der Iwanow-Berlinschen Cysten verwechselt worden sind. Die histologische Prüfung der ausgedrückten Contenta kann in jedem Falle wie oben erwähnt, die Diagnose sichern. Die erwähnten Hohlräume können lange Zeit nach Ablauf des Trachoms noch bestehen. In Folge der Retraction des Bindegewebes ihrer Umgebung kann ihr Volumen verkleinert resp. ganz aufgehoben werden.

In Vorstehendem handelte es sich um degenerative Vorgänge des Epithels bei Trachom. Es kommen aber auch ganz entgegengesetzte Zustände, nämlich Wucherungen des Epithellagers vor und zwar in Form localer Hypertrophie, welche zu Sprossen resp. zur Höckerbildung führt.

Wie aus den gleichlautenden Befunden der Autoren hervorgeht, findet sich auf der Höhe der gesunden Conjunctiva ein ausgebildetes gewöhnliches Plattenepithel, während in der Tiefe der Furchen eine oberflächliche Lage Cylinderzellen sich vorfindet; bei Trachom ist dieses Verhältniss durchaus ein constantes.

Häufig fand ich in der Tiefe einer Conjunctivalbucht resp. am Fundus einer Drüse sämmtliche Fpithelschichten aus Cylinderepithelien von auffallend verlängerter Form, gebildet. In anderen Fällen, allerdings eine doppelschichtige Lage: runde oder polyedrische Zellen in der Tiefe, Cylinderzellen in der oberflächlichsten Lage, entweder in einfacher Reife, oder mehrfach geschichtet. (Man vergl. Fig. 5 bei a: runde Epithelien, theilweise hyalin entartet in der Tiefe. Eine mehrschichtige Lage verlängerter Cylinderzellen nach der Mitte und in letzterer mehrere Becherzellen bei b b.)

Wenn man den Verlauf der Epitheldecke von der Höhe der Conjunctiva zur Tiefe solcher Epithelbuchten verfolgt, so bemerkt man eine allmälig erfolgende Umwandlung der flachen Deckzellen in langgezogene Cylinder (vergl. Figur 2b). Man sieht die Ersteren sich allmälig aus ihrer flachen Lage emporrichten, im Innern der tubulösen Drüse vollsaftiger werden und cylindrische Formen annehmen, so dass der continuirliche Uebergang von Deckepithel in Cylinderepithel deutlich zu beobachten ist.

Aber auch auf der Oberfläche der Conjunctiva finden sich gar nicht selten bei reinem Trachom hahnenkammartige Sprossungen, aus lauter langgezogenen Cylinderzellen bestehend, doch sind diese letzteren Bildungen, wie weiter gezeigt werden wird, mehr den chronisch-blennorrhoischen Formen der Conjunctivalentzündung eigen.

Häufiger als diese Sprossenbildung des Epithels nach Aussen, wird die Wucherung nach einwärts ins Gewebe der Schleimhaut hinein beobachtet. Zapfenförmige Ein-

senkungen des Epithels in Form solider Sprossen sieht man recht häufig. Von Berlin und Iwanow sind sie als typische Befunde bei Trachom beschrieben und auch jüngere Forscher wie Baumgarten l. c., und Mandelstamm l. c. legen denselben patognostische Bedeutung bei. Ich selbst habe Bildungen wie die erwähnten Autoren sie beschreiben, noch niemals gesehen; meine Präparate bestätigen nur einzelne unregelmässig verlaufende zapfenförmige Sprossen, welche sich nur in veralteten Fällen im Regenerationsstadium des Trachoms finden und meist dort entstehen, wo früher Defecte der Schleimhautoberfläche bestanden haben. Sie finden sich daher meist an Stelle durchbrochener Follikel. Solange die Basalmembran der Conjunctiva erhalten war, sah ich diese Epithelbildungen niemals, wo ich sie vorfand, boten sie denselben Charakter wie z. B. die epithelialen Sprossenbildungen, welche nach ulcerativer Keratitis vielfach beobachtet und beschrieben sind.

Die soliden Epitheleinsenkungen in der Tiefe der Membran haben also bei reinem Trachom nur die Bedeutung regenerativer Wucherungen des Epithels zur Deckung von Substanzverlusten nach Geschwürsbildung und Excoriation.

Bei oberflächlichen Schnitten, welche parallel zur Knorpelfläche oder schief zur Oberfläche gelegt sind, können natürlich Querschnitte von solchen Zapfen und auch vollkommene Epithelnetze gefunden werden. Dass dieselben aber typische Bildungen bei Trachom vorstellen, oder gar als charakteristisch für diese Krankheit aufzufassen wären, wie Mandelstamm l. c. behauptet, muss entschieden in Abrede gestellt werden. Wie ich, so haben auch Jacobson und Nuel die Befunde des genannten Autors nicht bestätigen können, wohl hat aber Nuel l. c. den Beweis geliefert, dass Mandelstamm die Epithelzeichnungen, welche oberflächlichen Flächenschnitten ent-

sprechen, irrthümlich auf Querschnitte bezogen hat. Die Wucherungen des Epithels in Form der Sprossenbildungen finden sich aus den genannten Gründen bei allen Affectionen vor, welche epitheliale Defecte setzen; insbesondere bei denen, welche gleichzeitig zu papillenähnlichen Wucherungen der Schleimhautoberfläche führen, wie bei den verschiedenen blennorrhoischen Zuständen der Conjunctiva, welche wie unten gezeigt werden soll, vom Trachom gänzlich verschiedene Erkrankungen vorstellen.

VII.

Die Pathogenese der Trachomfollikel.

Wie aus der vorstehenden Schilderung der anatomischen Befunde bei reinem Trachom hervorgeht, ist keiner derselben für die Krankheit charakteristisch mit alleiniger Ausnahme der Trachomfollikel. — Die letzteren Gebilde finden sich nach dem übereinstimmenden Urtheile der meisten Histologen, denen wir uns aus voller Ueberzeugung auf Grund vieler Untersuchungen anschliessen, in der normalen Schleimhaut nicht und wenn einzelne bewährte Forscher, deren Glaubwürdigkeit nicht angestritten werden kann, wie Horner, Baumgarten etc. etc. sie gefunden haben, so sind sie den Beweis schuldig geblieben, dass es sich nicht um vereinzelte pathologische Bildungen in sonst gesunder Schleimhaut, oder um Residuen abgelaufenen resp. geheilten Trachoms gehandelt hat. — Es sind die Follikel aber auch keiner anderen Schleimhauterkrankung eigen, als nur dem Trachom und darum als die charakteristischen Merkmale dieser Entzündungsform zu betrachten. Das Trachom ist also als eine folliculäre Entzündung der Conjunctiva aufzufassen.

Diese Definition erschöpft das Krankheitsbild vollkommen; wir werden weiter unten sehen, dass der verschiedene Verlauf der Affection die verschiedenen Trachom-

formen, die wir kennen, — bedingt, so dass sie sämmtlich unter die Gruppe der folliculären Entzündung zusammengefasst werden können.

Wenn nun der Follikel als das anatomische Substrat der Krankheit erkannt ist, so wird es sich weiter fragen, wie er zur Entstehung kommt und wie die letztere veranlasst wird.

Ich handle hier jedoch nur von der Pathogenese, soweit sie anatomisch verwerthbar ist; der klinische Verlauf der Krankheit, die Aetiologie, die Frage nach der Art der Weiterverbreitung und Infectionsfähigkeit soll einer Arbeit überlassen bleiben, welche demnächst mein Assistent Herr Dr. Germann in seiner Inauguraldissertation auf Grund der Bearbeitung unseres klinischen Materials veröffentlichen wird.

Dass die granuläre Beschaffenheit der Conjunctiva ein Hauptkennzeichen der in Rede stehenden Erkrankung sei, hat bereits die Mehrzahl der Aerzte zu Anfang dieses Jahrhunderts behauptet. Nur war der anatomische Charakter dieser sog. Granulation bis in spätere Zeiten streitig und ist es ja bis jetzt eigentlich noch geblieben. Die Kenntniss der granulären Lidrauhigkeit, der „état granuleux" der Franzosen, ist bis ins Alterthum zu verfolgen. Man findet Andeutungen im Celsus, Galen, im Aetius etc. etc. Silvaticus citirt in seinem Opus pandectarum medicinae, pag. 209 auch den Demosthenes: „Trachitis bleffaron est asperitas palpebrarum in interioribus." *)

Auch die alten deutschen Aerzte haben, wenn auch undeutliche, Beschreibungen hinterlassen, so finde ich bei George Bartisch von Königsbrück, „Bürger, Oculist, Schnitt- und Wundartzt in der Churfürstlichen alten Stadt Dressden", in seiner „*Οψθαλμολογεια* das ist Augendienst", p. 30 aus dem Jahre 1583, „das Weisse in den Augen, Conjunctinua genannt, wird nussfarbig, gelb und braun, feistgeschwürig, aufgedunsen

*) Hier findet sich wohl die älteste Bezeichnung von Trachites (Trachom), welche später von Beer und Eble gebraucht und von Bendz allgemein eingeführt wurde.

und übelgestaltet. Dieselbigen Mängel werden in lateinischer Sprache genannt Oculorum pinguedo grannuarum copia etc. etc., es folgen öfftermal auch Schäden, das es die Augen überzeucht und Fälle daraus werden, so das Gesichte vertunkeln." Pag. 108 spricht er von Beissen und Krummen der Augen, „der gemeine Mann nennt das den Acherschrimpff und die Gelehrten τραχομα, aspretudinem." Pag. 114 spricht er von grosser Röte und Blutschebigkeit der Augen und braucht den Namen „eine Art Trachomatis oder Psoropthalmie."

Beer*), obwohl er nicht das Wort Granulationen gebraucht, kennt dieselben wohl; er spricht p. 567 „von kleinen fressenden Geschwürchen, welche die ganze geschwollene Bindehaut der Augenlider bedecken und derselben gewöhnlich mehr oder weniger das Ansehen einer frischen aufgeschnittenen Feige geben.".

Beer nennt diesen Zustand eine „reine Form der Psorophthalmie, welche unsere paradigmatischen Ophthalmonosologen wieder aus der Einheit der Form herausgerissen und als eine eigene Augenkrankheitsform unter dem nichtssagenden Namen „Augenliderrauhigkeit" (Trachoma, Dassuma, Siccosis, Palprebra ficosa) aufgestellt haben.

Weiter sagt Beer p. 568 und 569, dass die Krankheit häufig auf den Knorpel übergreift; p. 568 braucht er selbst für diese Krankheit das Wort Trachom.

Bd. II, p. 237 sagt er, dass häufig eine Verschrumpfung des Knorpels mit Extropiumbildung nach dieser Krankheit zurückbleibt.

Nach Hirsch**) ist der Engländer Vetch der erste, welcher die Granulationen beschreibt (nach dem obigen eigentlich nur das Wort dafür erfindet). Bessere Beschreibungen und treffliche Abbildungen liefert, so viel ich finde, zuerst Helling.***)

An der Uebergangsfalte sah er häufig „aneinandergedrängte, gelbröthliche Körnchen, welche die grösste Aehn-

---

*) J. Beer, Lehre von den Augenkrankheiten. Wien 1813. Bd. I, p. 567.

**) Hirsch, Geschichte der Ophthalmologie. Graefe und Saemisch Bd. VII, p. 424.

***) Helling, Practisches Handbuch der Augenheilkunde. Berlin 1821. Bd. II, p. 117.

lichkeit mit Fischeiern hatten." „Die Bindehaut erscheint davon rauh und stellt die von den älteren Schriftstellern schon angeführte Augenliderrauhigkeit (Trachoma) dar." In Fig. 11 der beigegebenen Tafel liefert Helling eine vortreffliche Abbildung trachomatöser Granulationen. Pag. 123 heisst es, „dass die Augenliderrauhigkeit hervorgehe aus einer Umänderung der sonst glatten Conjunctiva in ein körniges den Hirsekörnern oder der Oberfläche der reifen Himbeeren ähnliches Wesen." Fast ebenso definirt Rust*) die Granulationen. — Auch Benedict**) spricht von den „berüchtigten körnerartigen Substanzwucherungen oder sogenannten Granulationen." Ganz ebenso Weller.***)

Aus den vorstehenden Citaten ist ersichtlich, dass der Zustand der sogenannten Granulationen resp. das chronische Trachom den alten Aerzten im Anfange dieses Jahrhunderts wohlbekannt war. Die Art, wie Beer und Andere von der Augenliderrauhigkeit reden, setzt voraus, dass dieses Krankheitsbild damals allgemein bekannt gewesen sein muss.

Bis in die 40ger Jahre hinein finde ich keine eigentliche Erwähnung der Follikel als Substrat der Granulationen.

Burkard Eble†) führt die letzteren zurück auf den von ihm zuerst beschriebenen Papillarkörper. Die Abbildungen, welche Eble von den Granulationen liefert, können als meisterhaft ausgeführt, besonders empfohlen werden.

J. Müller††) führt die Affection zurück auf „eine Erkrankung des schleimdrüsigten Gewebes in der Fläche der

*) Rust, Erfahrungssätze über die contagiöse oder egyptische Augenentzündung. Mainz 1821.

**) Benedict, Handbuch der practischen Augenheilkunde. Leipzig 1822. Bd. II, p. 83.

***) Weller, Die Krankheiten des menschlichen Auges. Berlin 1826. p. 459.

†) B. Eble, Ueber den Bau und die Krankheiten der Bindehaut des Auges mit besonderer Beziehung auf die contagiöse Augenentzündung. Wien 1828.

††) J. Müller, dessen Ansichten von seinen Zeitgenossen lebhaft bekämpft wurden, ist durch die Befunde der Neuzeit, betreffend die Rolle, welche die tubulösen Drüsen spielen sollen, glänzend gerechtfertigt. — 1. J. Müller, Erfahrungssätze über die contagiöse Augenentzündung. Mainz 1821; und 2. Die neuesten Resultate über Vorkommen einer ansteckenden Augenliderkrankheit am Niederrhein. Leipzig 1823.

Augenlider ansteckender Art, ohne indess die Granulationen besonders zu beschreiben.

Ebenso führt Andreae*) die Granulationen zurück auf den geschwollenen Drüsenapparat der Conjunctiva.

Der St. Petersburger Arzt Florio**) erklärt sie als Wucherungen der Eble'schen Papillarkörperchen, ebenso Mackenzie.***)

Fallot †) hatte die Granulationen für besondere Neubildungen erklärt ähnlich dem Tuberkel.

Himly ††) hält die eigentlichen Granulationen für Gruppen nebeneinander liegender Sarkome; er unterscheidet diese von den Wucherungen des Eble'schen Papillarkörpers.

Die erste anatomische Definition der trachomatösen Follikel lieferte Decondé †††); er führt die trachomatösen Granulationen zurück auf die Erkrankung „besonderer secretorischer Organe, welche sich beim Menschen und bei einigen Thieren finden; sie bilden das anatomische Substrat der contagiösen Ophthalmie."

Bruch *†) war der erste, welcher in der Conjunctiva des Rindes die Follikel näher beschrieb und auf die Aehnlichkeit mit den Darmfollikeln hinwies.

Bendz hatte im Jahre 1858 das Verdienst, diese Follikel beim Trachom des Menschen zu untersuchen und auf deren Bedeutung für diese Krankheit aufmerksam zu machen.

---

*) Dr. Aug. Andreae, Grundriss der gesammten Augenheilkunde. Leipzig 1846. p. 319.

**) Pierre Florio, Description de l'ophthalmie purulente. Paris 1841. p. 124.

***) Mackenzie, Traité pratique des maladies de l'oiel, traduite par Warlomont. Paris 1856. p. 691.

†) Fallot, Nouvelles recherches etc. Bruxelles 1838. p. 27.

††) Himly, Die Krankheiten und Missbildungen des menschlichen Auges und deren Heilung. Berlin 1843. Th. I, p. 258.

†††) Decondé, Memoire sur differentes questions, qui se rattachent à l'ophthalmie de l'armée (Annales de le société de med. de Gand. Juni 1840, p. 122.

*†) Bruch l. c.

Trotz der differenziellen Bedeutung, welche Bendz den Follikeln bei Trachom zuschrieb, trotz der Gediegenheit seiner Untersuchung ist die Natur und das Wesen dieser Gebilde bis heute streitig geblieben. Es ist ferner vielfach bis in die allerneueste Zeit darüber gestritten worden, ob der Trachomfollikel zu identificiren ist mit dem Darmfollikel.

Jacobson*) hat zuletzt noch den Versuch gemacht, durch den Vergleich der histologischen Details, die Differenz beider Gebilde zu erweisen. Er findet die charakteristischen Bestandtheile des Darmfollikels, die Hülle, das Reticulum, die in demselben haftenden lymphkörperartigen Zellen und ein Capillarsystem in den Trachomkörnern wieder. Die wirklich differenziellen Unterschiede aber, die er auffindet (in der Grösse und Gruppirung der Zellen), sind meines Erachtens unwesentlich und nicht beweisend genug, um auf eine völlige Verschiedenheit der streitigen Gebilde mit Sicherheit schliessen zu können.

Dazu kommt, dass die Meinungen der Histologen, wie aus den massgebenden Abhandlungen der Neuzeit ersichtlich ist, hinsichtlich der Anordnung der Zellen und überhaupt hinsichtlich des inneren Baues des Darmfollikels mindestens ebensoweit auseinandergehen, wie hinsichtlich des Trachomfollikels. Ist doch die alte Frage nach der Existenz einer Hülle noch nicht einmal völlig zum Abschlusse gebracht und fehlen Angaben über die Entwickelung der Darmfollikel noch fast vollständig.

Die Definition, welche His**) im Jahre 1862 gegeben, dass „die Peyerschen und solitären Follikel des Darmes nicht Bildungen ganz besonderer Art seien, sondern sich als reichlichere Anhäufungen von adenoider Substanz

---

*) Jacobson l. c., p. 169 u. 171.

**) His, Untersuchungen über den Bau der Peyer'schen Drüsen (Siebold u. Köllicker Bd. IX, p. 436).

auffassen lassen", gilt bei den meisten Histologen noch heute.

Soviel steht fest, dass wir mindestens ebensoviel Recht haben, die Trachomkörner zu den eigentlichen Follikeln zu rechnen und sie mit den Darmfollikeln zu identificieren, wie solches der Fall ist bei den analogen Gebilden, welche Hoyer *) in der Nasen-Schleimhaut des Frosches, Krause**) auf der Schleimhaut der Vagina des Schweines, v. Recklinghausen***) in der Schleimhaut der Harnblase beim Frosch, Wagner †) in der Pleura, Virchow ††) am Kehldeckel, Boetcher †††) in der Leber und in der Zungenschleimhaut gefunden haben.

In allen Fällen handelt es sich um den Darmfollikeln analog gebaute Gebilde; nur der innige Zusammenhang mit den Lymphgefässen, der für die Darmfollikel feststeht, ist von den Follikeln an anderen Schleimhäuten nicht mehr und nicht weniger, als bei den Trachomfollikeln nachgewiesen. Wenn es nun keinem Histologen einfallen wird, die genannten Gebilde als wahre Follikel zu bestreiten, so sehe ich keinen Grund, der mich abhielte, nicht auch die Trachomkörner den wahren Follikeln anzureihen.

Die wahre follikuläre Natur der Trachomkörner ist aber noch aus einem anderen Grunde bestritten worden. Da in der normalen Conjunctiva nämlich keine Lymph-

---

*) Hoyer, De tunica mucosae narium structura. Berlin 1857.

**) Krause, Die terminalen Körperchen. Hannover 1860. p. 115.

***) Recklinghausen, Die Lymphgefässe und ihre Beziehung zum Bindegewebe. Berlin 1862. p. 91.

†) Wagner, Archiv für physiolog. Heilkunde 1859. III. p. 343.

††) Virchow, Die krankhaften Geschwulste. Bd. II, p. 612.

†††) Boetcher, Einiges zur Verständigung in Betreff der Balgdrüsen an der Zungenwurzel. Virchow's Arch. XVIII, p. 22.

follikel vorkommen, so müssen die Trachomfollikel nothwendig als krankhafte Neubildungen erklärt werden.

Die Möglichkeit der Neubildung von echten Follikeln, an Orten, wo solche normaliter nicht vorkommen, wird nun von mehreren Autoren mit aller Entschiedenheit in Abrede gestellt, so sagt Jacobson*), dass „die Neubildung lymphatischer Follikel auf dem Boden einer einfachen localen Entzündung in einem normal nicht follikelhaltigen Gewebe in der pathologischen Histologie kein Analogon hat."

Ebenso argumentiert Sattler**): „Andererseits wäre eine Neubildung von Lymphfollikeln in der Conjunctiva, in der Weise, wie sie Saemisch für seine Conjunctivitis follicularis in Anspruch nimmt, ein Vorkommniss, das in der pathologischen Anatomie ohne jede Analogie dastehen würde".

Diese Ansicht ist nun eine entschieden irrthümliche — denn die Follikelbildung in der Conjunctiva ist nicht allein nicht ohne Analogie, sondern wird durch vollständig gleiche Neubildungsvorgänge, welche an vielen anderen Schleimhäuten beobachtet und zweifellos constatirt sind, schon abgesehen von der ganzen vorstehenden Argumentation, aus Gründen der Analogie in hohem Grade wahrscheinlich gemacht.

Schon die oben citirten Befunde von Hoger, Krause, v. Recklinghausen, Wagner, Virchow und Boetcher wären hier anzuführen. Diese Autoren haben die den solitären Follikeln und den Plaques vollständig gleichgebauten Gebilde durchaus nicht zu den physiologischen gerechnet, sondern sie als pathologische Bildungen aufgeführt.

*) Jacobson l. c., p. 173.

**) Sattler, Ueber die Natur des Trachoms und einiger anderer Bindehautkrankheiten. Heidelberger Bericht 1881, p. 19.

Es ist wohl durchgehends die Regel, dass pathologische Neubildungen von so typischem Charakter wie die Lymphfollikel mit dem Grundgewebe in dem sie entstehen, gewisse präexistirende anatomische Merkmale gemein haben; daraus folgt aber nicht, dass die Erstern mit den Letztern vollständig dieselbe Form und Structur besitzen müssen. In der Conjunctiva nun ist diese Bedingung des Entstehens der Lymphfollikel erfüllt, denn hier handelt es sich um die Bildung von Follikeln in rein adenoidem Gewebe. Also haben wir nicht einmal vollkommen Hetorotopie gegeben. Wir finden jedoch auch Beispiele von dem pathologischen Erscheinen der Follikel an Orten, wo sie normal niemals vorkommen können. | So fanden Virchow und Boetcher*) massenweise Follikel, welche dem Baue nach sich den Follikeln des Darmes ganz analog vorhielten, in der Leber bei Leukämie „und doch wird niemand behaupten wollen, dass in der Leber mikroskopische Follikel vorgebildet seien." So fand J. Arnold**) follikelartige Ansammlungen von lymphoiden Zellen in der Wand der Bronchien.

Nach Birch-Hirschfeld***) ist es „Thatsache, dass die hyperplastischen Lymphome sich nicht selten compliciren mit dem Auftreten kleinerer im Bau dem Lymphdrüsengewebe entsprechender Knötchen im Bindegewebe verschiedener Organe wie der Leber, Niere etc. etc."

Aber auch im Digestionstractus finden sehr häufig Neubildungen von echten Follikeln statt. — Zunächst findet man bei verschiedenen Individuen die geschlossenen Follikel, wie die Plaques in sehr variabler Anzahl.

*) Boetcher, Einiges zur Verständigung in Betreff der Balgdrüsen an der Zungenwurzel. Virchow's Archiv Bd. XVIII, p. 22.

**) J. Arnold, Ueber das Vorkommen lymphatischen Gewebes in den Lungen. Virchow's Archiv Bd. LXXX, p. 320.

***) Birch-Hirschfeldt, Lehrbuch der patholog. Anatomie. Leipzig 1877. p. 131.

Frey *) handelt von den Peyer'schen Plaques, wenn er sagt, „manchmal begegnet man ihnen äusserst spärlich, oder vermisst sie ganz, während sie in anderen Fällen in Unzahl auftreten."

Nach E. Klein **) „kann die Anzahl der Peyer'schen Plaques in einem Dünndarm sehr verschieden sein. Sind sie sehr zahlreich vorhanden, so reichen sie auch in die höheren Darmpartien hinauf."

Hyrtl ***) sagt in seinem Handbuche von den geschlossenen Follikeln, „ihre Menge, ihre Grösse, weniger ihre Form unterliegen der grössten Unbeständigkeit" und ferner „in der Schleimhaut von Choleraleichen erscheinen sie in wahrhaft ungeheurer Menge und von Hirse- bis Hanfkorngrösse."

Den besten Aufschluss über die Frage nach der Neubildung von Follikeln haben die Untersuchungen des Magens gegeben.

In der Magenschleimhaut sind Lymphfollikel bekanntlich beschrieben worden von Bruch, Frerichs, Bischoff, Köllicker und Anderen.

Viele Autoren leugnen das Vorkommen gänzlich; so fand Klein †) dieselben bei keinem der von ihm untersuchten Menschen oder Thiere. Klebs ††) sagt über ihr Vorkommen: „Die Lymphfollikel des Magens sind inconstante Gebilde, fehlen in den meisten Fällen gänzlich, sind in anderen dagegen sehr zahlreich vorhanden. Es ist sehr wahrscheinlich, dass in manchen Fällen eine Neubildung derselben stattfindet."

Birch-Hirschfeldt †††) bezeichnet die lymphoiden Follikel im Magen als „allerdings inconstante Gebilde" von der Structur lymphatischer Follikel, an welchen entzündliche Hyperplasie und Geschwürsbildung vorkommen kann.

---

*) Frey, Gewebslehre. p. 538.

**) E. Klein, Stricker's Handb. d. Gewebelehre. Leipz. 1871. p. 404.

***) Hyrtl, Lehrbuch der Anatomie des Menschen. Wien 1867. p. 625.

†) Klein l. c., p. 392.

††) Klebs, Handbuch der patholog. Anatomie. Berlin 1869. p. 180.

†††) Birch-Hirschfeldt l. c., p. 832.

Rindfleisch *) äussert sich wörtlich wie folgt: „Die Follikelschwellungen und Verschwärungen des Magens setzen die Anwesenheit von Follikeln in der Magenschleimhaut voraus. Bekanntlich giebt es Magen, in welchen man vergeblich auch nur einen Follikel sucht. Vielleicht wäre es gerade beim Magen in Erwägung zu ziehen, ob nicht eine Follikelbildung ad hoc stattfinden könne in der Weise etwa, wie Henle sich das Zustandekommen der conglobirten Drüsen **) überhaupt denkt."

Haben die Untersuchungen der erwähnten Autoren die pathologische Neubildung von Lymphfollikel mindestens wahrscheinlich gemacht, so haben andere Autoren den directen Beweis dafür beigebracht. Die hier anzuführenden Untersuchungen und deren Resultate sind für das Verständniss der Pathologie der Conjunctiva um so lehrreicher und werthvoller, weil sie ganz benachbarte Schleimhäute betreffen.

A. Bötcher ***) hat die Anwesenheit von Lymphfollikeln in den Wandungen der Balgdrüsen, an der Zungenwurzel, deren Existenz von Kölliker, Gerlach und einer Reihe von Autoren behauptet, von Reichert und Anderen mit aller Entschiedenheit in Abrede gestellt wurde, auf pathologische Neubildung zurückgeführt. Die Annahme einer Präexistenz der Follikel weist Bötcher umsomehr zurück, als er dieselben nicht allein in den Balgdrüsen selbst, sondern auch an anderen Stellen der Zungenschleimhaut auffand. „Man hat", sagt Bötcher l. c., „durchaus kein Recht, hier vorgebildete Follikel zu statuiren, um so weniger, als die Zahl derselben mit dem Grade der Schleimhauterkrankung wächst."

Nicht weniger interessant als die Bötcher'schen Befunde

---

*) Rindfleisch, Lehrbuch der pathologischen Gewebelehre. Leipzig 1878, p. 299.

**) Bekanntlich rechnet Henle auch die Trachomfollikel zu den conglobirten Drüsen.

***) A. Bötcher l. c.

sind die Studien, welche Saalfeld*) über die Pharyngitis granulosa anstellte.

In der gesunden Pharynxschleimhaut der Kinder fand dieser Autor die lymphoiden Elemente stets unregelmässig und ohne jede Abgrenzung gelagert. Bei Erwachsenen kommen solitäre Follikel vor, welche eine Hülle haben. Ihre Gestalt ist bald rund, bald längsoval, bald birnförmig, bei verschiedenen Individuen verschieden.

Unter pathologischen Verhältnissen bei der Pharyngitis granulosa erscheinen nun „Granula als scharfe rundliche oder mehr längliche Prominenzen von Hanfkorn- bis Erbsengrösse und darüber in sehr wechselnder Anzahl auf der Schleimhaut. Sie sind von eigenthümlich gallertigem, pellucidem Aussehen und heben sich schon dadurch von ihrer Umgebung ab" (l. c. p. 151). Die Granula sind geschwellte Follikel. Während man normaliter die Follikel nur spärlich trifft, bezeichnet Saalfeld es als auffallend, dass man bei der Untersuchung der Granula oft eine ganze Reihe von geschwellten Follikeln zugleich findet (p. 158), eben dort spricht Saalfeld seine Ueberzeugung aus, dass seine Befunde ohne die Annahme einer Follikelneubildung schwer verständlich seien.

Von den Follikeln der Tonsillen sagt E. Wagner**), „dass solche wahrscheinlich continuirlich zu Grunde gehen und wieder andere neu entstehen", bei Hypertrophie der Mandeln sind die Follikel an Zahl vermehrt (p. 216), sie haben eine Grösse von ½—2 Mm., meist rund, manche oval, manche sind geradezu biscuitförmig.

Nach demselben Autor sind die Solitärfollikel der Gaumenbögen und der Uvula nach Vorkommen und Zahl inconstant. Nach Berstung derselben entstehen kraterförmige Geschwüre (l. c. p. 144 u. 145).

In der Nasenrachenhöhle kommen nach Wendt und Wagner***) bei jedem Catarrh Zerstörungen und Neubildungen der Follikel vor.

---

*) Saalfeld, Dr. M. (aus dem pathologischen Institut der Universität Heidelberg), Ueber die sogenannte Pharyngitis granulosa. Virchow's Archiv Bd. LXXXII. 1, p. 147.

**) E. Wagner, Krankheiten des weichen Gaumens. Ziemssens Handbuch Bd. VII. 1, p. 123.

***) Wendt und E. Wagner ebenda, Krankheiten der Nasenhöhle und des Rachens Bd. IX.

So haben wir also die pathologische Neubildung von Follikeln in der Conjunctiva als einen Vorgang kennen gelernt, welcher sein Analogon findet in der Vermehrung der Darmfollikel bei den verschiedensten Darmkrankheiten, in der Neubildung von Follikeln im Magen; bei der Enteritis follicularis, bei Entzündungen der Mundschleimhaut und der Zungenbalgdrüsen, bei der Pharyngitis granulosa, bei Nasen- und Rachenkatarrhen etc. etc. Gegenüber diesen Thatsachen wird man nicht mehr gegen die Conjunctivalfollikel einwenden dürfen, dass die Neubildung derselben ihres Gleichen in der pathologischen Histologie nicht habe, denn die Neubildung der Conjunctivalfollikel bei Trachom erfolgt in einem cytogenen oder adenoiden Gewebe, welches nach dem Typus der Lymphdrüsen gebaut und ganz gleichartig ist dem adenoiden Gewebe in der Mucosa des Darmes, dem Mutterboden der Follikel.

VIII.

Ueber einige anatomische Befunde bei der chronischen Blennorrhoe.

In Vorstehendem haben wir das Trachom, eine follikuläre Entzündung mit vorwiegend ulcerativem Charakter, als ein durchaus einheitliches, vollkommen wohl charakterisirtes Krankheitsbild kennen gelernt.

Wie kommt es nun, dass die Autoren diese Krankheit mit anderen chronischen Erkrankungen insbesondere der Blennorrhoe zusammenwarfen.

Meines Erachtens hängt die Ursache mit der geschichtlichen Entwicklung der Vorstellungen über diese Krankheitsformen innig zusammen.

Als die sogen. aegyptische oder contagiöse Augenkrankheit Ende des vorigen und Anfang dieses Jahrhunderts durch die Armeen Napoleons in Europa eingeschleppt wurde, richtete

sie bekanntlich in den verschiedenen Heeren und von den Soldaten weiter verbreitet, auch unter der Landbevölkerung ungeheure Verwüstungen an. Die Schilderungen der damaligen Aerzte, deren Aufmerksamkeit sich der rapid verbreiteten Krankheit voll zuwandte, lassen ohne Schwierigkeit erkennen, dass es sich bei der contagiösen Augenentzündung um besondere blennorrhoische Affectionen der Soldaten handelte. Wenn man die Schilderungen der Autoren, das ungemein acute, meist fieberhafte Initialstadium, die Kopfschmerzen, die brennend heisse Haut, die hohen Grade von Lidschwellungen, die profuse Secretion*), ferner den raschen Verlauf (in 40—50 Tagen) nach den übereinstimmenden Angaben von Vecht, Mac Gregor, Farrel, Larrey u. A. Nach Jüngken (Die Lehre von den Augenkrankheiten. Berlin 1836. p. 367) giebt es in allen Epidemieen Fälle, die in 24 Stunden verlaufen, d. h. die Hornhaut zerstören, — wenn man diese Symptome mit denen des Trachoms, wie es jetzt verläuft, vergleicht, so ist man überzeugt, dass die so beschriebenen Affectionen kein reines Trachom in unserem Sinne waren, vielmehr theilweise reine Blennorrhoe, theilweise Mischformen des Trachoms mit einer bestimmten, wahrscheinlich specifischen Blennorrhoe gewesen sein müssen.

In allen Fällen sah man die Schleimhaut rauh und höckerig werden. Nach Ablauf der fulminanten Erscheinungen blieben die charakteristischen Rauhigkeiten, „die berüchtigsten Granulationen" zurück und so glaubte man in allen Fällen dieselbe Affection vor sich zu haben.

Es hat zwar Autoren gegeben, welche auf das richtige Verhältniss der Erkrankungen aufmerksam wurden, aber diese drangen, gegenüber der öffentlichen Meinung der Aerzte, mit ihren Ansichten nicht durch. Nach Benedict**) entstehen die „berüchtigten körnerartigen Substanzwucherungen" oder „sogenannten Granulationen" erst im zweiten Grade der Erkrankung, sie gehen nach ihm aus der acuten contagiösen Entzündung hervor, und können dann Jahre lang bestehen bleiben.

---

*) Man vergl. Hannibal Omodei, Abhandlungen über die ägyptische ansteckende Augenentzündung und ihre Verbreitung in Italien (übers. v. E. Wolf). Frankfurt a. M. 1820. p. 126.

**) Benedict l. c.

Im Gegensatze hierzu glaubt H. P. Gonzée*), dass der „état granuleuse" das primäre aus Egypten eingeschleppte Agens ist, und die Granulationen Träger der Infection seien.

Obwohl von manchen Autoren zwischen der specifischen Blennorrhoe (Tripperblennorrhoe) und der aegyptischen Augenentzündung unterschieden wird (Omodei l. c., Himly l. c., Jüngken l. c. und Anderen), scheinen doch viele Verwechselungen vorgekommen zu sein.

Andreae hält die Ophth. aegygtica für „eine Varietät der Augenblennorrhoeen", nur in der Form verschieden. Sie verhält sich zu den Augenblennorrhoeen, wie die Influenza zu dem gewöhnlichen Catarrhfieber.

Diese Ansichten über blennorrhoische Natur des Trachoms haben sich bis in die neuesten Zeiten erhalten. Arlt**) gebührt das Verdienst, zuerst scharf zwischen dem klinischen Bilde des Trachoms und dem der Blennorrhoe, resp. der contagiösen Ophthalmie der Autoren, unterschieden zu haben.

Wie wir gesehen haben, berechtigen die anatomischen Befunde bei Trachom zu einer vollständig scharfen Trennung dieses Krankheitsbildes von den Blennorrhöen.

Das Trachom kann allerdings wie jedem Praktiker bekannt ist, wenn es acut auftritt, d. h. wenn die Follikel massenhaft zur Eruption kommen, zu stürmischen Entzündungserscheinungen Veranlassung geben; klinisch sind diese Fälle jedoch von den acuten Blennorrhöen wohl zu unterscheiden.

Es ist jedoch hier nicht meine Aufgabe, die klinischen Unterschiede der erwähnten Erkrankungen aufzuzählen, indem ich verweise auf eine demnächst aus meiner Klinik erscheinende Inauguraldissertation, welche diese Frage auf Grund der Bearbeitung meines sehr beträchtlichen Mate-

*) Gonzée, De l'ophthalmie, qui regne dans l'armée belge. Bruxelles et Paris 1842. p. 189.

**) Arlt, Die Krankheiten des Auges. Prag 1860. Bd. I, p. 118.

rials ausführlich behandeln wird. Hier soll nur die Rede sein von den rein anatomischen Unterschieden, welche das Trachom von den Blennorrhoeen trennen.

Um diesen Unterschied in Kürze zu markiren, wäre zu erwähnen, dass wie der einzige charakteristische Befund beim Trachom die Follikel vorstellen, die Blennorrhoeen im chronischen Stadium ihrerseits charakterisirt sind durch eine besondere papillenartige Wucherung, durch welche die Schleimhautoberfläche ein eigenthümlich höckeriges, feinkörniges bis sammetartiges Aussehen erhält.

Schon Burkhard Eble (l. c.) unterscheidet zwischen Trachom und chronischer Blennorrhoe, ohne jedoch scharfe Grenzen aufzustellen.

Ebenso Himly (l. c., p. 258). Pierre Florio (l. c., p. 124) leitet die trachomatösen Granulationen (die echten Trachomkörner) ab von Papillenschwellungen, sagt aber ausdrücklich p. 125: „Que les granulations peuvent éxister, ou ne pas exister, sans que cela change ce charactère de l'ophthalmie purulente."

Besser unterscheidet H. P. Gonzée (l. c. p. 187) zwischen „granulation, état latent, chronique, qui peut rester longtemps stationnaire, qui peut même ne jamais donner lieu aux accidents d'une inflammation décidée des organes visuels et l'ophthalmie état aigu etc. etc." Unter dem état aigu unterscheidet er ein blennorrhoeisches Vorstadium der Granulationen. Pag. 122 l. c. heisst es: „Les granulations Sarcomateuses ont leur siège dans les papilles de la conjunctive"; sie sind nach Décondé nicht charakteristisch, sondern finden sich bei allen Blennorrhoeen, die „granulations vesiculeuses" sind eine Erkrankung besonderer secretorischer Organe, welche sich beim Menschen und bei einigen Thieren finden, sie bilden das anatomische Substrat für die contagiöse Ophthalmie.

Ungefähr acht Jahre später hat dann Bendz l. c. die Natur dieser von Décondé angeführten besonderen Gebilde als Lymphfollikel erwiesen. Aber auch Bendz glaubt, dass diese Follicularerkrankung niemals bei der catarrhalischen, sondern nur bei der blennorrhoeischen und der trachomatösen Form der Ophthalmia mititaris" angetroffen werde.

Wie Hirsch (Geschichte der Ophthalmologie, Graefe und Sämisch. Bd. VII. 2, p. 427) richtig bemerkt, liegt die Frage gegenwärtig wohl noch so, wie zu der Zeit als Bendz seine eben angeführte Definition aufstellte.

Wie jede blennorrhoische Schleimhaut im chronischen Stadium, so ist auch die Conjunctiva bei chronischer Blennorrhoe stark aufgelockert, ungemein blutreich, in Falten gelegt, und mit zahlreichen Papillen und zottenähnlichen Unebenheiten und Prominenzen besetzt.

Die normaliter der Conjunctiva zukommenden Riffe und Leisten, sowie die Pseudopapillen sind nicht glatt und scharf begrenzt, sondern von unebenem höckerigen Niveau, stellenweise stärker, stellenweise weniger vorspringend. Bei schwachen Graden der Affection findet man daher unter dem Mikroskop eine Menge flacher Villositäten und schmale papillenartige Prominenzen, welche der Schleimhautoberfläche makroskopisch ein körnig, sammetartiges Aussehen verleihen.

Dicht unter der Epitheldecke findet sich eine gleichmässige Lage infiltrirter, lymphoider Elemente, welche jedoch nur bis in eine gewisse Tiefe der Schleimhaut reicht.

Diese zellige Infiltration ist eine gleichmässige, ohne dass es jemals zu follikelartigen Agregationen der Lymphkörper käme.

Die verschiedenen Papillen resp. Riffe, sind von zahlreichen Gefässen durchzogen, welche aus den in und unter der infiltrirten Schicht verlaufenden grösseren Gefässstämmen herkommen.

Unter dem Mikroskop sieht man eine Menge papillenartige Erhebungen der Schleimhaut (vergl. Fig. 8) besonders auf Querschnitten des Lides; indem auch die so getroffenen Leisten und Riffe, oder auch kleinere Fältchen der gewulsteten Schleimhaut Querschnittsbilder liefern müssen, welche Papillendurchschnitten entsprechen.

Bei langdauernden Blennorhoen kann es nun zu beträchtlichen Wucherungen dieser papillenähnlichen Schleimhautvorsprünge kommen, welche palissadenartig dicht gedrängt nebeneinanderstehen, sich gegenseitig abplatten und der Schleimhautoberfläche ein gepflastertes Aussehen geben. Man findet diese typischen grau bis weissröthlichen Prominenzen ausschliesslich, soviel ich finde, nur an dem orbitalen Rande des oberen Lides; sie kommen niemals in frischen, sondern stets nur in protrahirten, lange verschleppten Fällen vor.

Wenn man bei ectropionirtem Lide mit einem Scalpellstiel oder einer Sonde diese Papillenbildungen auseinanderbiegt, so kann man sie reihenweise zum klaffen bringen, überzeugt sich aber leicht, dass dieselben vielfach verwachsen sind und dass die zwischen den Bildungen liegenden Schleimhautsenkungen bald tiefer, bald flacher reichen. Es handelt sich also auch hier um profuse Hypertrophie der normaliter der Conjunctiva zukommenden Unebenheiten der Oberfläche.

Das Epithel auf der Höhe der erwähnten Prominenzen ist stellenweise unregelmässig gewuchert, so dass förmliche Epithelzapfen zu Stande kommen. In ausgesprochenen Fällen bei langdauernder blennorrhoischer Affection können Wucherungen der Schleimhautoberfläche hochgradiger Natur neben den Epithelbildungen vorkommen, dann entstehen (wie in Fig. 10) deutliche hahnenkammartige Prominenzen oder blumenkohlartige Wucherungen.

Die Fig. 10 zeigt einen Querschnitt durch solche Bildungen, b b b sind Querschnitte (in der Ebene der Zeichnung vom Schnitt getroffener) seitlicher Sprossungen, theilweise mit wucherndem Epithel bedeckt. Was die Natur des Epithels angeht, so sieht man auf der Höhe dieser Bildungen recht häufig Cylinderepithelien in vielen Schichten hypertrophisch entwickelt (vergl. Fig. 10). An anderen Stellen zeigt sich das Epithel defect, indem die obersten Lagen fehlen. Fast überall finden sich innerhalb

der Epithelschichten zahlreiche Lymphkörper, welche durch die gewöhnlichen Färbungsmethoden an dünnen Schnitten leicht nachzuweisen sind.

Becherzellen, wie ich sie oben für das Trachom beschrieben habe, sind zwar auch auf der blennorrhoischen Schleimhaut anzutreffen, jedoch niemals in dem Grade, in der Anzahl und Grösse, wie bei Trachom.

Wenn sie vorhanden sind, findet man sie meist in der Tiefe der Epithelbuchten zwischen den Papillen resp. in den Furchen zwischen den gewucherten Stieda'schen Riffen. In den Letzteren findet man die Cylinderzellen als langgezogene Körper mehrfach geschichtet. Man vergleiche die Figur 4d bei Sämisch*), sowie meine Figur 9b.

Bei den vielfachen grubigen Einsenkungen des Epithels zwischen den Papillen nimmt es kein Wunder, dass man auf Längsschnitten der Conjunctiva, seltener auf Querschnitten quer getroffene Drüsenlumina und Epithelsprossungen vorfindet. (Man vergleiche Figur 9d und e.)

In dem eigentlichen Gewebe der Conjunctiva palpebrarum unterhalb der erwähnten Infiltrationsschicht ist das fibrilläre Bindegewebe unverändert. Die eigentlichen pathologischen Veränderungen spielen sich ausschliesslich in der subepithelialen Schichte ab. Das eigentliche Adenoidgewebe ist der Hauptsitz der Einlagerung. Niemals aber kommen circumscripte Ansammlungen von Lymphzellen bei reinen Formen der Blennorrhoe vor.

Im Verlaufe der blennorrhöischen Affection kommt es zur Entwickelung fibrillären Bindegewebes zunächst in der adenoiden Schicht unter dem Epithel. Die neugebildeten Fasern verlaufen in welligen Linien längs der Schleimhautoberfläche, selten finden sich aufsteigende oder

*) Sämisch, Krankheiten der Conjunctiva. Handbuch der gesammten Augenheilkunde von Graefe u. Sämisch Bd. IV, p. 80.

in die Tiefe gehende Faserzüge, welche diese Längsfaserzüge kreuzten, wie solche nach Trachom gewöhnlich vorkommen. Die neugebildeten Fibrillen, welche man unterscheidet, sind meist fein, zart und ohne Sclerose. Nach Ablauf auch der intensivsten Blennorrhöen sah ich die Conjunctiva niemals in hohem Grade verdickt, und auch dort, wo der ganze Conjunctivalsack aus Bindegewebe bestand, handelte es sich um eine relativ dünne Narbenschicht, welche vom Knorpel durch die bekannte Lage lockeren Gewebes getrennt war. Die Blutgefässe bilden sich im Verlauf und im Ausgange der Blennorrhoe wieder theilweise zurück, Sclerose ihrer Wandungen fand ich bei reiner Blennorrhoe ebenfalls selten. Namentlich aber kommen nach chronischer Blennorrhoe, wie ich Sämisch vollständig beistimmen muss, niemals derartige narbige Verdickungen der Conjunctiva vor, wie sie oben für das Trachom beschrieben worden sind. Auch greift die blennorrhöische Erkrankung niemals auf das Gewebe des Knorpels über.

Die Trennung der blennorrhoischen Conjunctivalnarbe vom Knorpel durch eine zwischenliegende lockere Gewebsschicht, dem normalen subconjunctivalen Gewebe, liefert daher ein Unterscheidungsmerkmal dieser Narbe von der Trachomnarbe.

Ueberdies lässt sich die nach Blennorrhoe zurückbleibende narbige Conjunctiva, obwohl in toto geschrumpft und verkleinert, in gewissem Grade oberhalb des Knorpels, und sehr leicht an der Uebergangsfalte verschieben resp. falten, was bei der Trachomnarbe oberhalb des Knorpels niemals, in der Uebergangsfalte sehr schwer geschehen kann. Endlich ist die Narbe, welche nach Blennorrhöen zurückbleibt, mehr eine Flächennarbe im eigentlichen Sinne, d. h. mehr gleichmässig ausgedehnt,

während die Trachomnarbe mehr eine typische Lage, meistens eine strahlige Form mit der grössten Ausdehnung längs der Lidkante aufweist, und in der Regel eine Retraction nach dem Knorpel zu erkennen lässt.

Die chronische Blennorrhoe hat also mit dem Trachom nur den Boden gemeinsam, auf dem beide Processe entstehen und verlaufen, nämlich das adenoide Stratum der Conjunctiva. In beiden Processen geht dasselbe eventuell in Narbengewebe über. —

Beide Processe sind aber dem Grunde nach vollständig von einander verschieden. Es wäre eine vergebliche Mühe, die Unterschiede hier nochmals aufzuzählen, sie gehen aus den vorstehenden Schilderungen klar hervor.

Die zuletzt gegebene anatomische Befundreihe bezog sich, wie vielfach erwähnt, auf die typische chronische Blennorrhoe, wie sie gemeiniglich verläuft, so wie die Schilderung des Trachoms die reinen und entwickelten Trachomformen betraf.

Beide Processe nun, die Blennorrhoe, wie das Trachom, können sich mit anderen Krankheiten der Conjunctiva verbinden resp. neben denselben verlaufen. Beide Processe können aber auch nebeneinander auf derselben Schleimhaut vorkommen. Dass dann die Alterationen der Schleimhaut von dem oben beschriebenen Typus abweichen können, versteht sich von selbst. Doch sind diese Fälle weniger häufig als man anzunehmen scheint.

Es wurde bereits oben erwähnt, dass die sogenannte contagiöse Opththalmie der ersten Hälfte dieses Jahrhunderts, nach den Schilderungen der alten Aerzte zu urtheilen, in vielen Fällen wohl eine solche Mischform gewesen sein muss.

Horner ist im Wesentlichen gleicher Ansicht, das geht unter anderem auch aus dem Wortlaute der Definition des Unterschiedes zwischen der Follikulärentartung

und der granulösen Conjunctivitis (chronischer Blennorrhoe) hervor (vergl. unten pag. 74), welche er l. c. pag. 318 aufstellt.

Bei der anatomischen Untersuchung solcher Fälle findet man nun nicht selten neben einer exquisiten Papillenbildung im obigen Sinne hin und wieder typische Lymphfollikel im Gewebe der Schleimhaut. Dieselben liegen seltener in der Tiefe der Gewebe (vergl. Fig. 8 b), öfter dagegen in den vorragenden Schleimhautwucherungen, dicht unter der Epitheldecke (vergl. Fig. 9 c). Diese Figur stellt einen Querschnitt durch einen mit der Pincette abgehobenen Schleimhauttheil vor, einer Conjunctiva entnommen, welche in einer rauhen Oberfläche hin und wieder trachomkörnerähnliche Prominenzen erkennen liess. Der Durchschnitt Fig. 9 zeigt bei b Cylinder-Epithelwucherungen in der Tiefe der Einsenkungen, in dem Gewebe der Schleimhautdublicaturen dagegen folliculäre Gebilde; bei c ohne charakteristische Wandung, bei a mit fibrillärer Begrenzung, d Querschnitte von schlauchförmigen Drüsen, e Querschnitte eines Epithelzapfens, f Blutgefässe.

Nach meinen Beobachtungen erreichen diese Follikel niemals die Grösse der gleichen Bildungen bei reinem Trachom. Die Umwandlung dieser Gebilde im Bindegewebe in der oben angegebenen Weise glaube ich jedoch sicher beobachtet zu haben. Ob dieselben jedoch auch zur Ulceration der Oberfläche Veranlassung geben resp. platzen und durchbrechen können, vermag ich nicht zu sagen. Ihre durchschnittlich oberflächliche Lage lässt einen solchen Ausgang mit einiger Wahrscheinlichkeit vermuthen.

Bekanntlich haben Wolfring*), Stellwag von Carion**) und nach ihnen viele andere Autoren, die

*) Wolfring, Archiv für Ophthalm. XIV. 3, p. 165.

**) Stellwag v. Carion, Lehrbuch der Augenheilkunde. Wien 1870. p. 452.

chronische Blennorrhoen mit exquisit papillärer Hypertrophie, als sogenanntes papilläres Trachom, besonders unterschieden. Nachdem wir das Trachom als rein folliculäre Entzündung kennen gelernt haben, muss diese Eintheilung fallen. Ebensowenig kann man an der Auffassung des gemischten Trachoms von Stellwag festhalten. Schon v. Oettingen*) hat, da in allen Fällen des Trachoms lymphoide Hyperplasie zu Grunde liegt, die Annahme verschiedener Kategorien für unnöthig erklärt. Das gemischte Trachom im Sinne Stellwags ist nämlich nichts anderes als eine Uebergangsform der chronischen folliculären Entzündung (vulgo Trachom) zu der blennorrhoeischen. Wie vom gewöhnlichen chronischen Conjunctivalkatarrh zur chronischen Blennorrhoe alle Uebergangsstufen angetroffen werden können, so giebt es auch allmähliche Uebergänge zwischen der letzteren Affection und dem Trachom, ohne dass man berechtigt wäre, diese Misch- oder Uebergangsformen als besondere Krankheiten aufzuführen. Wenn man solches aber wollte, so würden die Bezeichnungen „blennorrhoisch-trachomatöse oder folliculär-blennorrhoische Entzündung" den Sachverhalt weit zweckmässiger ausdrücken, als die seitherigen Benennungen „papilläres und gemischtes Trachom."

IX.

Ueber das Verhältniss des Trachoms zum sogenannten Folliculärkatarrh.

Von jeher hat es Fälle gegeben, in welchen das spontane Verschwinden der als Granulationen oder Trachomkörner beschriebenen Gebilde unzweifelhaft beobachtet wurde. Man hatte die Beobachtung gemacht, dass einzelne,

*) v. Oettingen, Die ophthalm. Klinik Dorpats in den drei ersten Jahren ihres Bestehens. Dorpater med. Zeitschr., Bd. II.

separirt stehende Granulationen von selbst verschwanden, ohne Spuren zu hinterlassen. Solche Beobachtungen finden sich schon von den alten Aerzten zu Anfang dieses Jahrhunderts referirt. Das hatte zur Aufstellung einer besonderen Form der Erkrankung Veranlassung gegeben. Bis in die neueste Zeit hat man an dieser althergebrachten Vorstellung festgehalten, und glaubte aus der klinischen Beobachtung über die Unschädlichkeit solcher vereinzelt stehenden Granulationen auf eine vollständige heterogene Natur der Erkrankung zurückschliessen zu dürfen, obwohl die anatomische Untersuchung dieselben Gewebsveränderungen, jedenfalls keine Strukturunterschiede nachwies. Erst neuerdings hat Saemisch solche anatomische Unterschiede aufzustellen versucht. Dieser Autor hält nämlich die trachomatösen Granulationen in gleicher Weise wie Preuss*) und Wecker**) für Neubildungen eigenen Charakters, welche sich einerseits von wirklichen Follikeln, andrerseits von papillären Wucherungen vollständig unterscheiden. Dagegen findet Saemisch bei dem Folliculär-Catarrh als einzige pathologische Grundlage die geschlossenen Follikel. Diese Eintheilung von Saemisch ist jedoch aus zwei Gründen nicht haltbar; erstens sind die Befunde von Saemisch bisher von keinem der Autoren, der die Trachomfrage behandelte, bestätigt worden, und auch ich habe vergeblich nach Gebilden, wie sie Saemisch pag. 42 seines oben citirten Werkes beschreibt, geforscht. Mit Rücksicht auf die an genannter Stelle von Saemisch beigegebene Fig. 2 muss ich jedoch bemerken, dass mir die Structur der Granulation nicht so sehr von der hypertrophischen Papille zu differiren scheint, als der Autor hervorhebt.

---

*) Preuss, Zur Conjunctivitis granulosa epidemica. Berliner klinische Wochenschrift 1869. No. 41—43.

**) de Wecker, Traité théoretique et pratique des yeux. Paris 1867. Bd. I. 1, p. 101.

Zweitens haben wir aber die Merkmale, welche Sämisch für seine einfache follikuläre Conjunctivitis beschreibt, nämlich die Follikel als charakteristisch für das Trachom, überhaupt kennen gelernt.

Somit haben wir keine Berechtigung, auf pathologisch-anatomischer Grundlage den Follikulär-Katarrh von dem Trachom zu unterscheiden, müssen vielmehr beide Krankheitsformen als generell einheitlich zusammenfassen. Die klinische Erfahrung, dass einmal die Trachomkörner verschwinden, ein anderes Mal zu grossartigen Zerstörungen Veranlassung geben, liegt in dem Umstande begründet, dass wenn die Follikel haufenweise aggregirt entstehen, durch die Volumszunahme derselben allein eine solche Veränderung der Ernährung in der Schleimhaut resp. Behinderung der Circulation gesetzt wird, dass es zu secundären, später irreparablen Veränderungen der Schleimhaut kommen muss. Diese Veränderungen bleiben, wenn die Follikel einzeln und nicht gedrängt stehen, aus dem Grunde aus, weil die erwähnte Veränderung der Circulation nicht zu so hochgradigen Ernährungsstörungen Veranlassung giebt. Es existirt also nur, wie auch schon Schmidt-Rimpler*) bei Gelegenheit seines Referates über die Sämisch'sche Arbeit andeutet, ein quantitativer, kein qualitativer Unterschied zwischen Follikulär-Catarrh und Trachom.

Wir hätten hier noch besonderer Bläschenbildungen an der Oberfläche der Conjunctiva Erwähnung zu thun, welche vielfach unter dem Namen vesiculärer Granulationen beschrieben worden sind. Sämisch**) hat diese Bildungen sehr treffend als „kleine halbkugelige, noch nicht der halben Grösse eines Stecknadelknopfes gleichkommende, fast durchscheinende Prominenzen, welche am

*) H. Schmidt-Rimpler in Nagels Jahresbericht Bd. VI, . 211.

**) Sämisch, l. c., p. 5.

häufigsten auf der Conjunctiva palpebrae inferioris, zwischen Uebergangsfalte und freiem Lidrande, vornehmlich nach der äusseren Commissur hin sich vorfinden", beschrieben. Diese Bildungen finden sich sehr häufig an fast ganz gesunden, höchstens hyperämischen Schleimhäuten, und können, wie mich meine Erfahrungen lehren, jahrelang bestehen, ohne sich zu ändern, ja ohne zu erheblichen Symptomen Veranlassung zu geben. Doch handelt es sich in den betreffenden Fällen nicht immer um blosse Abhebungen des Epithelblattes wie Sämisch l. c. angiebt, obwohl auch solche Bildungen vorkommen mögen, sondern um Bläschenformen, welche an ihrer oberen Begrenzung ausser der Epitheldecke die Basalmembram resp. die obersten Substanzschichten der Conjunctiva emporgehoben haben. Sticht man diese Bildungen mit der Staarnadel an, so entleert sich aus ihnen eine klare, lymphoide Flüssigkeit, und die Bläschen fallen zusammen. *)

Entstehen die erwähnten Bildungen an einer katarrhalisch afficirten Schleimhaut, oder aber, kömmt eine Schleimhautentzündung, wenn die wasserklaren Bläschen vorher existiren, hinzu, so wird ihr Inhalt trübe; werden dieselben jetzt angestochen, so entleert sich eine trübe, bisweilen dickliche Flüssigkeit. Diese Bläscheneruption findet sich nicht selten bei acuten Entzündungen der Schleimhaut,

*) Schon Burkhard Eble l. c., p. 99 hat gezeigt, dass die Bläschen an der Leiche noch sichtbar bleiben und dass beim Anstechen eine klare Flüssigkeit ausfliesst. Dass auch die eigentlichen Trachomkörner sich nach dem Tode noch vorfinden, habe ich oft genug beobachtet, und würde keiner Erwähnung verdienen, wenn nicht A. Sichel (études sur les granulations de la conjunctive. Arch. gén. de méd., p. 294—308 et 425—442) neuerdings die Behauptung aufgestellt hätte, dass die Trachomfollikel nach dem Tode plötzlich verschwinden. Als Consequenz dieser Behauptung dürfte die Annahme berechtigt sein, dass der erwähnte Autor niemals trachomatöse Augenlider, wenigstens nicht von der Leiche, anatomisch untersucht hat.

insbesondere bei Trachom, indem sie präexistirten, oder im Verlaufe der Affection sich neubildeten.

Sie haben mit den Lymphfollikeln gar nichts zu thun, stehen aber in innigster Beziehung zum Lymphgefässapparat der Schleimhaut. Ich betrachte sie als Ectasien peripherer Lymphräume unter dem Conjunctivalepithel.

In manchen Fällen von üppigem Trachom des ersten Stadiums habe ich die ganze Conjunctiva bulbi mit solchen Bläschen übersäet gesehen; dieselben sassen in der Nähe des Fornix am dichtesten und nahmen nach der Hornhaut zu an Grösse und an Anzahl ab, nicht selten lagen sie rosenkranzartig gruppirt. Die Conjunctiva bulbi erhielt durch die glatte Oberfläche der wasserklaren Bläschen ein höckerig-granulirtes, glänzendes Aussehen. Der auffallende Glanz tritt besonders bei Veränderung der Beleuchtungsrichtung hervor. Die Blutgefässe der Conjunctiva sind unter solchen Verhältnissen immer injicirt — die gewundenen Venenstämme laufen über die Bläschen hinüber oder umgreifen dieselben. Die Letzteren sind mit der Conjunctiva verschieblich und in Form einer Falte vom Bulbus abzuheben.

Besonders interessant ist das Verhalten dieser Bläschen, wenn sie in veralteten Trachomfällen existiren. In Folge der oben geschilderten Wucherungen des Schleimhautgewebes ist dann die Wandung dieser Bläschen verdickt und verändert. Diese bisher nicht beschriebenen Gebilde können unter solchen Umständen über stecknadelknopf-gross werden und finden sich nicht selten auch in der oberen Uebergangsfalte und bisweilen auch auf der Conjunctiva bulbi vor, wo sie dann in Form durchscheinender, Hanfkorn grosser, rundlicher Prominzen mit der Conjunctiva verschieblich aufsitzen. Mit dem Hornhautmikroskop betrachtet oder auch schon bei einfacher Lupenvergrösserung sieht man dieselben von einem weitmaschigen Gefässnetze umsponnen. Sticht man diese Bildungen an,

so fliesst (wie oben) eine wässerige Flüssigkeit aus, und die Gebilde collabiren. Trägt man aber dieselbe in einer emporgehobenen Schleimhautfalte mit einer Scheere ab, und härtet dieselbe in Alkohol, so sieht man auf horizontalen Flächenschnitten diese Gebilde rings von einer gleichmässig dicken Epithellage umgeben, welche hier und da kleine blindsackartige Einstülpungen erkennen lässt. Unter der Epithelschicht findet sich gewuchertes, theilweise sclerosirtes Bindegewebe, von mehreren lacunenartigen Lymphräumen durchsetzt, welche mit Endothel ausgekleidet sind und eine feinkörnige bis amorphe Masse enthalten.

Schon Burkard Eble erwähnt im Jahre 1820 besondere Bläschen in der Conjunctiva, welche er für die Vorläufer der Granulationen hält. Dieselbe Vorstellung hat Helling (l. c. pag. 117), ferner Gonzée (l. c. pag. 219), Decondé (l. c. pag. 131), wie auch jüngstens Wolfring l. c. entwickelt.

Die erwähnten Autoren brauchen die Bezeichnung „vesiculäre Granulationen" für die Trachomkörner, weil sie glauben, dass die letzteren aus den Bläschen hervorgehen. Ich würde vorschlagen, gegenüber dem Begriffe des Trachoms, als der follikulären Entzündung κατεξοχην der in Rede stehenden Anomalie ihren alten Namen „vesiculäre Granulationen" zu lassen.

Obwohl es ausserhalb des Rahmens dieser Arbeit liegt, auf die ätiologischen Bedingungen, unter welchen das Trachom entsteht, einzugehen, so dürfte es doch am Orte sein, hier der neueren wichtigen Befunde zu gedenken, welche Horner*) und Sattler**) über die miasmatische Natur des Trachoms jüngst geliefert haben. Die contagiös-miasmatische Natur des Trachoms und der

*) Horner, Die folliculäre Entzündung der Conjunctiva. In Gerhard's Handbuch der Kinderkrankheiten. Bd. V. 2, p. 313.

**) Sattler. Bericht der ophthalmologischen Gesellschaft zu Heidelberg 1881, p. 18.

chronischen Blennorrhoe hat Horner dahin definirt, „dass die Follicular-Entartung das Product der miasmatischen Infection des zu Tage liegenden adenoiden Gewebes der Conjunctiva ist, die granulöse Conjunctivitis (chronische Blennorrhoe) aber das Product der contagiösen Secretinfection einer miasmatisch vorbereiteten Bindehaut", und hat damit einen weiteren wesentlichen Unterschied zwischen Trachom und Blennorrhoe aufgestellt.

Sattler fand charakteristische Mikrokokkenelemente sowohl im Secrete, als auch in den Follikeln bei Trachom, welche sich als die Träger der Infection erwiesen.

Da Sattler keine wesentlichen Unterschiede zwischen den Follikeln der sog. Conj. follicularis und denen bei Trachom auffinden konnte, so ist die Annahme gewiss berechtigt, dass in beiden Fällen dasselbe Agens zu Grunde liegt, welches nur in einem Falle locale, im anderen Falle ausgebreitete, aber gleichartige Veränderungen hervorbringt.

Nach den Ergebnissen unserer Untersuchungen hätten wir also, als der zweckmässigsten Eintheilung der besprochenen Krankheiten der Conjunctiva am besten entsprechend, folgendes Schema aufzustellen.

I. Entzündungen mit dem hervorstechenden Symptome der Follikelbildung resp. Wucherung. Diese zerfallen in folgende Formen:
   a) Conjunctivitis follicularis simplex;
   b) „ „ sclerosa;
   c) „ „ ulcerosa.

II. Entzündungen mit dem Hauptsymptom der Zotten- resp. Papillenwucherungen:
   a) reine Blennorrhoe

   und dann die Mischformen
   b) catarrhalisch-blennorhoische Entzündung;
   c) folliculär-blennorrhoische Entzündung.

Unter diese Gruppen können sämmtliche hergehörige Affectionen ohne jeden Zwang untergebracht werden.

X.

Einige anatomische Bemerkungen über die Folgezustände des Trachoms.

Es ist hier nicht meine Absicht, die Folgen der trachomatösen Erkrankungen, wie sie sich im Laufe der Zeit entwickeln, völlig zu erschöpfen, sondern ich beabsichtige nur, diejenigen Veränderungen der Schleimhaut und ihrer Adnexa hier zu besprechen, welche Sämisch unter der Kategorie der Conjunctivitis granulosa in Stadio cicatriceo (l. c. pag. 59 und 60) beschrieben hat.

Bei der Beschreibung der Narben, welche nach follicullärer Conjunctivitis entstehen, kann ich mich um so kürzer fassen, als Sämisch (l. c.) eine ebenso erschöpfende, als sachlich klare Beschreibung geliefert hat. Auch wäre hier auf das oben (pag. 150 und 151) über die Trachomnarbe Gesagte zu verweisen.

Eine Regel über die Lage und die Form der bekannten Conjunctivalnarben nach Trachom lässt sich selbstverständlich aus dem Grunde nicht aufstellen, weil das Trachom, wie wir oben sahen, nicht allein diffus ausgebreitet, sondern auch in umschriebenen Heerden auftreten kann. Im Ganzen aber lässt sich wohl als typisch der von Sämisch unter der Kategorie a beschriebene breite Narbenstreifen, der in einer Entfernung von ungefähr 2 Mm. vom Lidrande, diesem parallel verläuft, als typisch hinstellen. Die histologische Natur dieses Narbenstreifens verdient aber alle Berücksichtigung.

Bekanntlich liegt unter normalen Verhältnissen an genanntem Orte die Schleimhaut dem Knorpel fest an, nur durch eine ganz lockere Lage welligen Bindegewebes von demselben getrennt.

Das Trachom führt wie oben (pag. 104) erörtert, zu bedeutenden Verdickungen der Conjunctiva, indem einerseits die fortschreitende Follikelbildung und der neben-

hergehende Follikelschwund, das adenoide Gewebe verdicken und später zerstören, anderseits der erwähnte Sclerosirungs-Process das lockere submucöse Gewebe, welches die Adenoidschicht vom Knorpel trennt, in eine so derbe Bindegewebsmasse verwandelt, dass dieselbe von dem Fasergewebe des Knorpels gar nicht zu unterscheiden ist.

Diese Befunde stehen in geradem Gegensatze zu den Angaben Sattler's *), dass „man die Bedeutung der Bindegewebsbildung, im Ausgange des trachomatösen Processes, etwas überschätzt hat, und dass es sich in vielen Fällen wenigstens hauptsächlich um eine mit dem allmäligen Schwinden der Trachomkörner eintretende Atrophie der Bindehaut handelt."

Im Beginn des Narbenstadiums liegt also auf der inneren Knorpeloberfläche eine dicke Lage jungen Bindegewebes, welche wie oben erwähnt, die Dicke der normalen Conjunctiva um das vier- bis fünffache übertreffen kann. (Vergl. Figur 14.) Dieses junge Bindegewebe verfällt der Sclerose und der Narbenretraction.

Da dasselbe, wie erwähnt, dem Knorpel direct aufliegt, ohne durch eine lockere dehnbare Schicht von demselben getrennt zu sein, mit dem Knorpel also quasi verwachsen ist, so muss es bei der Narbenretraction nothwendig zu einer Verkrümmung des Lidknorpels kommen.

Da die Retraction nach allen Richtungen gleichmässig erfolgt, so ist es ferner selbstverständlich, dass der Knorpel, wenn er der Zugkraft der Narbe folgt, eine muldenförmig verkrümmte Gestalt annehmen muss.

Es ist dabei gar nicht nothwendig, dass der Knorpel vorher entzündlich erweicht sei, wie die Autoren an-

*) Sattler l. c.

nehmen, es ist zum Zustandekommen der Verkrümmung nicht einmal nothwendig, dass der Knorpel erkrankt sei, die Krümmung ist vielmehr als das Resultat eines rein mechanischen Dehnungsprocesses aufzufassen.

Ich besitze 7 trachomatöse verkrümmte obere Augenlider, welche ich theils selbst von der Leiche abgeschnitten habe, theils der Güte meines Collegen Stieda verdanke.

In allen Fällen findet sich das schwieligsehnige Bindegewebe, welches dem Knorpel hart anliegt, und die 4—5-fache Dicke der normalen Conjunctiva besitzt. Es muss jedoch ausdrücklich gegen die von vielen Autoren geäusserte Ansicht Einspruch erhoben werden, dass dieses Bindegewebe ein Product der Entzündung des Knorpels sei, oder sein könne. Eine Knorpel-Entzündung müsste sich durch ganz bedeutende Schwellungszustände der Liddecken verrathen, wie wir sie auch von den Knorpel-Entzündungen (bei Durchbruch eines Chalazeons etc. etc.) herkennen, sie müsste vor allen Dingen dauernde Veränderungen der Meibom'schen Drüsenschläuche hinterlassen.

Von alledem findet man aber in der Regel nichts. In dreien meiner Fälle ist der Knorpel relativ unverändert, nicht infiltrirt, die Meibom'schen Drüsenacini, die kubischen Zellen, die Deckepithelien der Ausführungsgänge etc. etc. wohl erhalten. In einigen Fällen fand sich jedoch eine Verdickung der Wandung fast aller Acini und eine hyaline Degeneration der innersten Epithellage, in anderen gröbere Veränderungen des Knorpels, welche anderen Ortes beschrieben sein sollen.

Die Ausführungsgänge sind stellenweise in Folge einer, durch die Verkrümmung bedingten Einschnürung der Abführungswege ectatisch erweitert. Diese Ectasie kann allerdings ziemlich bedeutende Dimensionen erreichen, so dass Lumina nach Art der Fig. 14 bei Michel*) ent-

*) Michel, Krankheiten der Lider. Im Handbuche von Graefe und Sämisch. Bd. IV. 1, p. 437.

stehen, ohne dass es jedoch deswegen zu einer Atrophie der zugehörigen Drüsenacini zu kommen braucht.

Dass bedeutende Entzündungen in der Conjunctiva ablaufen können, ohne den Knorpel besonders zu tangiren, ist jedem Praktiker bekannt, und wird durch die Anordnung der Ernährungsgefässe im Gewebe leicht verständlich. Das Gefässgebiet der Conjunctiva palpebrarum ist nämlich durchaus eigenartig und von den Gefässen des Knorpels bis auf wenige anastomosirende Aestchen vollständig getrennt, so dass bedeutende Stauungen im Gefässgebiete der Conjunctiva auf die Circulation im Innern des Knorpels fast gar keinen Einfluss haben können. Man vergleiche die Abbildung Fig. 1 auch Tafel 1 bei Wolfring.*) Um so inniger sind die Verbindungen der Conjunctivalgefäse mit den Gefässen der Lidkante.

Dass Entzündungsprocesse der Conjunctiva sich sehr leicht mit solchen der Lidkante verbinden, ist aus diesem Grunde leicht verständlich, darum kommt es auch im Verlaufe des Trachoms immer zu einer entzündlichen Betheiligung der Lidkanten mit allen ihren bekannten Folgen.

Was die Verkrümmung des Tarsus bei Trachom angeht, so ist dieselbe in allen Fällen eine typische. Es findet nämlich, wie meine sämmtlichen Präparate lehren, nicht sowohl eine gleichmässige Verkrümmung des Knorpels statt, sondern eine deutliche Knickung in der Mitte desselben. Die Knickungsstelle hat in meinen Fällen immer dieselbe Lage. Es lässt sich leicht erkennen, dass die schwielige Verdickung der Conjunctiva am intensivsten ist, entsprechend der Knickungsstelle, so dass hier gewissermassen das Punctum fixum bei der Narbenretraction sich findet, nach welchem die beiden Knorpelränder durch

*) Wolfring, Ein Beitrag zur Histologie des Trachoms. Graefe's Archiv Bd. XIV. 3, p. 159.

die Zugkraft der Narbe hinbewegt werden. Der muldenförmig-verkrümmte Knorpel ist also, der dicksten Stelle der schwieligsten Conjunctivalnarbe entsprechend, mehr oder weniger eingeknickt.

Um diese Verhältnisse besser zu übersehen, vergleiche man die Fig. 14. d ist der Mittelpunkt der Narbenbildung, in welcher nach dem linken Ende der Zeichnung bei F ein Follikel, bei e eine ectatische Drüse eingebettet liegen. Man übersieht die beträchtliche Verdickung der Conjunctiva.

Bis an die Epitheldecke ist dieselbe in eine derbe schwielige Bindegewebeschicht verwandelt, so weit der Knorpel reicht, findet sich keine Spur adenoiden Gewebes, nach rechts, nach der Uebergangsfalte zu, tritt dasselbe wieder in dünner Lage auf. Der Knorpel ist bei a scharf geknickt, was deutlich an dem Verlaufe der Meibom'schen Drüse zu sehen ist. Die Drüsenacini sind an den Seiten der Ausführungsgänge noch wohl erhalten. Der Ausführungsgang selbst, besonders in der unteren Partie bei b etwas erweitert. Innere Lidkante, oberhalb c, vollständig verstrichen. Aeussere Lidkante abgerundet. g Musculus orbicularis. C C musculus riolani. Denselben Befund fand ich mit unwesentlichen Abweichungen bei allen mir zu Gebote stehenden Lidern. Es handelt sich also um abgelaufenes Trachom; in mehreren Fällen war jedoch die Follikelbildung in der Uebergangsfalte noch im Gange.

Soweit meine eigenen Erfahrungen.

Dass aber bei langdauernden Processen der Knorpel selbst erkranken kann, beweist ein Fall von Saemisch, den er pag. 50 seiner erwähnten Abhandlung durch Fig. 3 näher illustrirt. Die Abbildung zeigt eine stark verkrümmte und verkürzte Meibomsche Drüse, und einen fettig entarteten Tarsus.

Die Narben der Conjunctiva nach Trachom sind in ihrer wirklichen Bedeutung als auf Schrumpfungsprocessen

nach Atrophie der Bindehtut beruhend, zuerst von Arlt*) erkannt worden. Derselbe Autor weist bereits darauf hin, dass der exquisite Schrumpfungsprocess in der Conjunctiva, den wir unter dem Bilde des Xerophthalmos kennen, abgesehen von den Folgezuständen der Conjunctivaldiphtherie, nur nach Trachom vorkommt.

Ich habe den Arltschen Befunden, wie sie l. c. geschildert sind, nichts hinzuzufügen.

*) Arlt. Prager Vierteljahrschr. f. Heilkunde 1845, Bd. III, p. 46 und ferner: Die Krankheiten des Auges. Prag 1860. p. 126.

Erklärung der Abbildungen.

Fig. 1. Horizontalschnitt durch eine mit Follikeln besetzte Schleimhauterhöhung. a Follikel, b Follikel mit geborstener Oberfläche, c Längschnitt einer Drüseneinsenkung d Querschnitt von solchen mit Becherzellen im Epithel. Hartn., Syst. 4. Oc. 2.

Fig. 2. Verticalschnitt durch eine vorspringende Schleimhautfalte. a) junger Follikel mit einer geschlossenen Hülle aus in Hämatoxylin sich stark färbenden Zellen, b Drüseneinsenkung. Hartn., Syst. 4. Oc. 3.

Fig. 3. Querschnitt durch einen geplatzten Follikel. a Fetttröpfchen. Hartn., Syst. 7. Oc. 2.

Fig. 4. Follikelhülle, neugebildete Fasern und Spindelzellen. Hartn., Obj. 7. Oc. 2.

Fig. 5. Querschnitt durch eine Drüse mit Wucherung der Cylinderzellenschicht. a Glänzende homogen gewordene Zellkörper, b Becherzellen. Hartn., Syst. 7. Oc. 3.

Fig. 6. Verticalschnitt durch ein Schleimhautstück bei ausgebildetem Trachom. a Zusammengeflossene nach Aussen perforirte Follikel, c perforirter Follikel, e canalförmige Perforationsstellen, d geschlossener Follikel, b Gefässe. Hartn., Oc. 2. Obj. 4.

Fig. 7. Injectionspräparat einer trachomatösen Conjunctiva vom Hundeauge. a Follikel, b Drüseneinsenkung, c Gefässe, d deren Aeste zum Follikel.

Fig. 8. Querschnitt einer Schleimhautfalte bei chronischer blennorrhoischer Conjunctivitis. a Gefässe, b Follikel.

Fig. 9. Desgl. a Follikel, von Spindelzellen umgeben, b Wucherung der Cylinderzellenschicht, c kleine Follikel, d Drüsenquerschnitte, e Epithelsprossen, f Gefässe. Hartn., Syst. 4. Oc. 3.

Fig. 10. Senkrecht zur Oberfläche geführter Querschnitt durch zottenähnliche Schleimhautwucherungen. Hartn., Syst. 4. Oc. 3.

Fig. 11. Querschnitt durch die normale Conjunctiva eines älteren Mannes. a Furchen und Rinnen mit seitlichen Buchten, welche durch die überhängenden Kanten der Leisten b gebildet werden. Hartn., Syst. 4. Oc. 2.

Fig. 12. Flächenansicht eines Oberflächentheils der Lidconjunctiva. a Pseudopapillen, b Riffe und Leisten, welche die Stiedaschen Rinnensysteme zwischen sich fassen. Hartn., Syst. 4. Oc. 2, Camera lucida.

Fig. 13. Gewebe aus dem Inneren eines Follikels. Hartn, Syst. 7. Oc. 2.

Fig. 14. Querschnitt durch ein trachomatöses verkrümmtes Augenlid. a Meibom'sche Drüse mit einer Einknickung, b etwas dilatirter Ausführungsgang, c Musculus Riolani, d Narbengewebe, e ectatische Drüse, f Follikel, g Orbicularisfasern. Hartn., Obj. 2. Oc. 3.

Der periphere flache Lappenschnitt

nebst einem Referate über 300 weitere Cataractextractionen.

Von

Dr. med. Ph. Steffan

in Frankfurt a. M.

Hierzu 3 Holzschnitte.

Die nachfolgende Arbeit, welcher 300 weitere bis zum 3. Mai 1882 gemachte Cataractextractionen zu Grunde liegen, bitte ich als eine Fortsetzung meiner früheren Publicationen über die Staaroperation: „Erfahrungen und Studien über die Staaroperation. Erlangen, Ferd. Enke, 1867, und Klinische Erfahrungen und Studien. Erlangen, Ferd. Enke, 1869" anzusehen. Ich halte an dem Satze fest, dass eine für die Praxis so eminent wichtige Frage, wie die Technik der Cataractextraction nur durch das fleissige Zusammenwirken aller Fachgenossen vorwärts zu bringen ist. Die Berechtigung zu weiteren Publicationen in der vorliegenden Frage liegt meinerseits in dem Bewusstsein, mich vom Ursprung an durchaus auf richtigem Wege befunden zu haben, wenn ich gegen den v. Graefe'schen Linearschnitt opponirte. Natürlich verstehe ich heute wie früher unter v. Graefe'schem Linearschnitte das, was der Autor selbst darunter in sehr klarer und offenkundiger Weise verstanden hat und haben wollte, nicht aber das, was seine Epigonen daraus gemacht haben,

die schliesslich einen Lappenschnitt bis zu 3 Mm. Lappenhöhe machen und ihr Verfahren dabei ganz kaltblütig „v. Graefe's Linearschnitt" nennen.

I.

Beschaffenheit und Grösse der zur Extraction gekommenen Cataracte.

In dem Bestreben, der Wahrheit möglichst nahe zu kommen, habe ich es für praktisch gefunden, in diesem Abschnitte die einschlägigen Resultate von früheren 62 Extractionen mit zu berücksichtigen, so dass den nachfolgenden Bemerkungen dieses Abschnittes I die Ergebnisse von 362 peripheren flachen Lappenextractionen zu Grunde liegen. Von diesen 362 Cataracten erwiesen sich 41 als Cataractae molles und 321 als Cataractae semi-molles oder durae, d. h. Cataracte mit hartem Kern und mehr oder weniger erweichter Corticalis.

Die 41 Cataractae molles vertheilen sich auf 27 spontan entstandene und 14 durch Trauma bedingte und vertheilen sich auf die folgenden Alterstufen:

Tabelle I.

Alter	10—14	15—19	20—24	25—29	30—34	35—39	40—44	45—49	50—54	55—59	60—64	Summa
Spontane	—	—	4	6	11	—	1	1	2	—	2*)	27
Traumat.	1	2	3	2	2	2	—	—	2	—	—	14
Summa	1	2	7	8	13	2	1	1	4	—	2	41

Von den 321 Cataracten mit hartem Kern wurden 10 mit unversehrter Kapsel zu Tage gefördert; es bleiben

*) Beide Fälle betreffen überreife Cataracte: bei dem 60-jährigen Patienten Honecker bildet eine zäh consistente kernlose von der Kapsel kaum trennbare Masse den Inhalt des Kapselsackes; die 62jährige Patientin Waldmann besitzt eine sogenannte Cataracta Morgagnana, deren verflüssigte Masse nur noch ein ganz kleines Kernrudiment enthält.

also 311 Cataracte übrig, deren Kern ohne Kapsel entbunden wurde. Die Messungen dieser 311 Kerne und 5 Messungen nach anderer Methode extrahirten Cataractkerne, in Summa also 316 Messungen, ergaben in Bezug auf das gleichzeitige Geschlecht und Alter der operirten Patienten das beistehende Resultat (Tabelle II und III).

Tabelle II (Geschlecht).

Alter	Ueber 30	30—34	35—39	40—44	45—49	50—54	55—59	60—64	65—69	70—74	75—79	Ueber 80	Summa
M.	—	4	1	3	12	24	27	30	27	18	11	2	159
W	1	3	3	2	6	19	26	29	41	20	5	2	157
Summa	1	7	4	5	18	43	53	59	68	38	16	4	316

Tabelle III (Alter). *)

Cataract-Breitendurchmesser (Mm).	Unter 30	30—34	35—39	40—44	45—49	50—54	55—59	60—64	65—69	70—74	75—79	Ueber 80	Summa		Durchschnittliche Cataract-Dicke (Mm.)	
5,5	—	—	—	—	—	—	—	—	—	1	—	—	1	Bis zu 8 Mm. (incl.) 257 = 81,3 %	3,0	ca. 3 Mm.
6,0	—	1	—	—	—	—	—	1	—	—	—	—	2		2,0	
6,5	—	1	3	4	2	4	5	4	2	1	—	—	26		2,8	
7,0	—	3	—	—	4	5	10	6	7	5	—	—	40		2,9	
7,5	—	—	—	—	—	2	2	1	1	—	—	—	6		2,9	
8,0	1	2	1	1	9	29	30	42	37	18	9	3	182		3,2	
8,5	—	—	—	—	1	2	4	2	14	6	3	1	33	Ueber 8 Mm. 59 = 18,7 %	3 8	ca. 4 Mm.
9,0	—	—	—	—	1	1	2	3	5	6	3	—	21		3,7	
9,5	—	—	—	—	1	—	—	—	2	1	1	—	5		3,5	
Summa	1	7	4	5	18	43	53	59	68	38	16	4				

*) Vergl. hierzu die einschlägigen Angaben von O. Becker, Graefe u. Sämisch V. 1, S. 170, Arlt, ebenda III. 1, S. 329,

Die 10 in unversehrter Kapsel extrahirten Cataracte betreffen 6 Männer im Alter von 42, 47, 55, 65, 66 und 71 Jahren und 4 Frauen im Alter von 52, 52, 63 und 65 Jahren und hatten alle so gut wie exact übereinstimmend 9 Mm. Breiten- bei 4,3 Mm. Dicken-Durchmesser.

Aus Tabelle II ergiebt sich das bis jetzt meines Wissens noch nirgends hervorgehobene Factum, dass bei Männern schon etwas früher reife Cataracte zur Beobachtung kommen als bei Frauen. Die grösste Zahl reifer Cataracte fällt bei Männern in das Alter von 60 bis 64 Jahren, bei Frauen erst in das Alter von 65 bis 69 Jahren *).

Die beifolgende Tabelle IV giebt noch eine gute Uebersicht über das Verhältniss der Cataractae molles zu den kernhaltigen Cataracten in den verschiedenen Altersstufen:

---

3. harte Staare u. s. f., A. Weber, Arch. f. Ophth. XIII. 1, S. 194 und Schiess, Arch. f. Ophth. XXI. 1, S. 67. — A. Weber sagt an der betreffenden Stelle: Meine schon seit Jahren an extrahirten Linsen vorgenommenen Messungen ergaben, dass die grössten noch harten Cataracte einen Durchmesser von 9 Mm. und eine Dicke von 4 Mm., Corticalis mit eingerechnet, nicht überschreiten, und dass von hier an abwärts alle Grössen vorkommen, wenn auch die meisten von den noch nicht überreifen Cataracten nur einen festen Kern von 7 Mm. Durchmesser und 3 Mm. Dicke besitzen. — Schiess' Angaben lauten: „Ich fand als Durchschnittsmaass für die Breite 8,34 und für die Dicke 3,26 Mm. Die grösste beobachtete Breite war 10,3 Mm., die kleinste 4,0 Mm. bei einer Cataracta Morgagni. Die grösste Dicke betrug 4,3 Mm., die geringste 2,0 Mm.

*) Nachträglich finde ich bei Gayet (Distribution de la cataracte dans la région Lyonnaise. Ass. franç. pour l'avanc. des sciences. Sess. de 1882 à la Rochelle. Progr. méd. 1882, Sept.; Gaz. d'Ophth. Bd. X. 1882) die Angabe, dass Cataractbildung bei Frauen etwas seltener als bei Männern und bei diesen letzteren etwas früher (44 Jahre) als bei ersteren (49 Jahre) zur Beobachtung komme.

Tabelle IV.

	Catar. mollis	Catar. mit Kern	Catar. mollis: Catar. mit Kern
Unter 30	18	1	18:1
30—34	13	7	2:1
35—39	2	4	1:2
40—44	1	5	1:5
45—49	1	17	1:12
50—54	4	42	

Der geringste Breitendurchmesser eines Cataractsternes betrug 5,5 Mm., der geringste Dickendurchmesser 2,0 Mm., der grösste Breitendurchmesser mass 9,5 Mm., der grösste Dickendurchmesser 4,3 Mm. Der grösste Breitendurchmesser von 9,5 Mm. kam indess nur 5 mal zur Beobachtung, d. h. in 1,6 % der Fälle. Ein Breitenmaximum vom 10,3 Mm. und 10 Mm., wie es Schiess unter 121 Cataractkernen je einmal beobachtet hat (Archiv f. Ophth. XXI, 1. S. 67), ist mir nie zu Gesicht gekommen, muss also etwas ganz ungewöhnliches sein. Arlt sagt in dieser Beziehung (Gräfe und Saemisch III, 1. S. 304 § 46): „Es giebt Staare, welche in toto ein feste Masse bilden von 8—8,5 Mm. Breiten- und 4 Mm. Dicken-Durchmesser. Nur die Cataracta nigra macht eine Ausnahme, da finden wir bis 10 Mm. Aequatorial- und 4,5 Achsen-Durchmesser." — Die Grössenverhältnisse der in der Kapsel extrahirten Cataracte: 9 und 4,3 Mm. stimmt genau mit den Grössenverhältnissen einer normalen Linse, deren Breitendurchmesser Arlt (Arch. für Ophth., III. 2, S. 87) als „etwas über 4 Linien", d. h. 9 Mm., deren Axendurchmesser er als „1⅘ Linie", d. h. 4 Mm. angiebt.

Sehr auffällig erscheint mir die Angabe von Schiess, der das Alter seiner Patienten mit kernhaltigem Staare als ausnahmslos über 50 Jahre angiebt, während doch durchschnittlich das 30.—35. Jahr als Alter angegeben wird, über das hinaus die Cataracte als kernhaltige angenommen werden müssen. Dass letztere Annahme vollkommen richtig ist, beweist obige Tabelle III und IV auf's Schärfste. Es finden sich nicht weniger als 35 kernhaltige Staare im Alter unter 50 Jahren vor, d. h. 11 pCt. Das 30. Jahr muss strenggenommen als Grenze angenommen werden, unter welcher die Staare als weiche, über welcher sie als harte betrachtet werden müssen. Ich habe nur ein einziges Mal unter 30 Jahren einen Staar mit hartem Kerne angetroffen, es betraf dieser Fall eine 25jährige Frau mit einem Cataractkerne von 8 und 3 Mm. Durchmessern.

Aus dem Gesagten ergeben sich, soweit sich aus dem Alter der an reifer Cataract zu operirenden Patienten ein Rückschluss auf die vorliegende Consistenz ihrer betreffenden Cataracte machen lässt, die folgenden Sätze:

1. Unter 30 Jahren kommt kaum ein Cataract mit hartem Kerne vor.

2. Vom 30—34. Jahre incl. sind noch $^2/_3$ der Cataracte weich, $^1/_3$ hat bereits einen harten Kern.

3. Vom 35. Jahre ab aufwärts sinkt rasch der Procentsatz der weichen Cataracte; es verhalten sich die weichen Cataracte zu den kernhaltigen im Alter von 35—39 Jahren wie 1 : 2, im Alter von 40—44 Jahren wie 1 : 5, im Alter von 45—54 Jahren wie 1 : 12.

4. Nach dem 54. Jahre kommt kaum mehr eine weiche Cataracte vor, es sei denn, dass in einzelnen Ausnahmefällen die Ueberreife zur Verflüssigung der cataractösen Linsenmasse führt (s. oben Fall Honecker und Waldmann).

5. Bis zum 44. Jahre incl. kommt kaum ein Cataractkern von grösseren Durchmessern wie 8 und 3 Mm. vor.

6. Vom 45. Jahre ab muss man auch auf Cataractkerne von 9 und 9,5 Mm. Breitendurchmesser bei 4 Mm. Dickendurchmesser gefasst sein.

7. Cataracte in unversehrter Kapsel entsprechen ziemlich genau in ihren Durchmessern denen einer normalen Linse: 9 und 4,3 Mm.

Daraus ergeben sich wieder für die Staaroperationsmethode in den verschiedenen Altersstufen die folgenden Schlüsse:

1. Bis zum 30. Jahre käme also die Discission in Rede. Im jugendlichen Alter bis zu 15 Jahren, wo die Iris für die Linsenquellung noch nicht so reizempfänglich ist, bildet die einfache Discission die souveräne Staaroperationsmethode; vom 15.—30. Jahre wird verlangt, dass ihr eine Iridectomie vorausgeschickt werde. Da nun aber der Werth der Discission in der unversehrten Erhaltung der runden Pupille beruht, so kann ich ihre Ausführung auch dann nicht mehr billigen, wenn sie eine Iridectomie voraussetzt; dann tritt viel kürzer eine modificirte Extractionsmethode an ihre Stelle. Ich bin wie Knapp überzeugt, dass sich die einfache Discissionsmethode ohne Iridectomie, wenn sie mit Vorsicht und Berechnung (unter schiefer Beleuchtung!) ausgeführt wird, auch bis zum 30. Jahre und darüber ausgedehnt werden kann, dass ferner nach vorausgeschickter Discission und dadurch erfolgter gehöriger Durchweichung der ganzen Cataract durch eine einfache Linearextraction die Entfernung der Cataractmassen wesentlich beschleunigt werden kann.

2. Es kann möglicherweise dieser Operationsmodus noch bis zum 34. Jahre incl. ausgedehnt werden, Knapp hat ihn sogar und zwar ohne Iridectomie bis zum 37. Jahre ausgedehnt, da in dieser Altersstufe immer noch $^2/_3$ der Cataracte weiche sind, und dazu das Vorhandensein eines

mässig grossen Cataractkernes durchaus keinen Gegengrund gegen dessen vollkommen reizlose spontane Resorption abgiebt (s. später).

3. Vom 35. Jahre ab kommt nur der periphere flache Lappenschnitt in Rede: a) bis zum 44. Jahre, in welcher Zeit noch keine Cataractkerne über 8 Mm. Breitendurchmesser vorkommen, kann der äussere Schnittscheitel (Durchmesser der Hirnhautbasis an der Vorderfläche innerhalb der Limbus conjunctivae: „etwas über 5 Linien" = 11 Mm., s. Arlt l. c.) bis nahe 1,5 Mm. innerhalb des Limbus conjunctivae liegen, da der innere Schnittscheitel bei der steilen Messerführung im Momente der Schnittvollendung kaum viel mehr einwärts liegen wird, wie der äussere; b) vom 45. Jahre incl. ab, wo man auch auf Cataractkerne von 9 und 9,5 Mm. Breitendurchmesser rechnen muss, kann der äussere Schnittscheitel nur noch 0,5—1 Mm. innerhalb des Limbus conjunctivae gelegt werden. Für eine noch peripherere Lage des äusseren Schnittscheitels fehlt jede anatomische Grundlage, soweit hierbei die Grössenverhältnisse der vorkommenden Cataracte allein in Betracht kommen.

II.

Technik des peripheren flachen Lappenschnittes.

Ehe ich überhaupt einen Patienten der Staaroperation unterwerfe, ist es ganz selbstverständlich, dass ich mich vorher vom normalen Zustande der Conjunctiva, vom normalen Stand der Cilien und von der normalen Beschaffenheit des Thränensacks überzeuge. Bei bestehender Thränensackblennorrhoe eine Extraction zu vollführen, halte ich für einen sträflichen Leichtsinn; das Thränensackleiden muss zuvor, eventuell durch Obliteration des Thränensackes, von Grund aus getilgt sein. — Grundsatzmässig mache ich keine Cataractextraction ausserhalb meines Hauses. Nur so habe ich volle Sicherheit, dass hinter meinem Rücken

kein Fehler während der Nachbehandlung geschehen kann; nur so kann ich dem Patienten, da ich selbst den grössten Theil des Tages in seiner nächsten Nähe bin, die grösste Garantie bieten, dass alles geschieht, was ärztlicherseits zur Erreichung eines vollkommenen Operationsresultates geleistet werden kann. — Als besondere Instruction für den Patienten dient meinerseits eine genaue vorherige Unterweisung in den für die Operation nöthigen Blickrichtungen derselbe muss genau wissen, was ich von ihm verlange, wenn ich ihm bei der Operation commandire: Sehen Sie mir gerade in's Gesicht! Sehen Sie nach Ihrer Stirne! Derselbe muss ferner sehr genau informirt werden, wie schädlich Einhalten des Athems, wie schädlich das gewaltsame Zukneifen der Lider für einen günstigen Operationsverlauf ist; stets ruhiges Fortathmen, stets leichtes Schliessen der Augen wie zum Schlafe lautet die von mir gegebene Parole! — Ich selbst setze das Messer nicht an das Auge, ehe ich mir nicht vorher genau die Stelle der Punktion und Kontrapunktion am Augapfel fixirt habe, wobei mir einzelne Conjunctivalgefässe oder Flecken der Iris als besondere Merkpunkte dienen. — Das zu operirende Auge wird in altgewohnter Weise vor der Operation atropinisirt; vorübergehende Versuche mit Eserin vor und am Schlusse der Operation sind als unnütz wieder bei Seite gelassen worden. Ich bin aus den folgenden Gründen wieder zur vorgängigen Atropinisirung zurückgekehrt:

1. Die vorgängige Atropinisirung ist von vornherein unumgänglich nöthig, um sich eine genaue Orientirung über die Beschaffenheit der vorliegenden Cataract zu verschaffen.

2. Die vorgängige Erweiterung der Pupille kann dem schonenden spontanen Cataractaustritt nur förderlich sein. Auch tendirt die Pupille ja so wie so beim langsamen Kammerabfluss zur Contraction. Sollte gleichwohl die Atropinisirung Iriseinklemmung in die Wundecken be-

günstigen, so besitzen wir in der eventuellen sorgsamen Ausscheidung der Irisecken immerhin ein sicheres Mittel, diesem Uebel entgegenzutreten.

3. Höchstwichtig für den Heilungsprocess ist das Wiedereintreten der Mydriasis, so wie sich die Wunde schliesst und die vordere Kammer wiederherstellt.

1. Act: Cornealschnitt (Figur 1). — Es giebt erfahrungsgemäss im gesammten Binnenraum des Auges kein Verletzungen gegenüber gefährlicheres Gebilde wie den Ciliarkörper. Bei jedem operativen Eingriff am Auge ist es also gerathen, den Schnitt soweit wie möglich vom Ciliarkörper entfernt zu legen. Daraus hat sich für mich

Fig. 1.*)

Bis zum 44. Jahre incl. Vom 45. Jahre incl. ab.

der Schluss ergeben, den Schnittscheitel nicht peripherer zu legen, als dass er der Peripherie des zu extrahirenden Cataractkernes gerade gegenüber liegt, d. h. bei muthmasslichem Breitendurchmesser des vorliegenden Cataractkernes von nicht über 8 Mm. (bis zum 44. Jahre incl. s. oben) bis zu 1,5 Mm. innerhalb des Limbus conjunctivae, bei muthmasslich grösserem Breiten-Durchmesser (vom 45. Jahre ab, s. oben) nur 0,5 bis 1 Mm. innerhalb des Limbus. Dem Schnittscheitel eine grössere Peripheriçität zu geben, könnte ich erst dann Veranlassung nehmen, wenn es sich aus der Praxis herausstellte, dass diese Schnittlage schlechter heilte, als eine mehr peripher ge-

*) In Fig. 1, 2 u. 3 entspricht die äussere zarte Contour der Peripherie der vorderen Kammer, die mittlere schärfere Contour dem Umfang der durchsichtigen Cornea und die innere zarte Contour dem Breitendurchmesser des jeweiligen Cataraktkernes.

legene. Davon habe ich aber bis jetzt noch nichts erfahren; auch die periphere subconjunctivale Lage des gesammten Schnittes schützt nicht vor Hornhautvereiterungen der deletärsten Art!

Es fragt sich nun, wo ist Punktion und Contrapunktion hin zu verlegen, damit der Staarkern bequem spontan den Hornhautschnitt passiren kann. Eine Zeit lang (s. Klin. Erfahrungen und Studien im Zeitraum der Jahre 1867—69. Erlangen 1869, S. 4) habe ich an dem Grundsatz festgehalten, dass dazu eine Lappenhöhe von 4 Mm., wenn es sich um Cataractkerne von über 8 Mm. Breitendurchmesser handelte, und von 3 Mm., wenn es sich um solche von 8 Mm. und darunter handelte, nöthig sei; die oben (Tabelle III) angegebenen Dickenverhältnisse der betreffenden Cataractgrössen waren hierin für mich massgebend gewesen. Demgemäss verlegte ich wie Jacobson (1863) die Punction und Contrapunction „1 Mm. unterhalb" des horizontalen Meridians der Cornea und zwar „unterhalb" desswegen, weil ich aus bestimmten, später noch auseinanderzusetzenden Gründen gleich Alfred Graefe, Schirmer, M. Landesberg und Anderen in der Regel nicht nach oben, sondern nach „unten" extrahire. Punktion und Contrapunktion können beliebig peripher in den Limbus conjunctivae verlegt werden, weil hier ja stets die Iris stehen bleibt und einen schützenden Grenzwall zwischen Cornealwunde und Ciliarkörper bildet, während am Schnittscheitel in Folge der Iridectomie dieser günstige Umstand wegfällt. Meine weiteren Erfahrungen und Studien haben mich nun gelehrt, dass man Punktion und Contrapunktion bei übrigens gleichbleibender peripherer Lage getrost noch um 1 Mm. tiefer, d. h. 2 Mm. unterhalb des horizontalen Meridians der Cornea anlegen kann und desshalb ein Missverhältniss zwischen Cataractkern und innerer Cornealwunde noch nicht eintritt.

Demnach gestaltet sich der erste Operations-Act

folgendermassen. Nachdem der Assistent beide Lider regelrecht fixirt hat, fasse ich den Bulbus (den linken gerade nach unten, den rechten gerade nach innen) und mache die Punktion 2 Mm. unterhalb des horizontalen Meridians der Cornea und 1,5 Mm. nach aussen von der durchsichtigen Hornhautgrenze; nachdem das 3 Mm. breite, im übrigen dem v. Graefe'schen Linearmesser ganz gleich construirte Messer die vordere Kammer durchlaufen hat, suche ich die Contrapunction in einer der Punktion ganz entsprechenden Lage auf der inneren Seite des Bulbus zu gewinnen. Die Vollendung des Schnittscheitels geschieht sehr vorsichtig und langsam mit senkrecht zur Hornhautoberfläche gestellter Messerklinge stets „nach" vorheriger Entfernung der Fixationspincette, und nachdem der Assistent beide Lider losgelassen hat, während ich selbst dann beide Lider noch leicht mit den Fingern meiner linken Hand auseinander halte. Indem so die Schnittvollendung bei möglichst geringem intraoculären Druck zu Stande kommt, suche ich soweit irgend möglich, einem spontanen Prolaps der Iris zuvor zu kommen, resp. die Iris in ihrer normalen Lage innerhalb der vorderen Kammer zu erhalten. Bei der hohen Wichtigkeit reiner Cornealwunden und -narben, halte ich das gewaltsame Hineinstürzen von circa $^1/_3$ der gesammten Iris in die Schnittwunde, wie es bei dem Schnitte mit dem v. Graefe'schen Linearmesser, zumal beim Schnitte nach oben, so leicht geschieht und von v. Graefe sogar für einen Vortheil seiner Operationsmethode gerühmt wird, von vornherein für principiell unrichtig. Ein solch' colossaler Irisprolapsus lässt sich schon nicht mehr mit einem Scheerenschlage ausschneiden, es bedarf dazu nothwendig zweier, auch dreier Scheerenschläge. Damit hätten wir wohl der Anforderung genügt, die Iris sorfältig aus der Wunde ausgeschnitten zu haben, eine regelrechte Schlüssellochform hat aber eine solche unförmliche Iridectomie nicht mehr, und doch

haben wir allen Grund, bei der Cataractextraction mit einer mässig grossen Schlüssellochpupille auszukommen. Die möglichste Erhaltung der Iris in ihrer regelrechten Lage, zumal gegen die beiden Wundwinkel hin, bietet den besten Schutz gegen Einklemmungen der für das Auge des Operateurs unsichtbaren Zipfel der eingerissenen Linsenkapsel, die der austretende Staar vor sich her in die Wunde hineinzutreiben strebt. Das beweisen klar die Resultate der pathologisch-anatomischen Untersuchungen durch die Cataractextraction aphakischer Augen, wie sie Becker, H. Pagenstecher, Iwanoff, Goldzieher und Andere in hochverdienstlicher Weise geliefert haben. Die Reinheit der Operationswunde liegt auf Seiten des alten cornealen Lappenschnittes mit unversehrter Iris, die die Kapselzipfel hinter sich im Auge zurückgehalten hat, durchaus aber nicht auf Seiten derer, die den peripheren Linearschnitt geübt haben.

Die Grössenverhältnisse eines nach den dargelegten Grundsätzen vollführten flachen Lappenschnittes gestalten sich wie folgt. Die Entfernung zwischen äusserer Punktion und Contrapunktion beträgt 13 Mm., die Entfernung zwischen innerer Punktion und Contrapunktion beträgt in maximo, d. h. wenn dieselbe an der äussersten Peripherie der vorderen Kammer — den Durchmesser derselben nach Arlt zu 12 Mm. angenommen — zu liegen kommen, 11 Mm., in minimo gewiss 10 Mm. Mit Rücksicht darauf, dass keinem Operateur eine auf 1 Mm. mathematisch scharfe Messerführung zu Gebote steht, rechne ich mit Sicherheit nur auf obiges Minimalmass von 10 Mm.; durchschnittlich wird sie zwischen 10 und 11 Mm. liegen. Was die Lappenhöhe, d. h. den senkrechten Abstand der Wundmitte oder des Schnittscheitels von der Ebene des durch Punktion und Contrapunktion gehenden grössten Kreises der Cornea bei der vorliegenden Schnittform betrifft, so nehme ich dieselbe für Cataracte von über 8 Mm.

Breitendurchmesser (45 Jahre und darüber) zu 2 (innen) bis 2,5 Mm. (aussen) an, bei Cataracten von 8 Mm. Breitendurchmesser und darunter (bis zu 44 Jahren incl.) zu 1,5 (innen) bis 2 Mm. (aussen) an. Das Verhältniss der Lappenhöhe zur Schnittbasis gestaltet sich wie 2 (resp. 2,5) zu 13, oder wie 1 : 6½ (resp. 5⅕) oder kurz wie 1 : 6.

Es bleibt mir hier noch hervorzuheben übrig, dass die vor Vollendung des Cornealschnittes niedergelegte Fixationspincette (s. oben) im ganzen weiteren Verlaufe der Operation in der Regel nicht mehr gebraucht wird. Alle folgenden Operationsacte geschehen ohne Fixation des Bulbus.

II. Act: Iridectomia. — So wichtig mir es scheint, bei Vollendung des Hornhautschnittes die Iris in normaler Lage in der vorderen Kammer zu erhalten, so gelingt dies leider gar häufig bei der Schnittführung mit den gebräuchlichen v. Gräfe'schen Messerformen nicht; je höher der intraoculäre Druck an sich ist, oder je mehr der Patient presst, desto weniger gelingt das Rückhalten der Iris in der vorderen Kammer. Wo es gelungen ist, genügt eine regelrechte Schlüsselpupille, wie sie mit einem einzigen Scheerenschlag zu erreichen ist; dabei gebe ich darauf Achtung, dass das Abschneiden in dem Momente geschieht, wo die hervorgezogene Iris wohl angespannt ist, damit sich der restirende Irisstumpf gut in die vordere Kammer zurückzieht und also auch nicht in die Cornealwunde einheilen kann. Ohne jedwede Fixation des Bulbus kann dieser Operationsact bei ruhig nach seiner eigenen Stirne gerichtetem Blicke des Patienten in zweierlei Weise verrichtet werden. Entweder übernehme ich selbst mit der linken Hand die Fixation des oberen Lides und ziehe mit der rechten Hand die Iris vor, während der Assistent mit der linken Hand leicht das untere Lid abzieht und mit der rechten Hand die Iris abschneidet, oder ich selbst

ziehe mit der linken Hand die Iris vor und schneide sie ebenfalls selbst mit der rechten Hand ab, während der Assistent blos die Fixation der beiden Lider zu übernehmen hat. Wem ein im Irisabschneiden geübter Assistent zur Seite steht, wie es bei den meisten Collegen und auch bei mir der Fall ist, der kann diesen Operationsact nach dem ersten Modus ausführen; wenn aber keine ganz zuverlässige Assistenz zu Gebote steht, so lässt sich nach dem zweiten Modus verfahren, und ich thue dies jetzt immer, weil nichts dem Operateur bei Ausführung des Operationsactes selbst mehr das Gefühl der Sicherheit geben kann, als das Bewusstsein vollkommener Unabhängigkeit von aller Assistenz. Ich habe es zwar noch nie versucht, aber ich glaube wohl, dass nach dem letzten Modus die Operation mit einer im Lidfixiren geübten Wärterin allein zu vollführen wäre. Niemals gewährt der Schnitt nach oben die gleiche Unabhängigkeit von Patient wie Assistenz resp. das gleiche Gefühl der Sicherheit des Operateurs bei Vollführung des Operationsaktes wie es der Schnitt nach unten bietet. — Wo es nicht gelungen ist, beim ersten Operationsakte die Iris in situ zu erhalten, suche ich den Irisprolaps zunächst zu reponiren, sei es durch sanftes Streichen mit den Lidern, sei es mit Hilfe eines kleinen gleich einem Lanzenmesser auf die Fläche gekrümmten Couteau-Mousse; wo aber auch dieses Manoeuvre nicht gelingt, muss derselbe meist mit drei Scheerenschlägen zunächst in der Mitte und dann gewöhnlich auch nachträglich durch zwei weitere Scheerenschläge im Gebiete der beiden Wundecken sorgfältigst aus der Cornealwunde ausgeschnitten werden, was allerdings zur Bildung einer unförmlich grossen künstlichen Pupille führt; darin liegt ausserdem eine Vergrösserung des operativen Eingriffes, und die Iris geht zugleich als Schutzwehr gegen Kapseleinklemmungen in den beiden Wundecken verloren; darin kann ich keinen Vortheil der Schnittführung mittelst der

Gräfe'schen Messerformen erblicken; doch mag das Hervorgedrängtwerden der Iris bei so grossen Cornealwunden, wie sie die Cataractentbindung erfordert, überhaupt schwer zu vermeiden seien.

Während Blutungen in die vordere Kammer im Gefolge des Cornealschnittes mich niemals mehr belästigt haben, seitdem ich den Schnittscheitel wieder in die durchsichtige Hornhaut zurückverlegt habe, kann es doch in Folge der Iridectomie noch zu Blutergüssen in die vordere Kammer kommen. In der Regel gelingt es, das Blut durch sanftes Lüften des Cornealschnittes wieder soweit zu entfernen, dass die folgenden Operationsacte sicher weiter vollführt werden können. Ausnahmsweise will dies aber auch nicht gelingen. Niemals werde ich mehr fortfahren, quasi im Dunkeln weiter zu operiren. Ein anderer Weg hat mich in solchen Fällen ganz sicher zum Ziele geführt. Trotzdem ich mich überzeugt hatte, dass die Iris regelrecht verrichtet war, habe ich ruhig beide Augen verbunden und 24, ja 48 Stunden und länger gewartet, bis alles Blut resorbirt war, dann habe ich die Operation in der folgenden Weise wieder aufgenommen, ich bin zunächst mit dem Cystotom durch den Schnittscheitel wieder in die vordere Kammer eingedrungen, habe ausgiebig die vordere Kapsel geschlitzt, dann erst mit einem Conteau-Mousse die ganze Wunde wieder geöffnet und die Cataract entbunden. Dadurch, dass die Wiedereröffnung der gesammten Wunde mit dem Conteau-Mousse erst „nach" ausgiebigster Kapselspaltung Statt hatte, blieb eine erneute Blutung bedeutungslos, da bekanntlich die nun vordringende Staarmasse eine Bluterfüllung der vorderen Kammer nicht mehr zulässt.

III. Akt: Kapselspaltung. — Auch dieser Act geschieht ohne jede Fixation bis jetzt noch mit einer kleinen Gräfe'schen Fliete. Während ich selbst wieder mit der linken Hand das obere Lid fixire, der Assistent wieder das

untere Lid leicht abzieht, heisse ich den Patient wieder ruhig nach seiner Stirne sehen und führe mit meiner rechten Hand das Cystotom in die vordere Kammer ein, um der Kapsel 3 Risse beizubringen, zweie von oben nach unten entlang der inneren und äusseren Seite der Pupille und einen horizontal der inneren Cornealwunde gegenüber die beiden ersten Risse verbindend. Am wichtigsten ist alle Mal der erste Riss; reisst derselbe ein grosses Dreieck, Basis der Cornealwunde zugekehrt, aus, so möchten die beiden anderen Risse nicht mehr viel zu leisten im Stande sein. Es hat die Eröffnung der vorderen Linsenkapsel mittelst einer Fliete indess den grossen Nachtheil, dass der dadurch in der oben beschriebenen Weise ausgerissene dreieckige Zipfel mit seiner Spitze sehr leicht durch den nachfolgenden Staaraustritt in die Kornealwunde hineingetrieben wird und dort einheilt. Dem liesse sich nur durch eine andere Art der Kapseleröffnung entgegentreten, der ein solches Einheilen von Kapseltheilen in die Cornealwunde zur Unmöglichkeit machte. Sehr beherzigenswerth ist in dieser Beziehung gewiss der Vorschlag Knapp's, die Kapsel durch einen der inneren Cornealwunde gegenüberliegenden horizontalen Schnitt zu eröffnen, wozu er sich besonders construirter schneidender Cystotome bedient. Knapps Methode der Kapseleröffnung vermeidet sehr glücklich die Bildung eines Zipfels der vorderen Kapsel, der dann durch den austretenden Staar in die Cornealwunde hineingeschoben wird. Nur würde ich sein ursprüngliches Verfahren eines ⊥ Schnittes vorziehen, um eine ausgiebigere Kapseleröffnung zu erreichen und der häufig noch nachträglich nothwendig werdenden Kapselspaltung aus dem Wege zu gehen. — Der von Förster neuerdings wieder aufgenommene Vorschlag, die vordere Kapsel mittelst einer besonders construirten Pincette zu extrahiren (Arch. f. Augenheilkunde von Knapp und Schweigger, XII. 1, S. 3, und früher Wecker, Annales d'Ocul., Bd. 67,

1872 S. 160, Laurenço José, De la Kystitomie et d'une nouvelle pince-kystitome, Journ. d'Ophth. I. 418—426, 1872, Harpke H., Neue Kapselpincette, Klinische Monatsblätter f. Augenheilkunde X. S. 38, 1872, zu derselbenn Zeit Knapp, Becker und andere, dann Colsmann, Ueber Entfernung eines zusammenhängenden Stückes aus der vorderen Linsenkapsel, Wiesbaden 1879) giebt keine Gewähr, dass der der inneren Cornealwunde gegenüberliegende Theil der Linsenkapsel beim Herausziehen des mit der Pincette gefassten Kapselstücken nicht in die Cornealwunde hineingezogen und eingeklemmt werde, und ist durch den dabei nothwendigen Druck auf die vordere Linsenkapsel gewiss kein schonendes Verfahren; dazu ist es auch unsicher, denn die Procedur gelingt in ca. 15 pCt. der Fälle nicht.

Es ist hier der Ort zur Erörterung der Frage, ob es nicht Operationsfälle giebt, die es gerathen erscheinen lassen, den Act der Kapseleröffnung dem der Iridectomie vorausgehen zu lassen. Für die Regel muss die Iridectomie vorausgeschickt werden, da nur so eine ausgiebige Eröffnung der Kapsel möglich ist. Nur in einem Falle bin ich geneigt, die Kapselspaltung der Iridectomie vorauszuschicken; es findet dies nämlich dann statt, wenn es sich um starken intraocularen Druck oder um sog. „Presser" handelt. Indem ich hier befürchten muss, dass durch übermässiges Drücken bei der Iridectomie die Zonula Zinnii bersten könnte, glaube ich, dass, wenn vorher bereits die vordere Linsenkapsel gespalten ist, unter den gleichen Verhältnissen eher spontan die Linse herausgetrieben wird, als dass die Zonula Zinnii reisst, oder, wenn auch letzteres zutrifft, doch die Linse gleichzeitig mit dem Glaskörper kommt. Ist die Linsenkapsel noch nicht gespalten, so wird sicher eher die Zonula Zinnii bersten, und dann sind wir in der unangenehmen Situation, Glaskörpervorfall zu haben, während die gesammte Linse

noch im Auge zurück ist. Wenn es aber auch für solche Ausnahmsfälle gerechtfertigt sein mag, den Act der Kapselspaltung dem der Iridectomie vorauszuschicken, so muss man sich hier doch wohl davor hüten, nach Spaltung der Kapsel erst auch noch den Act der Linsenentbindung dem der Iridectomie vorauszuschicken, sonst könnte es einem leicht passiren, bei der Linsenentwickelung Glaskörpervorfall zu bekommen, während die Iridectomie noch nicht gemacht wäre, eine sehr unangenehme Situation! Wo man es also ausnahmsweise auch einmal für angezeigt findet, die Kapselspaltung der Iridectomie vorauszuschicken, so muss doch „vor" allen Entbindungsversuchen der Cataracte selbst immer erst für die sorgfältigste Excision der bei hohem intraoculären Drucke stets in weitem Umfange prolabirenden Iris gesorgt werden!

IV. Act: Linsenentbindung. — Dieser Act geschieht in der Regel ohne irgend welche instrumentelle Beihülfe durch Vermittelung der beiden Lider. Das bekannte Sturzmanoeuvre wird der Art ausgeführt, dass ich mit dem Daumen meiner linken Hand vermittelst des oberen Lides einen sanften Druck gegen die obere Hornhautperipherie ausübe, wodurch die untere Cataractperipherie in die innere Cornealwunde hineingeschoben wird, während ich zugleich mit dem Daumen meiner rechten Hand vermittelst des unteren Lides die hintere Wundlefze sanft rückwärts drücke. Nur wo trotz hinreichender Wundgrösse und ausgiebiger Kapselspaltung die Cataract auf leichten Druck nicht spontan kommen will, sei es, dass die grosse harte Cataract sich gegen den unteren Kapselsatz anstemmt, oder der intraoculäre Druck abnorm niedrig ist, verbinde ich das Sturz- mit dem älteren Schlittenmanoeuvre, d. h. ich drücke bei Ausführung des Sturzmanoeuvres die hintere Wundlefze mittelst eines Critchettschen oder Pagenstecher'schen Löffels nieder und gehe leicht in die Wunde ein, um den dem Staaraustritt

hinderlichen Kapselfalz hinter die untere Peripherie der Cataract quasi zurückzuschieben und so der Cataract freie Passage in den Wundkanal zu schaffen. Sowie die Cataract in den Wundkanal eingeleitet ist, wird der Löffel wieder bei Seite gelegt und der spontane Cataractaustritt in gewohnter Weise zu Ende geführt.

V. Act: Reinigung der Wunde von fremden Einlagerungen („Toilette"). — Zu allernächst ist nachzusehen, ob nicht etwa neuerdings durch die austretende Cataract selbst wieder Iris in die Wundecken hineingedrängt worden ist. Dieselbe muss entweder reponirt oder sorgfältigst ausgeschnitten werden. Je höher der intraoculäre Druck oder je stärker der Patient presst, desto nutzloser sind die Repositionsversuche, die nur zu neuem Pressen Anlass geben, und desto mehr ist das sofortige Ausschneiden der Iris indicirt; je ruhiger sich der Patient verhält, zumal bei geringem intraocularem Drucke, desto leichter gelingt die einfache Reposition. Als vorzüglichen Repositionsinstrumentes bediene ich mich auch hier des schon oben erwähnten ganz gleich einem Lanzenmesser auf die Fläche geknickten Couteau-mousse. Erst nachdem jede Iriseinklemmung beseitigt, schiebe ich mittelst des Sturzmanoeuvres etwa rückgebliebene Staarrestchen heraus und reponire endlich zum Schlusse mittelst des genannten kleinen auf die Fläche gekrümmten Couteaumousse etwa in die Wunde eingeschobene Kapseltheile, soweit diese nicht etwa als aus der Cornealwunde heraushängend mit dem Auge erkannt und dann durch vorsichtigen Zug mit einer Irispincette ganz extrahirt werden können. Alle diese Manoeuvres des 5. Actes geschehen wieder ohne jede Fixation bei ruhig nach der Stirne gerichtetem Blicke des Patienten. Ich muss es hier nochmals speciell betonen, dass, wenn nach Schluss des 4. Actes Einklemmung der Iris sowohl, als Rückbleiben von Staarrestchen zu beobachten ist, meine „erste" Sorge der

Iriseinklemmung gilt; denn ich lasse lieber Staarrestchen im Auge retour, als dass ich eine Iriseinklemmung zurückliesse. Wenn man nämlich „zuerst" an die Entfernung der Staarreste denkt, kann es leicht passiren, dass bei diesen Entleerungsversuchen Glaskörper kommt und nun rasch der Verband angelegt werden muss, während noch Iris in der Wunde liegt, die unter solchen Verhältnissen überhaupt nicht mehr reponirt und ohne unmessbaren Glaskörperverlust auch nicht mehr excidirt werden kann — ein sehr misslicher Umstand! Wecker's Vorschlag, diesen 5. oder Schlussact der Cataractextraction unter schiefer Beleuchtung zu vollführen, ist sehr einleuchtend (cf. Annales d'Ocul. Nov.—Decbr. 1882, S. 221).

Nach Beschreibung meiner Operationstechnik bleibt mir die Darlegung der Gründe übrig, warum ich nach unten extrahire und nicht nach oben. Zunächst ist mir so die Möglichkeit an Händen gegeben, den Cornealschnitt bei geringstem intraoculären Druck zu vollenden, d. h. nach Entfernung der Fixationspincette und ohne alle Lidfixation. Damit ist mir zweitens die Möglichkeit gegeben, die Iris in situ in der vorderen Kammer zurückzuhalten und das muss, wie ich oben auseinandergesetzt habe, von vornherein principiell erstrebt werden, wenn wir reine Extractions-Wunden und Narben erzielen wollen. Drittens ist nur so zu ermöglichen, dass ich schon vor Vollendung des Cornealschnittes die Fixationspincette weglasse und für alle weiteren Operationsacte überhaupt nicht mehr bedarf. Damit werde ich sowohl von den Patienten als dem Assistenten unabhängiger, und somit steigt die Wahrscheinlichkeit der Durchführung einer regelrechten Operationstechnik, in deren untadelhafter Vollkommenheit allein ich die höchste Gewähr für den Operationserfolg und somit auch das unverwandten Blickes zu erstrebende Ziel jedes Augenoperateurs sehe! Das Streben des zu operirenden Auges, nach oben zu fliehen, ist für die Ex-

traction nach unten kein wesentliches Hinderniss, während bei der Extraction nach oben diesem Streben stets durch Fixation des Bulbus und Herabziehen desselben entgegengearbeitet werden muss. Darin liegt eine Erschwerung der Technik; denn jede erneute Fixation des Bulbus löst in Folge ihrer Schmerzhaftigkeit*) Reflexcontractionen in den Augenmuskeln, besonders dem Musc. orbic. palpebrar. aus, und das ist für den zufallsfreien Operationsverlauf hinderlich. Je weniger der Gebrauch der Fixationspincette von Nöthen, desto sicherer der Operationsact. Ebenso verhasst wie die Fixationspincette ist mir übrigens bei der Staaroperation auch der Gebrauch der Lidhalter. Niemals kann der Sperrelevateur die Hand eines geschickten Assistenten ersetzen, und ohne Beihülfe wenigstens „eines" solchen Assistenten soll man doch keine Staaroperation unternehmen. Wie will ein Operateur von einem Menschen mittlerer oder durchschnittlicher Willenskraft ruhige Haltung bei einer Staaroperation verlangen, wenn als Eingang zu derselben ein Sperrelevateur zwischen die Lider gesteckt, und dann der Bulbus kräftig mit einer Fixationspincette gepackt wird. Ein solches Verfahren kann nicht dazu dienen, einen Patienten zur Ruhe für den weiteren Verlauf der Operation zu ermuthigen. Je geringer der instrumentelle Apparat und je bescheidener unsere Ansprüche an die Willenskraft unserer Patienten, desto sicherer der Operationsact; eben darum ziehe ich die Extraction nach unten der nach oben vor. Wer möchte

*) Wie empfindlich kräftiges Fassen der Conjunctiva mittelst der Fixationspincette ist, dafür bürgt mir meine Erfahrung, dass eben dieses Manoeuvre recht wirksam ist, Patienten aus tiefster Narkose zum Bewusstsein oder doch wenigstens zum Hervortretenlassen von Reflexcontractionen im Musc. orbic. palpebrar. und anderen Muskelgebieten zu bewegen, als Zeichen, dass keine Gefahr vorliegt. Der Rhinoknester soll hier zwar vorzüglicher sein, doch reicht mir fast immer das kräftige Kneifen der Conjunctiva mit der Fixationspincette aus.

es bezweifeln, dass der gleiche Operateur weit mehr zufallsfreie Extractionen erhalten wird, wenn er nach unten als wenn er nach oben extrahirt? Die einzige Unannehmlichkeit, die ich im Gefolge der Extraction nach unten habe eintreten sehen, war die, dass, wenn sich unter dem Verbande das untere Lid etwas nach einwärts drehte, die Haare des unteren Lides an der Wunde streiften und dieselben reizten. Daraus habe ich aber niemals einen Nachtheil entstehen sehen, ja ich habe mich noch nicht einmal gezwungen gesehen, etwa durch einige Collodiumstreifen dieser Neigung zum Einwärtsdrehen des Lides entgegenzuarbeiten. Es sind im Wesentlichen zwei Nachtheile, die der Irisexcision bei der Cataractextraction überhaupt und der Excision nach „unten" im besonderen vorgeworfen werden: einmal grössere Blendung und zweitens weniger präcises excentrisches Sehen beim Gebrauche von Staarbrillen. Besonders wird die Blendung hervorgehoben und ich gestehe zu, dass, wenn nach unten extrahirte Patienten über Blendung klagten, dieser Operationsmodus zu Gunsten des nach oben vollführten aufgegeben werden müsste. Nun hat sich aber factisch noch niemals ein nach unten extrahirter Patient bei mir über Blendung beklagt, und wo ich Gelegenheit hatte, bei demselben Patienten eine einerseits von einem anderen Collegen nach oben vollführte Extraction mit meiner Extraction nach unten auf der anderen Seite zu vergleichen, da hörte ich nie über Blendung auf dem von mir operirten Auge klagen; der betreffende Patient klagte höchstens über schlechteres Sehen mit dem einen Auge, d. h. mit dem Auge, das die unreinere Pupille hatte; hatte das von mir operirte Auge die unreinere Pupille, so sah er schlechter damit, hatte es dagegen die reinere, so sah er am besten damit. Die angebliche Blendung nach unten extrahirter Augen ist nur ein Gespenst, ein Trugbild, das in praxi aber nicht zu fassen und zu erweisen ist. Darum habe ich

mich auch bis heute nicht bewogen fühlen können, zur Extraction nach oben überzugehen.

Je mehr man zur Cataractextraction eines den Patienten sehr belästigenden Instrumentenapparates bedarf, wozu die Fixationspincette und der Sperrelevateur gehören, desto mehr wird die Chloroformnarkose bei der Staaroperation nöthig. Ich meinerseits bekenne mich als entschiedenen Gegner des Chloroforms bei der Staaroperation und halte an der festen Ueberzeugung fest, dass, wenn ein Patient mit Sicherheit extrahirt werden will, er bei der Operation mit vollem Bewusstsein dem Operateur mithelfen, d. h. den Geboten desselben getreulich nachkommen muss; ein Operateur kann dies von jedem vernünftigen Patienten verlangen, sobald er seinerseits keine unvernünftigen Ansprüche an den Patienten stellt, und dessen bin ich mir bei meiner beschriebenen Operationstechnik nach unten bewusst. Will man die Operation sicher in Narkose ausführen, so muss der Patient so tief chloroformirt sein, dass Fassen der Conjunctiva mit der Fixationspincette keinerlei Reflexaction der Augenmuskeln mehr hervorruft. Eine solche Tiefe der Narkose erfordert die grösste Aufmerksamkeit des ärztlichen Personals, und da die Cataractextraction an sich ebenfalls schon alle Aufmerksamkeit des Operateurs in Anspruch nimmt, so geschieht es nur allzuleicht, dass entweder durch üble Chloroformzufälle mehr auf den Patienten selbst als auf die Operation geachtet werden muss oder bei nicht vollkommenster Narkose die Operation nicht mit der gehörigen Sicherheit zu Ende geführt werden kann. Wie will man ferner einem Patienten, der nach der Vollendung der Operation in schwerer Weise an den Folgen der Narkose leidet, zumuthen, ruhig zu liegen; das wäre doch unmöglich, und doch halte ich die ruhige Lage eines Extrahirten gerade in den ersten 24 Stunden nach der Operation für äusserst wichtig, um eine ungestörte Prima intentio zu

erreichen; denn Unruhe des Patienten führt zu wiederholtem Abfluss des sich ansammelnden Kammerwassers, wobei Theile der Iris und Linsenkapsel noch nachträglich in die Wunde hineingeschwemmt werden können, nachdem der Operateur bei der Operation selbst sich die erdenklichste Mühe gegeben hat, eine reine Wundlagerung zu Stande zu bringen. Meine Gegnerschaft gegen die Chloroformnarkose bei der Cataractextraction giebt mir nur noch einen weiteren Grund zur Extraction nach „unten" ab; sie stellt ja keine übermässigen Anforderungen an den Patienten, wie ich es allerdings bei der Extraction nach oben für viele Fälle glaube. Die Chloroformnarkose bei der Cataractextraction lässt sich wenigstens, wenn sie nach unten vollführt wird, nur für seltene Ausnahmefälle rechtfertigen, wo es sich um die Operation absolut willenloser feiger Individuen handelt, überhaupt ein recht schlechtes Operationsmaterial, denn wer steht für deren vernünftiges Verhalten bei der Nachbehandlung? — Es ist mir nicht begreiflich, warum v. Hippel so sehr für die Chloroformnarkose bei der Cataractextraction eingenommen ist (s. dessen Bericht über die ophthalmologische Universitäts-Klinik zu Giessen aus den Jahren 1879 bis 1881). Nach seinen eigenen detaillirten Angaben kommen auf 31 Narkosen nicht weniger als 12, d. h. 38,7 pCt., mit schweren Zufällen von Asphyxien, Erbrechen, Husten, Kneifen mit den Lidern u. s. f. (Fall 6, 7, 10, 15 und 20 der reinen Cataracte, und Fall 2, 4, 5, 6, 8, 11 und 12 der complicirten Cataracte). Daraus kann ich für meine Person nur die Nachtheile der Narkose bei der Cataractextraction herauslesen, aber wahrhaftig keine Vortheile. — Unter den letztoperirten 300 Patienten sind nur 5 mit Cloroformnarkose extrahirt worden, d. h. 1,7 pCt. aller Extrahirten.

Es bleibt mir hier noch übrig, auf die Antisepsis bei der Cataractextraction zurückzukommen. Ich muss mich

zur Partei der Ophthalmologen bekennen, die in der ophthalmologischen Chirurgie kein Heil von der Antisepsis erwarten. Eine Bulbuswunde antiseptisch behandeln zu wollen ist unmöglich; sobald antiseptische Flüssigkeiten in den Conjunctivalsack gelangen, werden sie sofort vom Thränenstrome verdünnt und mittelst des Lidschlages weggeschwemmt; was von ihnen etwa mit der Operationswunde in Berührung kommt, ist so verdünnt, und noch dazu ist diese Berührung von so kurzer Zeitdauer, dass es wohl schwerlich mehr eine zuverlässige antiseptische Wirkung ausüben wird; die unumgänglich nöthige „innige" Berührung der Gesammtwunde mit der unverdünnten antiseptischen Flüssigkeit — und zwar bis in die innersten Winkel des Wundgebietes hinein — ist wohl in der Chirurgie möglich, aber nicht in der Ophthalmologie; man kann doch einen Cornealschnitt nicht nachträglich zum Klaffen bringen und nun das gesammte Operationsgebiet mit einer antiseptischen Flüssigkeit ausspühlen, wie es die Chirurgen mit anscheinend bestem Erfolge thun. Dass man aber vor der Operation die äussere Lidhaut und deren Umgebung sorgfältig mit antiseptischen Flüssigkeiten reinigt, dass der Operateur seine Hände ebenso behandelt, dass nach der Operation antiseptische Stoffe zum Verband benutzt werden, das alles kann für eine Cornealwunde ganz gleichgültig sein; weder die äussere Lidhaut noch die Hände des Operateurs noch die besagten Verbandstoffe kommen in irgend welche directe Berührung mit der Bulbuswunde, können also weder septische Stoffe davon zurückhalten oder bereits eingedrungene unschädlich machen. Eine solche vermeintliche Antisepsis ist zwecklos, daher überflüssig und also eher schädlich wie nützlich. Sie lullt das Gewissen des Operateurs ein und lenkt ihn von seinem einzig richtigen Ziele, möglichste Ausbildung der Operationstechnik, ab! In directe Berührung mit der Bulbuswunde

kommen allein nur unsere Instrumente, für deren strengste Reinlichkeit natürlich gesorgt werden muss. Bei der vollständigen Unmöglichkeit, Bulbuswunden antiseptisch behandeln zu wollen, befänden wir Ophthalmologen uns der übrigen Chirurgie gegenüber in gewaltigem Nachtheil, wären operative Wunden am Auge ebenso sehr septischen Infectionen ausgesetzt, wie anderweite Operationswunden am Körper. Letzteres ist erfahrungsgemäss zum grossen Glück für die Ophthalmologen nicht der Fall, und dieses Glück muss um so höher veranschlagt werden, als das Cornealgewebe für einmal eingedrungene pathogene Mikroorganismen einen ganz geeigneten Nährboden abgiebt, wie R. Koch durch die wohlgelungene Ueberimpfung der von ihm entdeckten Septicämie-Bacillen der Mäuse auf die Kaninchenhornhaut erst neuerdings wieder bestätigt hat (vergl. Mittheilungen aus dem kaiserlichen Gesundheitsamte, Bd. I: Zur Immunitätsfrage von Dr. Fr. Löffler). Der Bulbus, resp. die operativen Wunden desselben, sind stets von einer Schichte Thränenflüssigkeit bedeckt und werden von dieser Flüssigkeit, die ja im Falle von Verwundungen des Augapfels in vermehrter Weise secernirt wird, mit Beihülfe des Lidschlages quasi überspült und reingehalten; die Luft kommt also nie in directe Berührung mit den operativen Wunden am Auge, dazu hält noch der Lidschluss das Eindringen von Luft und fremden Körpern von dem Conjunctivalsacke ab. Daraus erklärt sich leicht, warum reine, d. h. mit reinen Instrumenten vollführte Schnittwunden am Auge bei normaler Beschaffenheit der Conjunctiva und des Thränenapparates nicht zur septischen Infection neigen, dass diese aber umgekehrt sofort zu Tage tritt, wenn die Thränenflüssigkeit zum Träger septischer Stoffe wird, wie es die Erfahrung bei chronischen Thränensackleiden zur Genüge lehrt. Diese Quelle zur septischen Infection von Cornealwunden kann aber nur durch gründliche Beseitigung des

Thränensackleidens, eventuell durch Obliteratio sacci lacrymalis, beseitigt werden, aber niemals durch eine antiseptische Wundbehandlung! Wenn zur Zeit des cornealen Lappenschnittes, d. h. bis in die erste Hälfte der 60er Jahre 10—12 pCt. der extrahirten Augen und zwar vorwiegend durch directe, der Operation folgende Hornhautvereiterung zu Grunde gingen und wir heutzutage die Verlustzahl durch Hornhautvereiterung auf $2^1/_2$—3 pCt. herabgedrückt sehen, so beruht dies einzig und allein auf Verbesserung der Operationstechnik, weil eben unsere heutigen Schnittformen ein weit günstigeres Verhältniss der Lappenhöhe zur Schnittbasis, d. h. weit günstigere Ernährungs- und somit auch Heilverhältnisse bieten wie früher. Es ist mir nichts von einem Nachweise bekannt, dass durch Einführung einer „sogenannten" antiseptischen Wundbehandlung in die ophthalmologische Chirurgie der Procentsatz der Hornhautvereiterungen nach der Cataractextraction unter $2^1/_2$—3 pCt. herabgesetzt worden wäre. Sind doch gar gegentheilige Beobachtungen aufrichtiger Collegen publicirt worden (Just)! Zum Ueberfluss hat uns Robert Koch durch seine bekannten eignen und die unter seiner Leitung ausgeführten bahnbrechenden Arbeiten (Mittheilungen aus dem kaiserlichen Gesundheitsamte, I. Bd.) zu einer besseren Erkenntniss der desinficirenden Wirkung unserer bis jetzt bekannten, meist nur sog. desinficirenden Mittel verholfen und damit so viele anscheinend felsenfest stehende Grundsätze der heutigen Chirurgie als eitle Illusionen enthüllt. Selbst eine 5procentige Carbolsäurelösung tödtet nach 24stündiger Einwirkung noch nicht sicher pathogene Mikroorganismen, sobald sie einmal die Gestalt von Dauersporen angenommen haben; die sicher desinficirende Wirkung der Carbolsäure (0,5—2 pCt. Lösung) erstreckt sich nur auf solche pathogene Mikroorganismen, die die Form von Dauersporen noch nicht angenommen haben, wie es allerdings häufig

genug der Fall ist. Auch Borsäure, Natron benzoicum, Salicylsäure haben bis zu 5 pCt. keinen Einfluss auf die Lebensfähigkeit von sporenhaltigem pathogenem Stoff, ebensowenig Alcohol etc. Nur Chlor, Jod, Brom, Sublimat, Osmiumsäure und Kali hypermanganicum zeigen nach Koch allein wirklich desinficirende Wirkung; davon bezeichnet Koch nur die 4 erstgenannten als für die Praxis brauchbar und darunter wieder vorwiegend das Sublimat. Wollen die Collegen Schiess, Graefe, Horner, Sattler, Wecker, Snellen, Mooren, v. Hippel u. s. f. trotz der Koch'schen Arbeiten gleichwohl den Werth einer doch nur sogenannten antiseptischen Behandlung in der ophthalmologischen Chirurgie aufrecht erhalten? Lassen wir also die vermeintliche Antisepsis in der ophthalmologischen Chirurgie und fahren auf dem alten geraden Wege fort, durch stete Ausbildung der operativen Technik mittelst minutiös reingehaltener Instrumente — überhaupt mit Beobachtung strengster Reinlichkeit (eigentlich recht selbstverständlich!) — immer bessere Operationsresultate zu erreichen!

Zum Schlusse noch ein Wort über die Nachbehandlung. Den Verband mache ich vor wie nach mit Charpie und einer gestrickten elastischen Binde, nachdem vorher beide Lider mit einem reinen Leinwandsläppchen bedeckt worden sind. Es gelingt mir weit besser mit Charpie eine gleichmässige Auspolsterung der Augenumgebung und einen ruhig liegenbleibenden, das Auge durch einen gleichmässigen Druck möglichst immobilisirenden Verband zu Stande zu bringen als mit Wundwatte; die Cataractextraction bedarf aber eines möglichst kunstgerechten Verbandes. Da ich zur Erreichung eines baldigen ungestörten reinen Wundschlusses grosses Gewicht darauf lege, dass in den ersten 24 Stunden nach der Operation der Patient sich möglichst ruhig halte, pflege ich vor Ablauf dieser Zeit nichts am Verbande zu machen. Von da ab wechsle

ich den Verband Morgens und Abends, ohne jedoch bei normaler Heilung vor Ablauf des dritten Tages nach der Operation das operirte Auge zu öffnen; zeigt sich irgend etwas Abnormes wie vermehrte Thränensecretion, ein eitriges Secret, besondere Schmerzhaftigkeit am Auge, so findet natürlich jederzeit vorsichtige Oeffnung des Auges und Controle der Wunde statt. Vom Beginn des 4. Tages ab wird nur noch das operirte Auge allein verbunden und so oft Atropin eingeträufelt wie nöthig. Vor Ablauf einer Woche nach der Operation bleibt das operirte Auge nicht ohne Verband; bei unzuverlässigen Patienten, besonders wenn sie zum Kneifen mit den Lidern neigen, lasse ich das Auge eher noch ein Paar Tage länger verbunden. Man ist so eher vor dem Nachgeben der Wunde gesichert, welches noch in der ganzen 2. Woche bis zum 15. Tage nach der Operation nicht selten beobachtet wird. Aus eben diesem Grunde entlasse ich auch nicht gern einen Operirten, selbst bei normalstem Heilverlauf, vor dem 15. Tage nach der Operation.

III.

Erfolge des peripheren flachen Lappenschnittes.

Was zunächst den Operationsverlauf der letztoperirten 300 *) peripheren flachen Lappenextractionen betrifft, so war derselbe 248mal (82,7 pCt. aller Operationen) normal, d. h. der Staar verliess nach regelrechtem Cornealschnitt, regelrechter Iridectomie und ausgiebiger Kapselspaltung leicht spontan das Auge, ohne dass sich eine Spur von Glaskörper zeigte und ohne dass merkliche Staarreste im

*) Darunter 11 Cataracte traumatischen Ursprungs, 1mal mit Fremdkörper in der cataractösen Linsenmasse. — Ein Unterschied zwischen complicirten und nicht complicirten Staaren ist überhaupt von mir nicht gemacht worden, weil eine scharfe Grenze zwischen beiden Gruppen zu ziehen nicht möglich sein dürfte.

Auge retour blieben. 52mal (17,3 pCt. aller Operationen) war der Operationsverlauf ein anormaler: 7mal mussten mehr oder weniger Staarreste im Auge zurückgelassen werden, weil ein spontaner Austritt nicht zu erreichen war, die instrumentelle Entfernung jedoch sicherlich mehr Schaden gebracht haben würde, wie ihr Rückbleiben (darunter 4 traumatische Cataracte), 3mal kam gleich nach der Iridectomie ganz spontan die gesammte Linse in unversehrter Kapsel (1mal war heftiges Pressen des Patienten Schuld, 1mal handelte es sich um eine traumatische Cataracta luxata), 1mal wurde wegen heftiger Blutung nach der Iridectomie die Operation unterbrochen und erst 5 Tage nachher nach vollkommenster Resorption alles Blutes mit Wiedereröffnung der vorderen Kammern zu Ende geführt, 41mal stellte sich Glaskörpervorfall während des Operationsverlaufes ein oder drohte doch einzutreten, so dass von dem normalen Gange der Operation abgewichen werden musste. In Bezug auf den Zeitpunkt, in dem der Glaskörper bei den letzteren 41 Operationen eintrat oder doch einzutreten drohte, bleibt noch folgendes zu erwähnen übrig. 13mal (darunter 2 traumatische Cataracte mit gleichzeitiger Verletzung der hinteren Linsenkapsel) kam der Glaskörper nach Austritt der Cataract gegen den Schluss der Operation hin und mussten deshalb 5mal auch noch Staarreste zurückgelassen werden, während ferner 1mal Iriseinklemmung in beiden Wundecken und 1mal eine solche in einer Wundecke als unter solchen Umständen irreponibel unangetastet gelassen werden mussten. 6mal kam der Glaskörper gleichzeitig mit der Cataract und blieben in zwei dieser Fälle Staarrestchen im Auge retour. 21mal endlich kam der Glaskörper noch vor dem Austritt der Cataract; in Folge dessen kam es 14mal zur Extraction des Cataractkernes mittelst des Critchett'schen Löffels, 7mal zur Extraction der Cataract in unversehrter Kapsel, theils mittelst des Critchett'schen, theils mittelst

des Pagenstecher'schen Löffels und 1mal blieb fast die ganze Linse im Auge retour. *)

*) Der betreffende Patient E. war im Jahre 1875 am linken Auge mit bestem Erfolg extrahirt worden: S = 1/3. Der Cataractkern des damals 54jährigen Patienten zeigte die folgenden Dimensionen: 7 Mm. Breitendurchmesser und 2,5 Mm. Dickendurchmesser. Im darauffolgenden Jahre 1876 sollte auch das jetzt zur Reife gelangte rechte Auge extrahirt werden, dabei benahm sich der Patient ganz unerwarteter Weise im höchsten Grade ungeberdig: bei excessivem Pressen wird schon mit dem Hornhautschnitte theilweise die Iris excidirt und beim 2. Acte der Iridectomie, resp. beim Versuche, die bereits vorhandene mangelhafte Iridectomie zu vervollkommnen, kommt Glaskörper und sogar ein wenig Cataractsubstanz. Statt die Operation weiter zu forciren, wird dieselbe jetzt abgebrochen, um zunächst die Iridectomie heilen und später die Cataractextraction folgen zu lassen. In Folge der unvermeidlich stattgehabten Zerrung der Iris folgt eine Iritis mit eitrigem Charakter, die jedoch vollkommen zurückgeht; die Cataract sammt ihrem Kerne von jedenfalls denselben oben angeführten linksseitigen Durchmessern resorbirt sich allmählig ganz spontan, und Patient wird mit einer Cataracta sec. accreta (mit + 2 Jäger No. 19 und 20) zunächst aus der Behandlung entlassen; natürlich steht nichts im Wege, durch die entsprechenden operativen Nachhülfen das noch unvollkommene Sehresultat in ein vollkommenes zu verwandeln. — Ich kann nicht umhin, hier noch zwei andere Fälle von Spontanresorption kernhaltiger alter Linsen beizufügen:

Fall I. Der 69jährige Patient Eu. stellte sich am 16. November 1873 wegen Verletzung seines rechten Auges vor: ein spitzes Reis hatte die Hornhaut perforirt und eine Cataracta traumatica verursacht. Die Behandlung zunächst expectativ mit reicblicher Atropinisirung und Druckverband. Trotz mässiger Quellung der Corticalis kein Reizzustand und allmälige Resorption der gesammten Linse. Patient entschwindet nach circa Jahresfrist meinen Augen: kleines Leucoma corneae adhaerens und daneben absolut reine Pupille mit entsprechendem Sehvermögen. Der Fall gemahnt den Praktiker wieder, bei traumatischen Cataracten selbst dann noch nicht mit operativen Eingriffen zu eilen, wenn die Verletzung eine kernhaltige alte Linse betrifft.

Fall II. Dieser Fall hat darum noch ein besonderes Interesse, weil es sich um eine Spontanruptur der Kapsel einer reifen Cataract handelt (vergl. einen ähnlichen Fall von Arlt bei einer 34jährigen Frau mit Myopia 1/3 und allerdings nur kern-

Der Heilverlauf gestaltete sich 259mal (86 pCt. aller Operationen) normal, 41mal (14 pCt. aller Operationen) anormal. Mit Rücksicht auf den Operationsverlauf fallen auf die 248 normalen Operationen 225 (90,7 pCt. aller normalen Operationen) reine und 23 (9,3 pCt. aller normalen Operationen) unreine Heilungen; auf die 52 anormalen Operationen kommen 34 (65,4 pCt. aller anormalen Operationen) reine und 18 (34,6 pCt. aller anormalen

---

loser Cataract nach Netzhautablösung: Bericht über die 13. Versammlung der ophthalmologischen Gesellschaft in Heidelberg 1881 S. 130, vergl. ferner Ulrich: Ruptur der Linsenkapsel. Klin. Monatsblätter f. Augenheilkunde 1882, S. 230 u. ff.). Der früher myopische Patient Pfarrer E., 56 Jahre alt, stellte sich im Jahre 1866 mit beiderseits reifer Alterscataract vor; damals Extraction des rechten Auges, 7,5 und 2,5 Mm. Kerndurchmesser, Endresultat: + 8 S = 1. Im Sommer des Jahres 1876 erscheint Patient bei mir wieder mit der Angabe: er sehe auch wieder mit seinem bis dahin noch nicht operirten linken Auge. Patient hatte Recht: in der wieder tief schwarzen runden linken Pupille schwamm lustig ein nur noch ganz kleines Kernrudiment von vielleicht 2—3 Mm. Breitendurchmesser herum. Als ich den Patienten im Jahre 1880 zufällig wieder sah, war auch von diesem Kernrudiment nichts mehr zu finden: S beiderseits mit + 8 = 1. Niemals hatte ein Trauma stattgefunden, und niemals war wegen des linken Auges eine ärztliche Behandlung eingeleitet worden. Für die Zuverlässigkeit der Angaben des Patienten bürgt dessen hohe Bildung und die Reinheit seines Charakters.

Allerdings lehren solche Fälle von Spontanresorption auch kernhaltiger Linsen nach Eröffnung der vorderen Kapsel nichts Neues; natürlich dauert die Resorption solcher Cataracte mit hartem Kerne längere Zeit (1—1½, ja 2 Jahre), und geht die allgemeine Annahme der Autoren dahin, dass hier die Iris sehr in Gefahr stehe; um so mehr war ich selbst überrascht, wie wenig in den vorliegenden Fällen von einer Reizung der Iris zu bemerken war; dabei war in den zwei letzten Fällen noch nicht einmal eine Iridectomie gemacht, ja im letzten Falle sogar nie Atropin gebraucht worden. So gefährlich scheint es demnach doch nicht mit der Gefahr der Quellung und Irisreizung bei Alterscataracten zu sein, wenn die vordere Linsenkapsel eine Verletzung erleidet!

Operationen) unreine Heilungen. Bei den 300 Extractionen waren also:

Operationsverlauf und Heilung normal = 225mal oder 75,0 pCt. aller Operationen,

Operationsverlauf normal, Heilung anormal = 23 oder 7,7 pCt. aller Operationen,

Operationsverlauf und Heilung anormal = 18 mal oder 6,0 pCt. aller Operationen,

Operationsverlauf anormal, Heilung normal = 34mal oder 11,3 pCt. aller Operationen.

Die 41 unreinen Heilungen lassen sich mit dem endlichen Heilungsausgang folgendermassen zusammenstellen:

	Endausgang:
1 mal partielle leukomatöse Trübung der Cornea nächst der Cornealwunde mit Anheilen beider Irisschenkel an die hintere Cornealfläche, nach oben freies Pupillargebiet.	Heilung mit $S < {}^{1}/_{10}$.
10mal partielle circumscripte eitrige Keratitis nächst der Wunde mit consecutiver Iritis (partielle circumscripte eitrige Kerato-iritis).	1 mal Catar. sec. accreta, $S = {}^{1}/_{\infty}$, 7mal totale Pupillarverwachsung, $S = {}^{1}/_{\infty}$, 2 mal Atrophia bulbi.
4mal *) totale Hornhautvereiterung mit Ausgang in Panophthalmitis purulenta.	stets Atrophia bulbi.

*) 1 mal bei chronischer Dacryocystitis.

	Endausgang.
14 mal Iritis und zwar 7-mal *) exsudativ plastischen und 7 mal **) eitrigen Charakters.	Iritis exsudativa: 5 mal Heilung (3 mal S $> 1/10$ und 2 mal S $< 1/10$), 1 mal Catar. sec. ($S = 1/\infty$) und 1 mal totaler Pupillarverschluss ($S = 1/\infty$). Iritis purulenta: 2 mal Heilung (1 mal S $> 1/10$ und 1 mal S $< 1/10$) und 5 mal totaler Pupillarverschluss ($S = 1/\infty$).
1 mal Capsulitis mit allmählicher Verdickung der Kapsel.	Heilung ($S > 1/10$).
2 mal Iritis et Capsulitis purulenta.	Beide Male Atrophia bulbi.
1 mal Cyclitis purulenta.	Heilung ($S > 1/10$).
6 mal Iridocyclitis und zwar 5 mal ***) exsudativ plastischen und 1 mal †) purulenten Charakters.	Iridocyclit. exsudativa: 2 mal Heilung ($S < 1/10$) und 3 mal Atrophia bulbi. Iridocyclitis purulenta: Heilung ($S > 1/10$).
2 mal ††) profuse intraoculäre chorioideale Blutung, 1 mal in Panophthalmitis purulenta und 1 mal in chronische Iridocyclitis übergehend.	Stets Atrophia bulbi.

*) 1 mal durch einseitige Iriseinheilung eingeleitet.
**) 2 mal durch doppelseitige Iriseinheilung bedingt.
***) Von einer einseitigen Iriseinheilung her.
†) Von einer einseitigen Iriseinheilung her.
††) Beide Male handelte es sich um Myopen, von denen der eine eine überreife Cataract besass und sich nachträglich als ein

Insofern die 41 unreinen Heilungen theils nach normalem (23mal), theils nach anormalem (18mal) Operationsverlauf auftraten, ist es von Interesse, noch einen Blick auf die Endresultate der betreffenden 41 Extractionen mit Rücksicht auf deren Operationsverlauf zu werfen:

	Summa	Endresultat:			
		$> 1/10$	$< 1/10$	$1/\infty$	0
Operationsverlauf normal	23	5	5	7	6
Operationsverlauf anormal	18	2	1	8	7

Während also nach normalem Operationsverlauf noch 10 von 23 Fällen (43,5 pCt.) trotz unreiner Heilung ein brauchbares Sehvermögen erhielten, fand dies nach abnormem Operationsverlauf nur in drei von 18 Fällen (16,7 pCt.) statt.

Das schliessliche Sehresultat der 300 extrahirten Patienten (incl. der durch Nachoperationen erzielten Verbesserungen) gestaltete sich in der nachfolgenden Weise:

1. Erfolg vollkommen, d. h. die Patienten erlangten eine Sehschärfe von mindestens $1/10$, in 243 Fällen *);

sog. Bluter herausstellte, der andere einen sog. myopischen Kernstaar besass und in seinem andern noch unreifen Auge bereits eine kleine Glaskörperblutung gehabt hatte.

*) In 52 von diesen 243 Fällen findet sich nur die Angabe $S > 1/10$; 4mal trat der Tod ein, ehe die Patienten noch ihre Brillen in Händen hatten, andere Patienten liessen eine genauere Bestimmung ihrer Sehschärfe nicht zu, weil sie überhaupt nicht ordentlich lesen konnten, wieder andere stellten sich zur definitiven Brillenbestimmung nicht wieder vor. In den übrigen 191 Fällen findet sich eine genauere Angabe der Sehschärfe; dieselbe betrug:

$1\frac{1}{4} =$ 2mal,
$1 =$ 4 „
$\frac{3}{4} =$ 21 „
$\frac{1}{2} =$ 47 „
$\frac{1}{3} =$ 74 „
$\frac{1}{5} =$ 23 „
$\frac{1}{7} =$ 20 „

dazu rechne ich noch weitere 16 Fälle mit vollkommen reinem Operationsresultat, bei welchem die Sehschärfe $< 1/10$ angegeben wurde (9mal $1/13$ und 7mal $< 1/13$); 10mal handelte es sich hier um Complicationen: 2mal Maculae corneae, 3mal Chorioiditis chron. dissemitata, 2mal Staphyloma postic. progr., 1mal Iridocyclitis chron., 1mal Amblyopia cong. und 1mal Netzhautablösung. Die Summe aller vollkommnen Erfolge betrug also 259 oder 86,33 pCt. aller Operationen.

2. Erfolg mittel, d. h. die Sehschärfe blieb unter $1/10$, bei 13 Operirten = 4,33 pCt. aller Extrahirten. In allen diesen Fällen wäre die Sehschärfe durch Nachhülfen noch zu verbessern gewesen, wenn sich die Patienten nicht mit ihrem immerhin brauchbaren Sehvermögen begnügt hätten.

3. Erfolg zweifelhaft, d. h. der eingetretene Pupillarverschluss erlaubte keine Qualitative, sondern blos Quantitative mit guter Orientirung des Lichtscheines ($S = 1|_{\infty}$) in 15 Fällen = 5,00 pCt. der Operirten. Einzelne dieser Fälle wären wohl durch Nachoperationen noch verbesserungsfähig, doch handelt es sich hier immer um sehr zweifelhafte Posten.

4. Verlust des Auges in 13 Fällen = 4,33 pCt. aller Operirten.

Insofern die sub 1 und 2 angeführten Fälle als erfolgreiche zu betrachten sind, erlangten somit 272 an Cataract erblindete Augen oder 90,66 pCt. der Operirten ein brauchbares Sehvermögen wieder, 28 Augen (s. oben sub 3 und 4) oder 9,33 pCt. der Operirten blieben — zum Theil vorläufig, meistens aber definitiv — erblindet.

Es ist hier der Ort, noch auf einige besonders interessirende Punkte bei der Catarractextraction einzugehen. Wie gestalteten sich die Operationsresultate, wenn eine instrumentelle Extraction der Cataract sei es ohne, sei es in unverletzter Kapsel nöthig wurde? Was ist zu thun, wo wir uns in die Nothwendigkeit versetzt sehen, eine

Cataract zu operiren, die spontan nicht reifen will oder deren spontane Reifung, ohne den Patienten in die misslichste Lage zu versetzen, unmöglich abgewartet werden kann?

Unter den 300 Extractionen musste 21 mal zum Löffel gegriffen werden, meist zum Critchett'schen, seltener zum Pagenstecher'schen, 14 mal nach stattgehabter Kapselspaltung, weil Glaskörper vor dem Linsenaustritt kam, 7 mal bei unverletzter Kapsel; die letzteren 7 Fällen betrafen 4 mal Schwund der Zonula Zinnii, so dass bereits nach regelrechter Iridectomie Glaskörper aussickerte, 2 mal handelte es sich um verdickte, dem Cystitom widerstehende Kapseln bei ebenfalls wohl verdünnter Zonula Zinnii, sodass bei dem Versuch der Linsenentbindung Glaskörper kam und der Löffel nun die Linse in unversehrter Kapsel zu Tage förderte, 1 mal kam in Folge unvernünftigen Pressens des Patienten Glaskörper, ehe noch die Kapsel gespalten werden konnte, und musste somit die Linse sammt Kapsel ausgelöffelt werden. Von den 21 Löffelextractionen ergaben 13 einen vollkommenen Frfolg, 4 einen zweifelhaften ($S = {}^{1}|_{\infty}$) und 4 Augen gingen verloren; 8mal also, d. h. bei 38,1 pCt. der Löffelextrahirten blieben die Augen erblindet. *) Wenn demnach in Folge ähnlicher Erfahrungen Krapp in seinem Archiv VI 2 S. 381 sagt: „Die Hälfte der Fälle, in denen ein breiter Löffel gebraucht wurde, ging verloren. Ich wende daher den Löffel nur als letztes Zufluchtsmittel an," so bin ich ganz der gleichen Ansicht. Das gilt selbstverständlich auch für die Löffelextraction der Linse in unversehrter Kapsel. Dies Verfahren hat zweierlei gegen sich. Einmal gebricht es an einer sicheren Diagnostik der hierfür geeigneten Cataractfalle; das Verfahren ist doch nur da berechtigt, wo die Zonula Zinnii defect ist, ein Zustand, wie wir ihn bei

*) Auf 279 nicht instrumentelle Linsenentbindungen kommen nur 20 zweifelhafte und Nicht-Erfolge, d. h. also nur 7,2 pCt.

überreifen Cataracten und bei Cataractbildung in Folge iridocyclitischer Prozesse vorfinden. Ist die Zonula Zonnii in toto defect und wie in der Regel der Glaskörper verflüssigt, so erkennen wir diesen Zustand freilich mit Sicherheit an dem Schlottern von Iris und Linse voraus. Das sind aber die selteneren Fälle von Defect der Zonula Zinii, meist dreht es sich nicht um totalen, sondern um partiellen Defect des Aufhängebandes der Linse, und dann zeigen Iris und Linse durchaus keine Schlotterbewegungen, sondern verhalten sich ebenso normal, wie bei unversehrter Zonula Zinii. Wir werden hier bei der Operation durch unmotivirtes Aussickern des Glaskörpers nach regelrechter Iridectomie überrascht und müssen nun nothgedrungen zur Löffelextraction der Linse in unversehrter Kapsel greifen, ohne vorher eine sichere Diagnostik über den vorliegenden pathologischen Zustand des betreffenden Auges haben stellen zu können; wir können wohl bei jeder überreifen Cataract einen solchen Zustand in Verdacht haben. Da aber jede überreife Cataract noch lange nicht nothwendiger Weise auch ein defectes Aufhängeband haben muss, so deckt sich die Diagnose einer Cataractüberreife noch lange nicht mit der einer defecten Zonula Zinii. Gerade für den häufigsten pathologischen Zustand der letzteren, d. h. deren partiellen Defect, fehlt jeder Halt einer sicheren Diagnose, und damit entbehrt auch die Löffelextraction der Linse in unversehrter Kapsel einer jeden sicheren Grundlage. Und selbst wenn letztere vorhanden wäre, so bleibt immer noch der zweite Nachtheil dieser Methode, die Nothwendigkeit der instrumentellen Extraction; denn bei partiellem Defekt der Zonula Zinnii kann die Linse in unversehrter Kapsel nicht spontan das Auge verlassen; es müssen die restirenden Zonulafasern durch Zug eines Instrumentes gewaltsam zerrissen werden. Zum Unglück besitzen wir aber bis zur Stunde absolut kein Instrument, mit dem sich die Linse mit Sicherheit ohne allzu grosse

Verletzung des Auges extrahiren liesse; ein einfacher Löffel, der doch nur dann die Linse aus dem Auge heraus fördern kann, wenn er dieselbe nach vorn gegen Cornea und Iris andrückt, thut das unmöglich, dazu gehörte doch wenigstens ein doppelter Löffel, der die Linse auch von vorn mit Sicherheit zu fassen im Stande wäre. Knapp's gelegentliche Idee, das Prinzip der Geburtszange auf ein noch zu erfindendes Instrument für die Linsenextraction anzuwenden, hat, so berechtigt es auch ist, bis jetzt noch keine praktische Ausführung erfahren.*) Das jetzt übliche Verfahren, die Linse in unversehrter Kapsel mittelst eines einfachen Löffels aus dem Auge heraus zu holen, ist meiner Ansicht nach ein jeder Kunst entbehrendes rohes Verfahren, auf welches mit einer reinen Heilung zu antworten, die gütige Mutter Natur recht häufig nicht in der Lage ist! Wo in nicht sicher vorauszusehender Weise bei Operation einer Cataract gleich nach der Iridectomie der Glaskörper aussickert, also partieller Defect der Zonula Zinnii sich herausstellt oder in Folge unvernünftigen Pressens des Patienten dieser Zufall unerwartet eintritt, bleibt uns nichts anderes übrig, als die Operation durch instrumentelle Extraction der Linse in unversehrter Kapsel zu vollenden. Wo dagegen der Defect der Zonula Zinii durch Schlottern von Iris und Linse mit Sicherheit voraus zu sehen ist, wo also bei starrem Festhalten an der Extractionsmethode eine auf verflüssigtem Glaskörper herumschwimmende Cataract mit einem dazu ganz ungenügenden Fassinstrumente, wie es der Löffel ist, herausgefischt wer-

*) Ueber A. Weber's Schlinge, jedenfalls das bis jetzt ingeniöst ersonnene Extractions-Instrument, habe ich keine eigene Erfahrung. Ich kann mir doch ein sicheres Fassen der Linse damit nicht denken; denn wenn es auch gelingt, die Linse in die Schlinge hineinzubringen, so kann dieselbe doch jeden Moment seitlich wieder aus derselben herausgleiten; es kommt eben hier auf gutes Glück des Operateurs an; das ist aber kein sicheres Verfahren.

den muss, bleibt uns hier kein anderer Ausweg als die Löffelextraction der Linse in unversehrter Kapsel? Trotz des Verrufes, in dem heutzutage die Reclination steht, gestehe ich sehr unverhohlen ein, dass ich es in solchen Ausnahmefällen vorziehe, die Linse in unversehrter Kapsel in den Glaskörper zu versenken oder doch soweit zu luxiren, dass eine Iridectomie nach innen bequem an der luxirten Cataract vorbei zu sehen erlaubt. Die Berechtigung zu diesem Verfahren gibt mir eine ganze Reihe von Spontanluxationen solcher Cataracte sammt ihrer Kapsel in den Glaskörper, ohne dass je das Auge die geringste Reizung gezeigt hätte, während die Patienten selbst sich mit geeigneten Staarbrillen eines ungetrübten Sehens erfreuten.*) Wenn wir es ferner bei congenitaler

*) In dieser Beziehung hat kein Patient in mir soviel Interesse erweckt, als der jetzt ca. 50jährige Heinrich K., da ich denselben nun schon seit 16 Jahren zu beobachten Gelegenheit habe. Derselbe kam im März 1867 bei mir in ärztliche Behandlung. Beiderseits: Iridocylochorioiditis mit einzelnen Synechiae post. und Cataracta polaris post. consecutiva; Sehvermögen: R. No. 15 Worte, (+ 6) kaum besser, L. No. 19 gr. Buchstaben, (+ 6) No. 13 Buchstaben, beiderseits Ges. frei. Damals wurde wegen recidivirender Iritisanfälle beiderseits iridectomirt, und Patient blieb von da an von allen weiteren Entzündungsanfällen für immer verschont; die Cataractbildung indess nahm stetig zu. Im Jahre 1874 trat zuerst links Spontanluxation des gesammten Linsensystems in den Glaskörper hinab ein, Sehverm.: (+ 3½) $\frac{15}{70}$; im Jahre 1881 folgte dieselbe Spontanluxation auch rechterseits. Trotz der Reste abgelaufener Chorioiditis, besonders in der Gegend der Macula lutea, besitzt Patient bei übrigens vollkommen reinen Medien zur Zeit das folgende Sehvermögen: (+ 3½) R. ⅓, L. ½. Hätte eine gewagte Löffelextraction der Linsen sammt Kapsel dem Patient mehr zu leisten vermocht? — In Bezug auf solche Spontansenkungen cataraktöser Linsensysteme mit Wiederherstellung des Sehvermögens sagt Becker (Graefe u. Sämisch V. 1. S. 310): „dass solche Fälle bis zu den Zeiten von St. Yves und Janin hinauf sich in der Litteratur zahllos verzeichnet finden." Vergl. dazu aus der neuesten Zeit auch den Fall von M. Landesberg in Philadelphia (Zeh. Klin. Monatsblätter, Juni 1881, S. 251. —

Extopia lentis oder bei erworbener Luxatio lentis, wenn nicht von selbst schon freies Pupillengebiet neben der verschobenen Linse zur Verfügung steht, in geeigneten Fällen es vollkommen in der Ordnung finden, eine Iridectomie neben der verschobenen Linse zu etabliren, warum sollte es mir verboten sein, das Gleiche bei einer operativ luxirten Linse zu thun? — Die instrumentelle Cataractextraction, so lange ihre Ausführung technisch so unvollkommen ist, wie heutzutage, und in so lange sie noch 40—50 pCt. unbrauchbarer Resultate liefert, bleibt für mich einstweilen noch ein Verfahren, zu dem mich nur die unumgängliche Nothwendigkeit bringen kann. —

Ich komme zur Beantwortung der oben gestellten zweiten Frage: Was ist zu thun, wo wir uns in die Nothwendigkeit versetzt sehen, eine Cataract zu operiren, die spontan nicht reifen will, oder deren sontane Reifung ohne den Patienten in die misslichste Lage zu versetzen, unmöglich abgewartet werden kann? — Für einen leichten spontanen vollkommenen Cataractaustritt ist eine richtige Grösse des Cornealschnittes ebensowichtig wie die vollkommene Reife des Staares. Wecker scheint — nach seiner neuesten Publication zu urtheilen — die Reife eines Staares für eine unnütze Belastung der Indicationslehre der Cataractextraction zu halten (Annales d'Ocul., Nov.-Dez. 1882 S. 223). Wenn Wecker die Staarreife

---

Warum soll der Praktiker ausnahmsweise solche Fingerzeige der Natur in einzelnen dazu geeigneten Fällen von Cataractbildung, die für die Extraction ausgesprochen ungünstige Aussichten bieten (s. obigen Text), nicht benutzen? — Die Furcht vor etwaigem Consecutivglaucom trifft nur für traumatische Linsenluxationen zu, wo der Zufall der rohen Gewalt es oft bedingt, dass die luxirte Linse Iris- und Ciliarkörper drückt; diese Furcht passt aber nicht für eine kunstgerechte Operation, die die Spontanversenkung des gesammten Linsensystems in den Glaskörperraum hinab dem so häufig zu beobachtenden Naturvorgange nachahmt! —

für etwas gleichgültiges hält, so stimmt das mit meiner bescheidenen Erfahrung gar nicht, und damit werden auch wohl die meisten übrigen Praktiker übereinstimmen. Ich meinerseits operire keinen Staar, der nicht vollkommen reif ist; ist er es nicht von selbst, so zwinge ich ihn zur Reife, indem ich in genau dosirter Weise der vorderen Linsenkapsel einen Schnitt beibringe. Tagtäglich weist uns die Natur durch Erzeugung traumatischer Cataracte auf den Weg hin, auf dem wir durch die Kunst Cataracte reifen können. Bringen wir der vorderen Linsenkapsel in kunstgerechter, genau bemessener Weise eine Zusammenhangstrennung bei, so besitzen wir in einem solchen Trauma ein absolut sicheres Mittel, die Cataracte in kurzer Zeit zur Reife zu bringen; ein solches Trauma hat alle die Gefahren verloren, die einer Verletzung mit consecutiver Cataracte traumatica inne wohnt, wie sie eine unbemessene rohe Naturkraft in zufälliger Weise so häufig setzt und uns in praxi vorführt. Ich pflege der vorderen Kapsel einen kleinen senkrechten Schlitz beizubringen, dessen Enden mindestens 1 Mlm., eher aber noch etwas mehr von der durch Atropin erweiterten Pupille entfernt bleiben; dabei vermeide ich jedes Eindringen in die Linsensubstanz: die scharfe Discisionsnadel oder eine Knapp'sche Skalpelnadel mit ihrer Fläche parallel zur Iris in die vordere Kammer eingestossen, damit kein Tropfen vom vordern Kammerwasser abfliesse und weiter keine Verschiebung der Linse eintrete — wie beides sehr leicht stattfindet, wenn die Discisionsnadel resp. Skalpelnadel senkrecht zur Cornealoberfläche eingestossen wird — schlitzt nur ganz oberflächlich die Kapsel auf. Ich vermeide darum einen horizontalen Schlitz in die vordere Kapsel, weil ich fürchte, es könnte dadurch eine Taschenbildung im unteren Kapselfalze begünstigt werden, in welchem sich die Linse im Momente der Linsenentbindung fängt und in ihrem leichten spontanen Austritt gehindert

wird. Auch habe ich bei meinem senkrechten Kapselschlitze durchaus nicht im Sinne, bei der nachfolgenden Cataractextraction den Akt der Kapselspaltung zu umgehen; mein senkrechter Schlitz gilt nur der Staarreifung und bei der nachfolgenden Extraction wird der Act der Kapselspaltung in gewohnter ausgiebigster Weise dem Act der Linsenentbindung vorausgeschickt; ein senkrechter Kapselschlitz liegt mit der Wirkung der senkrecht über die Kapsel streifenden Fliete identisch, in einem horizontalen Schlitze könnte sich die Fliete fangen, und dann nur eine seitliche Erweiteruug des horizontalen Schlitzes eintreten, was der leichten Linsenentbindung in der oben angedeuteten Weise hinderlich sein könnte. Früher verfuhr ich so, dass 6—8 Wochen nach vorausgeschickter Iridectomie nach unten der kleine senkrechte Kapselschlitz gemacht und 8—14 Tage darauf die nun reife Cataract extrahirt wurde; die Angst vor Linsenquellung war der Beweggrund für dieses langsame vorsichtige Vorgehen. Nachdem ich aber von einer solchen Linsenquellung bei Linsen mit hartem Kerne absolut nichts entdecken konnte, habe ich es längst aufgegeben, die Iridectomie vorauszuschicken. Ich mache meinen senkrechten Schlitz am atropinisirten Auge und extrahire 8—14 Tage darauf die reif gewordene Cataract, gerade wie jede andere Cataract, die spontan reif geworden ist. Unter obigen 300 Extractionen ist 48 mal die Cataract künstlich gereift worden: 17 mal nachdem 6—8 Wochen eine Iridectomie nach unten vorausgeschickt worden war, 31 mal bei intakter Iris. Auf diese 48 Extractionen mit vorausgeschickter künstlicher Reifung kommen 45 volle, 2 zweifelhafte ($S = {}^1|_\infty$) und 1 Nichterfolg, in Summa also 3 unbrauchbare Sehresultate oder 6,25 pCt. Diese Zahl ist weit günstiger, wie die entsprechende Zahl für alle 300 Operationen (9,33 pCt. s. oben). In allen diesen 3 Fällen eines Misserfolges hatte die unreine Heilung auch nicht den entferntesten Bezug

zu dem vorausgeschickten Kapselschlitze, sie folgte vielmehr der Extraction in ganz gleicher Weise, wie es ohne vorausgeschicktem Kapselschlitz gerade ebenso stattgefunden hätte. Dagegen fallen von den 6 Fällen bester Sehschärfe, d. h. 1 und $1^1/_4$, dieser Methode allein die Hälfte zu, da gerade sie am sichersten zur absoluten Reinheit des Resultates führt. Gegenüber der absoluten Sicherheit, die uns meiner Erfahrung nach ein in angegebener Weise richtig dosirter Schlitz der vorderen Linsenkapsel in naturgemässer Weise an Handen gibt, um jede Cataract unfehlbar zu reifen, ist mir selbstverständlich der neueste Vorschlag Försters (Bericht der ophthalmologischen Gesellschaft in Heidelberg 1881 S. 133 und Archiv f. Augenheilkunde von Knapp und Schweigger XII 1. S. 3, 1882), „durch einen streichenden und reibenden Druck auf die Cornea, der, kurz nach vollzogener Iridectomie, mit dem Knie eines Schielhackens ausgeübt wird", die Staarreife zu befördern, nicht annehmbar. Ein Schlitz in die vordere Kapsel lässt sich, wenn man eventuell die schiefe Beleuchtung bei der Operation zu Hülfe zieht, genau dosiren; wo aber bei Försters Verfahren die Grenze für einen zu geringen oder zu starken Druck liegt, das ist nach Förster eigener Angabe ein schwieriges Ding. Damit fehlt aber auch für das Förster'sche Verfahren die sichere mit unserem eigenen Auge controllirbare Unterlage! — Bekanntlich hat zuerst Muter (Pract. observations on varions novel meth. of operating on Cataract, London 1813) den Vorschlag gemacht, durch einen Schlitz in die vordere Kapsel als Voract zur eigentlichen Extraction unreife Cataracte zu maturiren und von Gräfe hat dieses Verfahren zu dem gleichen Zwecke in der Weise wider aufgenommen, dass mindestens 5 Wochen nach einer präparatorischen Iridectomie „nach unten" durch einen Kreuzschnitt, dessen Enden mindestens $^1/_2$ Linie von dem Rande der erweiterten Pupille entfernt bleiben,

die vordere Linsenkapsel discidirt und 6—12 Tage darauf durch Lappenschnitt nach unten die gereifte Cataract entbunden wurde (Arch. f. Ophth. X 2 S. 209). Warum dieser v. Graefe'sche Vorschlag zu keinem guten Rufe gekommen ist, ist für mich ein Räthsel. Das Verfahren scheint mir weder richtig verstanden noch praktisch wirklich erprobt worden zu sein. Arlt (Gräfe und Sämisch III 1 S. 324 § 59) sagt über v. Graefe's Vorschlag: „Derselbe konnte weder zu ausgebreiteter noch zu bleibender Geltung gelangen, weil dieser Eingriff bei senilen Cataracten nur zu leicht Iritis und Iridocyclitis, wohl auch starke Blähung zur Folge hat und dann die Extraction mit Iridectomie unter sehr ungünstigen Verhältnissen vorgenommen werden muss." Der letzte Passus ist mir nicht verständlich: v. Graefe schickte ja die Iridectomie mindestens 5 Wochen der Kapselspaltung voraus, von einer Extraction mit Iridectomie ist bei v. Graefe überhaupt also keine Rede. Eine starke Blähung kommt fernerhin bei Cataracten mit bereits sklerosirtem Kerne auch nicht mehr vor; diese gefürchtete Blähung ist ein Vorrecht jugendlicher weicher Linsen, während bei harten Linsen älterer Individuen in Folge eines Schlitzes in die vordere Kapsel die Trübung oft nur sehr langsam vorangeht und jede bedeutende Quellung ausbleibt (s. Becker, Gräfe und Sämisch V 1 S. 178). Ich habe mich lange streng an v. Graefe's Vorschrift gehalten; nachdem ich aber absolut nichts von gefährlicher Linsenblähung oder iritischen und iridocyclitischen Processen entdecken konnte, habe ich es schliesslich ganz aufgegeben, eine Iridectomie der Kapselspaltung vorauszuschicken. Ich mache, wie gesagt einen senkrechten Schlitz in die vordere Kapsel, dessen Enden mindestens 1 Mlm. vom Rande der erweiterten Pupillen entfernt bleiben, warte 1—2 Wochen die Reifung des Cataract ab und mache dann die regelrechte Extraction mit allen ihren Acten. Ich habe auch nicht ein einziges Mal von einer

solchen genau dosirten Oeffnung der vorderen Kapsel einen Nachtheil gesehen. Ich glaube Arlt hat v. Gräfe's Vorschlag von vornherein verworfen, ohne ihn je ernstlich geprüft und praktisch erprobt zu haben, und so haben es andere ebenfalls gemacht! Das ausserordentlich brauchbare, zu den reinsten Operationsresultaten führende Verfahren ist ohne gehörige Prüfung verurtheilt und ad acta gelegt worden. Ich meinerseits hoffe, damit noch recht vielen meiner Patienten auf vollkommen sicherem Wege von ihrer allzu langsam reifenden Cataract zu befreien und zu einem guten brauchbaren Sehresultate zu verhelfen, und wünschte nur, dass andere Kollegen nachfolgten, statt zu ganz unsicheren Maturirungsversuchen ihre Zuflucht zu nehmen!

Zum Schlusse muss ich noch auf einige besondere Unannehmlichkeiten, die die Cataractextraction im Gefolge hat, zu reden kommen. Das Delirium ist mir als Delirium potatorum nicht zu Gesichte gekommen, weil jeder Potator seine Schnapsflasche mit ins Bett bekommt, mit der Weisung sich im Interesse seiner guten Heilung doch ja nicht im Genusse seines Lieblingsgetränkes zu übernehmen, sondern an das eben noch für sein Wohlbefinden genügende Quantum zu halten. Dagegen habe ich das sogenannte Delirium senile bei einem 78jährigen Mann erlebt; nachdem mit Verschluss beider Augen die durch den Gesichtssinn vermittelte Beziehung zur Aussenwelt abgeschnitten war, gerieth Patient mit seinen geistigen Functionen auf Irrwege, phantasirte, verliess das Bett etc.; da jedoch Patient niemals seinen Verband anrührte, ging die Heilung normal von Statten und mit der Wiedereröffnung des nicht operirten Auges am vierten Tage war alles Delirium wieder verschwunden. — Recht unangenehm für den Operateur sind Todesfälle im Gefolge der Staaroperation, freilich nicht als directe Folge, wohl aber in unleugenbarem indirectem Zusammenhange mit der Operation. Es

ist mir dies 3mal passirt: 2 Patientinnen von 76 und 77 Jahren erkrankten im Verlauf der ersten 8 Tage nach der Operation an einer Pneumonie, die wohl durch Hypostase bei ruhiger Rückenlage eingeleitet worden war, die eine starb am 12., die andere am 20. Tage nach der Operation, eine dritte Patientin von 67 Jahren litt an Herzverfettung und starb plötzlich am 16. Tage nach der Operation. Alle diese 3 Patientinnen hatten einen normalen Operations- und Heil-Verlauf ihres Auges. — Es erübrigt auch noch ein offenes Geständniss betreffend der sympathischen Augenentzündung zu thun. Ich habe sie 6 mal erlebt.

Fall I. Der 62jährige K. wird vollständig normal extrahirt, der Operationsverlauf ist so glatt, dass ich an eine abnorme Heilung geschweige denn eine sympathische Erkrankung des zweiten Auges auch nicht am Entferntesten dachte. Es stellt sich partielle eitrige Kerato-iritis im Bereich des Wundkanales ein, dieselbe führt schliesslich zu Atrophia bulbi, dazu gesellt sich sympathische Entzündung des zweiten Auges mit noch unreifer Cataract, die vorgeschlagene Enucleatio bulbi wird verweigert und auch das zweite Auge geht an seiner sympathischeu Iridocyclitis zu Grunde.

Fall II. Der 77jährige F. heilt nach normaler Extraktion die ersten 3—4 Wochen ganz normal mit gutem Sehvermögen, dann stellt sich eine iridocyclitische Reizung des operirten Auges ein, als deren Grund die einseitige Einheilung eines Irisschenkels beschuldigt werden muss, allmählich schliesst sich die Pupille, und es kommt zu Atrophia bulbi dieses Auges; in der 6. Woche nach der Operation zeigt sich sympathische Irridocyclitis am zweiten Auge mit noch unreifer Cataract, dieselbe kommt jedoch mit Hinterlassung hinterer Synechien zur Ruhe, und Patient behält auf diesem Auge das seiner Cataract entsprechende mangelhafte Sehvermögen.

Fall III. Der 63jährige K. heilt nach normaler Cataractextraction mit einseitiger Iriseinheilung und leichter Catar. sec. ab, welch' letztere ein vollkommen brauchbares Sehvermögen erlaubt; 8—9 Wochen nach der Operation kommt Patient mit beiderseitiger Iridocyclitis wieder, die betreffende Entzündung des nicht operirten, ebenfalls mit Cataract behafteten Auges natürlich auf sympathischem Wege eingeleitet. Patient hat sich der Behandlung entzogen und ist mir sein Endschicksal unbekannt geblieben.

Fall IV. Der 68jähr. R. wird normal extrahirt, es folgt eitrige Iritis und Capsulitis mit Ausgang in Atrophiae bulbi, 8 Wochen nach der Operation sympathische Erkrankung des zweiten ebenfalls mit Cataract behafteten Auges. Trotz sofortiger Enucleation des operirten Bulbus kommt es auf dem sympathisch erkrankten Auge zwar nicht zu vollem Verluste, aber doch zu totalem Pupillarabschluss mit $S = {}^{1}|_{\infty}$.

Fall V. Der 58jähr. H. wird normal operirt und heilt normal, $S = {}^{1}/_{3}$. Ein chronisch capsulitischer Process führt zu immer intensiverer Verdickung der Kapsel, dazu gesellt sich Iridocyclitis des operirten Auges und allmählich noch sympathische Iridocyclitis des zweiten Auges mit halbreifer Cataract. Patient verweigert die Enucleation des allmählich erblindeten operirten Auges und entzieht sich aller weiteren Beobachtung, sein Endschicksal ist mir daher unbekannt geblieben.

Fall VI. Die 68jährige B. wird normal extrahirt; es folgt ein chronisch iridocyclitischer Process des operirten Auges, nach 5—6 Wochen sympathische Iridocyclitis auf dem zweiten ebenfalls cataractösen Auge; Ausgang in vollkommne Heilung beider Augen. S auf dem operirten Auge $= {}^{1}/_{13}$, kann jedoch leicht durch Nachoperation gehoben werden, das sympatisch erkrankte Auge heilt mit Zerreissung aller Synechieen ab und kann später ebenfalls noch mit Aussicht auf guten Erfolg extrahirt werden.

Ueberblicken wir diese 6 Fälle und fragen nach dem Ausgangspunkte der primären Entzündung des operirten Auges, die secundär die sympathische Erkrankung des zweiten Auges inducirte, so finden wir nur in Fall II u. III eine einseitige Iriseinheilung als sichtbare Quelle der ganzen Erkrankungskette angegeben, in den übrigen 4 Fällen dagegen fehlt ein solcher makroskopisch sichtbarer Ausgangspunkt der Erkrankung. Sicherlich würde das Mikroskop auch in diesen 4 Fällen die unreine Narbe (Kapseleinheilung!) nachweisen. Allein das nützt uns leider nichts für unsere Operationstechnik, bei der wir nur solche Verunreinigungen der Wunde vermeiden können, die unser Auge controliren kann. In Betreff der Iris ist das schon eher möglich, und doch möchte es wohl schwerlich einen Staaroperateur geben, der nicht trotz der heiligen Regel, jede Iriseinklemmung in den Wundecken sorgfältigst zu meiden, bei den unberechenbaren Wechselfällen einer Cataractextraction gezwungen würde, eine solche Einklemmung zurückzulassen, oder ganz unerwarteter Weise eine solche bei Controle der Heilung entdeckte; ich sehe dabei ganz von der Möglichkeit ab, dass ein Patient auch nach kunstgerechtester Operation durch nachträgliche Sprengung der Wunde eine solche Einklemmung noch hinterher acquiriren kann. Bei einem so zarten Gebilde dagegen, wie es die Linsenkapsel ist, sind Einheilungen in die Wunde unmöglich mit Sicherheit zu umgehen. Bei der alten cornealen Lappenextraction sicherte die Erhaltung der Iris indirect vor Kapseleinheilungen; mit dem heute üblichen und auch wohl kaum zu umgehenden Ausschneiden eines Stückes der Iris ist dieser Schutzwall gegen Kapseleinheilungen gefallen. Mögen wir eine Cataractextraction auch noch so regelrecht vollführen, so schützt uns das durchaus nicht vor Verlust des operirten und consecutiver sympathischer Erkrankung des zweiten

Auges. Seitdem ich die Unanfechtbarkeit dieses Satzes durch eignes trauriges Lehrgeld erfahren habe, pflege ich niemals mehr eine Cataractextraction auszuführen, so lange das zweite Auge entweder noch gar keine Cataractbildung zeigt oder dieselbe doch noch in so geringem Grade nachweisen lässt, dass sich Patient noch nicht über die Mangelhaftigkeit seines Sehvermögens beschwert. Ganz ebenso sollte man es sich wohl überlegen, das zweite an reifer Cataract leidende Auge zu operiren, wenn das erste bereits durch eine glückliche Staaroperation zu einem vollkommen ausreichenden Sehvermögen gelangt ist. Dass das zweitoperirte Auge im Falle unreiner Heilung durch sympathische Entzündung das wiedererlangte Sehvermögen des erstoperirten Auges zu Nichte machen kann, beweist Knapp's diesbezügliche traurige Erfahrung (s. dessen Archiv f. Augen- und Ohrenheilkunde I, 1. S. 53).

IV.

Wie verhält sich der periphere flache Lappenschnitt, d. h. der von mir beschriebene flache Lappenschnitt mit peripherem Ein- und Ausstich, zu der jetzt üblichen sogenannten v. Graefe'schen peripheren Linearextraction?

Ich halte es für nachgerade an der Zeit, dass sich die Ophthalmologie recht genau in's Gedächtniss zurückrufe, was v. Graefe unter seiner peripheren Linearextraction verstanden hat, welche Principien er seiner Operation zu Grunde legte. Wenn v. Graefe noch unter uns weilte und miterlebte, was heutzutage nicht alles mit dem Namen seiner Operationsmethode belegt und unter diesem Namen zusammengeworfen wird, ich könnte mir doch nicht anders denken, als v. Graefe müsste lebhaft opponiren. Der heutige Missbrauch mit dem Namen: „v. Graefe'sche

periphere Linearextraction" droht die Geschichte der Operationstechnik des grauen Staares, wie sie sich nach v. Graefe's Tode weiter fortentwickelt hat, zu verdunkeln.

v. Graefe hat die Grundsätze seiner Operationstechnik genau formulirt (Fig. 2. — Vergl. dazu ferner besonders v. Graefe's diesbezügliche letzten Arbeiten im Arch. f. Ophth. XIV, 3. S. 106 und Klin. Monatsblätter, Januar 1870). Aeussere Punktion und Contrapunktion liegen in 11 Mm. (5 Linien) Entfernung von einander auf einer Linie, welche in 1,5 Mm. Abstand unterhalb der Tangente des oberen Hornhautscheitels mit dieser parallel verläuft; innen fallen Punktion und Contrapunktion mit

Fig. 2.

der Peripherie der vorderen Kammer zusammen, und beträgt ihr Abstand in gerader Richtung in maximo 9 Mm. (v. Graefe berechnet die Gesammtlänge seiner inneren Wunde zu $4^1/_2$ Linien, d. h. nahezu 10 Mm.). Der Schnittscheitel liegt aussen subconjunctival 0,5—1 Mm. vom durchsichtigen Hornhautrande entfernt, innen fällt er wohl ebenfalls mit der Peripherie der vorderen Kammer zusammen. Die Lappenhöhe des v. Graefe'schen Schnittes, d. h. senkrechter Abstand der Wundmitte oder des Schnittscheitels von der Ebene des durch Punktion und Contrapunktion gehenden grössten Kreises der Cornea, beträgt „höchstens 1 Mm.". Trotz der peripheren Lage des v. Graefe'schen Linearschnittes fällt noch nicht $^1/_3$, kaum mehr als $^1/_4$ des Wundcanales wirklich in das Scleralgewebe, alles übrige aber in die periphere Zone der Cornea.

Ebenso wie die äussere Wunde durchweg scleral ist und zwar in den Wundecken ziemlich weit, in der Wundmitte aber äusserst wenig in die Sclera hineinreicht, so ist die innere Wunde durchweg corneal und entfernt sich an den Ecken nur äusserst wenig, in der Mitte aber bereits in ausgesprochener Weise von der Scleralgrenze. Die Grundprincipien des v. Graefe'schen peripheren Linearschnittes sind die folgenden drei: Peripheriecität der ganzen Wunde, subconjunctivale Lage des ganzen Schnittes und Linearität der Wunde d. h. höchstens 1 Mm. Lappenhöhe. Wer sich von diesen Principien lossagt, der macht auch keinen v. Graefe'schen peripheren Linearschnitt mehr.

Wie wird nun heutzutage der sogenannte v. Graefe periphere Linearschnitt ausgeführt? Es sei mir erlaubt aus der Zahl der Anhänger dieser Extraction den Collegen hervorzuheben, der in ganz besonders anerkennenswerther Weise seit Jahren ein gewissenhaftes zuverlässiges Referat über die Art und Weise seiner Operationstechnik und der dadurch erreichten Erfolge geliefert hat, ich meine Knapp. Derselbe beschreibt sein derzeitiges Verfahren nach oben in seinem Archiv XI, 1. S. 54, 1881 folgendermassen: „Der Hornhautschnitt war in der Mehrzahl der Fälle linear mit geringer Lappenhöhe, seine Enden waren 1—2 Mm. im Scleralbord gelegen, sein Scheitel im oberen durchsichtigen Hornhautrand oder 1—2 Mm. darunter. Ein- und Ausstich lagen in der Vereinigungslinie des mittleren und oberen Hornhautdrittheiles, d. h. 2 Mm. über dem horizontalen Meridian. Die Schnittlänge hatte meistens ihre Maximalausdehnung, und es wurde nur in gewissem Grade eine Anpassung an die Grössenverhältnisse des Staares erstrebt." Ein- und Ausstich stimmen also ganz genau mit meinem peripheren Lappenschnitte zusammen, der Scheitel liegt im oberen durchsichtigen Hornhautrande (= 2,5 Mm. Lappenhöhe) oder 1 (= 1,5 Mm. Lappenhöhe) bis 2 Mm.

(= 0,5 Mm. Lappenhöhe) darunter. Das weicht ebenfalls kaum von dem von mir beschriebenen Operationsverfahren ab; nur scheint mir ein Verlegen des Schnittscheitels bis zu 2 Mm. in die durchsichtige Cornea hinein doch zu weit zu gehen; denn wenn der Durchmesser der durchsichtigen Cornea 11 Mm. beträgt (Arlt), so bleiben für einen 2 Mm. einwärts davon gelegenen Kreis nur 7 Mm. Durchmesser übrig, wir müssen aber bei senilen Cataracten im Alter über 44 Jahren eventuell auch auf 9 Mm. Durchmesser rechnen. Es könnte daher leicht passiren, dass eine solche Cataract, wenn der Schnittscheitel 2 Mm. nach einwärts vom Cornealrande läge, sich gegen die periphere Wundlefze anstemmte und Schwierigkeiten beim Eintritt in die Wunde machte; 1 Mm. Entfernung vom Cornealrande nach einwärts dürfte wohl die Grenze bilden, über welche hinaus noch weiter nach innen der Schnittscheitel für solche Cataracte nicht verlegt werden kann. Knapp macht also einen Lappenschnitt mit peripherem Ein- und Ausstich, dessen Lappenhöhe bis zu 2,5 Mm. beträgt. Aehnlich verfährt Horner (vergl. die Staarextraction der ophthalmologischen Klinik in Zürich 1870 bis 1880, Inaugural-Dissertation von Carl v. Muralt, Zürich 1881). Von den obengenannten 3 Grundprincipien des v. Graefe'schen peripheren Linearschnittes ist nichts weiter übrig geblieben als die periphere subconjunctivale Lage der Punction und Contrapunction; es ist ein flacher Lappenschnitt mit peripherem Ein- nnd Ausstich, der im Uebrigen aber absolut nichts mehr mit v. Graefe's peripheren Linearschnitte zu thun hat. Wenn solche Schnitte von 2,5 Mm. Lappenhöhe mit v. Graefe's Messer von 2 Mm. Klingenbreite gemacht werden, so halte ich dies nicht für praktisch, weil bei dieser zu geringen Klingenbreite das Messer gegen den Schluss der Operation hin lange nicht mehr die Wunde ganz ausfüllt, also dem Vordringen der Iris in die beiden Wundwinkel

freien Spielraum gewährt; dazu bedarf es nothgedrungen ganz gleich construirter Messer, aber von 3 Mm. *) Klingenbreite, wie ich es eben auch thue. Wie es Knapp macht, machen es auch andere. Schon Arlt giebt verschiedentlich an, dass er mit der v. Graefe'schen Operationsmethode weit bessere Resultate erreichte, wenn er mit der Lappenhöhe stieg (Graefe und Sämisch, III. 1. S. 304 §. 46 und an anderen Orten). Jacobson spricht bei Gelegenheit seiner Erfahrungen über die v. Graefe'sche Operationsmethode von einer Lappenhöhe von 2 Mm. (Arch. f. Ophth. XIV, 2. S. 270); leider erwähnt derselbe in einer neueren Arbeit über Cataractextraction (Mittheilungen aus der Königsberger Universitäts-Augenklinik 1877—79, Berlin 1880 S. 303 u. s. f.) absolut nichts über die Lappenhöhe, die er seinem derzeitig ausgeübten Schnitte giebt. Kurz die meisten Operateure machen wohl heutzutage einen peripheren flachen Lappenschnitt, d. h. einen flachen Lappenschnitt mit peripherem Ein- und Ausstich, sprechen aber von der v. Graefe'schen peripheren Linearextraction, wenn sie ihre Art zu operiren benennen. Das ist ein Unrecht gegen v. Graefe und führt zu einer vollständigen Verdunkelung des wahren Sachverhaltes, gegen welche ich hiermit ebenso entschieden entgegentreten möchte, wie es auch v. Wecker bereits in seiner Chirurgie oculaire vom Jahre 1879 gethan hat. **) Wenn v. Graefe in seiner Operationsmethode das Linear-

*) Uebrigens deutet v. Graefe selbst bereits darauf hin, dass man für Schnitte, denen man etwas mehr Lappenhöhe geben will, als er es ursprünglich that (0,5 Mm.), besser etwas breitere Messer nehme, er spricht selbst von solchen von $1^1/_3$ Linie = 3 Mm. Breite (Arch. f. Ophth. XII. 1, S. 161).

**) Wie so v. Wecker dazu kommt, bei seiner eigenen Operationsmethode Punction und Contrapunction ($1^1/_2$—$2^1/_2$ Mm. unter dem horizontalen Hornhautmeridian) „gerade" in die Grenzlinie der durchsichtigen Cornea zurückzuverlegen und damit wieder zu einer Lappenhöhe von 3—4 Mm. zurückzukehren, da der Schnitt-

ritätsprincip mit Glück bis zur äussersten Grenze ausgedehnt hat, so sind seine Nachfolger eben doch wieder zu einer bescheidenen Lappenhöhe zurückgekehrt, d. h. sie haben die Linearität wieder aufgeben müssen, das ist aber auch dann kein v. Graefe'scher peripherer Linearschnitt mehr, sondern ein flacher Lappenschnitt, dem man insofern noch das Epitheton peripher beifügen kann, als Punction und Contrapunction ihre periphere Lage beibehalten haben und diese Lage für die Charakteristik des jetzigen Staarschnittes wesentlich ist. Sie ist es eben, die es erlaubt dem Lappen das gegen früher beim normalen Lappenschnitte günstigere Verhältniss der Basis zur Höhe zu geben, auf dem allein unsere besseren heutigen Heil- und Operationresultate beruhen. *) Den Beweis dafür, dass wir ungestraft Punction und Contrapunction nach aussen von der durchsichtigen Cornea in den Limbus conj. verlegen können, den hat Jacobson erbracht. Seinem Namen gebührt das grosse Verdienst, zwischen dem alten cornealen Lappenschnitte und dem heutigen peripheren flachen Lappenschnitte die verbindende Brücke geschlagen

---

scheitel in der gleichen Grenzlinie liegt (Fig. 3), will mir nicht einleuchten; das ist ein entschiedener Rückschritt. Denn das Ver-

Fig. 3.

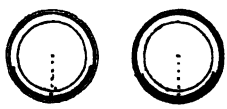

hältniss der Lappenhöhe zur Schnittbasis steigt hier wieder auf die Zahlen 3,5 : 10,5, also 1 : 3.

*) Verhältniss der Lappenhöhe zur Schnittbasis beim alten cornealen Lappenschnitte wie 1:2, beim peripheren flachen Lappenschnitte wie 1 : 6, bei v. Graefe's peripherem Linearschnitt wie 1 : 15-16.

zu haben, und darum wird auch sein Name in der Entwickelungsgeschichte unserer heutigen Operationstechnik unvergänglich bleiben!

Wenn ich im Jahre 1870 (Klin. Monatsbl. für Augenheilkunde VIII, 1870 S. 90) v. Graefe das Zugeständniss gemacht habe, dass es bei sorgfälltigst eingeübter Technik und genauestem Festhalten an v. Graefe's Vorschriften möglich sei, mittelst seines Schnittes eine solche innere Wundgrösse zu erreichen, welche auch Cataracten des grössten Kalibers leicht durch die Wunde durchzutreten erlaube, so habe ich mich gleichwohl niemals zur Ausführung dieser Operationsmethode entschliessen können und zwar aus folgenden drei Gründen. Zunächst kommt hier die Schwierigkeit der Technik in Rede, es muss stets mit unfehlbarer Sicherheit das Maximum der inneren Schnittgrösse von nahe 10 Mm. (4,5 Linien) erreicht werden, will man nicht in die fatale Situation kommen, eine zu geringe Wundgrösse zu erreichen und dann entweder mit der Scheere nachhelfen oder, was noch schlimmer ist, zu Tractionsinstrumenten greifen zu müssen. Kleine Fehler in der Schnittgrösse von nur 0,5—1 Mm. Länge können sich hier auf das Bitterste rächen. Eine solche mathematisch unfehlbare Operationstechnik besitze ich nicht, glaube auch nicht daran, dass andere sie haben. Ein sicheres Operationsverfahren muss meiner Ansicht nach so beschaffen sein, dass ein Fehler in der Schnittgrösse von 1 Mm. einer reinen Operationstechnik noch nicht im Wege steht. Jacobson, der von seinem peripheren Lappenschnitt zu v. Graefe's Methode übergegangen ist, gesteht diese Schwierigkeit vollkommen zu (Arch. für Ophth. XIV, 2. S. 269), und das noch obendrein unter Umständen, dass er von der strengen Vorschrift v. Graefe's ebenfalls abweicht und seinem Schnitt eine Lappenhöhe von 2 Mm. zu geben scheint (s. oben). Mein zweiter Gegengrund gegen v. Graefe's Schnitt liegt in der

völligen Schutzlosigkeit der Zonula Zinnii. Der Durchmesser der zu extrahirenden Cataract zu 9 Mm. und den der vorderen Kammer zu 12 Mm. (Arlt) angenommen, muss bei v. Graefe's Schnitt, der sich innen ja an die äusserste Peripherie der vorderen Kammer anschliesst, peripher von der Cataract ein schutzloser Raum von $1^1/_2$ Mm., ja bei Cataracten von 8 Mm. Durchmesser sogar ein solcher von 2 Mm. vorhanden sein. Die schutzlose Bloslegung dieses Raumes ist für den Zweck des Staaraustrittes absolut unnütz und nach meiner Ueberzeugung direct schädlich. Es liegt kein Grund vor, den Schnittscheitel peripherer zu legen, als der Peripherie der zu extrahirenden Cataract entspricht, d. h. man lege denselben 0,5—1 Mm. in die durchsichtige Cornea hinein, dann liegt er noch immer der Peripherie einer Cataract von 9 Mm. Durchmesser gegenüber und schützt dazu die Zonula Zinnii vor den Wirkungen eines erhöhten intraoculären Druckes. Will man Knapp's periphere Kapseleröffnung adoptiren, so ist man nur auf solche Weise sicher, die Zonula Zinnii nicht zu verletzen. Ich stimme demnach auch voll Knapp bei, wenn er den Schnittscheitel in die durchsichtige Cornea zurückverlegt. Eine Nothwendigkeit, den Schnittscheitel subconjunctival zu verlegen, ist mir aus meinen Heilresultaten bei corneal gelagertem Schnittscheitel durchaus nicht hervorgegangen. Abgesehen davon, dass es wohl schwer möglich sein wird, diesen Conjunctivallappen immer intact zu erhalten, — wie oft wird er nicht bei der Iridectomie gefenstert werden oder gar ganz mitabgeschnitten? — bin ich herzlich froh, die lästigen Blutungen los zu sein, die mich früher bei peripherer Lage des Schnittscheitels so oft belästigten und den ganzen Operationsact wesentlich erschwerten. Der dritte Grund, warum ich mich nie zu v. Graefe's Schnitt bekehren konnte, liegt in dessen äusserster Peripherieität. Damit rückt der Schnittscheitel in unmittelbare

Nähe an den gefährlichen Ciliarkörper heran, bei der Schutzlosigkeit der Zonula Zinnii muss es leichter zu Glaskörpervorfall kommen wie bei nicht so peripherer Lage des Schnittscheitels und die Einheilung von Iris-, Kapsel- und Glaskörpertheilen in den Wundcanal muss begünstigt werden. Mit der grösseren Peripherieität der Wunde steigt die Zahl der unreinen Wundheilungen und damit die Gefahr iridocyclitischer Processe und sympathischer Augenentzündungen; das hat O. Becker schlagend nachgewiesen (Graefe und Sämisch V. 1, S. 157 u. ff.). Unter den pathologisch-anatomischen Befunden von 38 nach verschiedenen Methoden extrahirten Augen (l. c. S. 375) finden sich 17 Lappen-Extractionen und 15 v. Graefe'sche Extractionen; die übrigen Augen gehören anderen Operationsmethoden an und interessiren uns hier nicht. Von den 17 Lappen-Extractionen sind leider acht (Fall 1—8) nicht verwerthbar, weil hier nur makroskopisch pathologisch-anatomische Befunde geboten werden, aber keine mikroskopischen; von den übrigen 9 Fällen zeigen drei reine Narben (Fall 18, 19 und 20), 5mal zeigte sich die Narbe unrein: 3mal Kapsel allein eingeheilt (Fall 21, 29 und 31), 1mal Kapsel und Iris eingeheilt (Fall 13) und 1mal Kapsel, Iris und Glaskörper eingeheilt (Fall 36), das noch übrige Auge (Fall 28) ging an Panophthalmitis zu Grunde. Fall 15 führte zu sympathischer Entzündung des zweiten Auges. Von den 15 v. Graefe'schen Extractionen zeigten blos zwei (Fall 9 und 33) reine Narben; alle übrigen 13 Narben sind unreine: 3mal findet sich die Kapsel allein eingeheilt (Fall 16, 37 und 38), 4mal Kapsel und Iris eingeheilt (Fall 10, 25, 26 und 32), 1mal Kapsel, Iris und Glaskörper eingeheilt (Fall 27), 3mal die Iris allein eingeheilt (Fall 22, 24 und 34), 1mal Iris und Glaskörper eingeheilt (Fall 33) und 1mal Glaskörper eingeheilt (Fall 30). Fall 37 führte zu sympathischer Entzündung, im Falle 16

und 38 wird solche als drohend angeführt. Dass von 15 v. Graefe'schen peripheren Linearextractionen 13 unreine Narben zeigen, ist um so unerfreulicher, als nur 3 dieser Augen wegen ausgebrochener oder drohender sympathischer Entzündung enucleirt wurden, die übrigen 12 Augen dagegen nur zufällig zum Zwecke der Untersuchung bei Leichen herausgenommen wurden. Wenn von diesen 12 Augen 10 unreine Narben zeigten, so müssen wir also den Schluss ziehen, dass wir auf 100 anscheinends mit gutem Erfolg mittelst der v. Graefe'schen Methode operirten Augen 83,3 pCt. unreiner Resultate erhalten, d. h. Resultate, die den Keim zu langwierigen Nachwehen der Operation, ja zu sympathischer Entzündung des zweiten Auges in sich tragen. O. Becker's Zusammenstellung pathologisch-anatomischer Befunde extrahirter Augen, resp. mittelst v. Graefe's peripherem Linearschnitte extrahirter Augen, hat für mich die Ausführung der letzteren Operationsmethode für immer zur Unmöglichkeit gemacht.

Es ist ein von erfahrenen Praktikern wie Arlt festgestellter Erfahrungssatz, dass die alte corneale Lappenextraction weit weniger zu schleichenden iridocyclitischen Processen und sympathischer Ophthalmie führte, wie das v. Graefe'sche Operationsverfahren; beim alten Lappenschnitte gingen eben nur mehr Augen an primärer Hornhautvereiterung zu Grunde (10—12 pCt. s. oben), und solche atrophische Bulbi führten nur sehr selten zu einer sympathischen Erkrankung des zweiten Auges. Durch Verlegung der Punction und Contrapunction in die Corneoscleralgrenze ist uns die Möglichkeit geboten, die Schnittbasis zu verlängern und die Lappenhöhe zu verringern, ohne damit einen leicht schlüpfenden spontanen Linsenaustritt aufzugeben. Damit haben wir bessere Heilverhältnisse der Cornealwunde erreicht und die primären Vereiterungsprocesse auf $2^1/_2$—3 pCt. herabgesetzt (s. oben).

Sollen mit Erreichung dieses Vortheiles die günstigen Seiten der alten Lappenextraction, d. h. reinere Wundheilung, geringere Neigung zu iridocyclitischen Processen und sympathischer Ophthalmie, nicht verloren gehen, so müssen wir die allzugrosse Peripheriecität der Wunde da, wo sie überflüssig ist, d. h. für den Schnittscheitel, aufgeben, keine zu excessiven Iridectomieen machen und eine gewisse Lappenhöhe beibehalten, deren Maass nur empirisch gefunden werden kann.*) Diese Bedingnisse erfüllt

*) Wenn A. Weber (Arch. f. Ophth. XIII. 1, S. 187) und Knapp (ebenda XIV. 1, S. 285) durch mathematische Berechnung die zum Durchtritt einer Cataract von 9 Mm. Breiten- und 4 Mm. Dicken-Durchmesser nöthige innere Schnittlänge übereinstimmend zu 10,142 Mm. berechnet haben, so ist dieses Unternehmen sehr verdienstlich, als uns damit in genau zuverlässigen Zahlen wenigstens ein Minimalmaass für unsere Schnittgrössen an die Hand gegeben wird, unter welches herunterzugehen ein directer Fehler wäre. Allein in praxi gestaltet sich die Sache doch anders, wie im mathematischen Rechenexempel. Zunächst giebt es keine mathematisch unfehlbaren Operateure; mit Rücksicht auf einen möglichen Fehler in der Schnittführung von mindestens 1 Mm. muss unser Schnitt in praxi grösser als jenes Minimalmaass gewählt werden. Wenn wir ferner bedenken, wie sehr wir uns vor Einklemmungen von Iris und Kapseltheilen in die beiden Wundecken zu hüten haben, so geht aus dieser Erwägung ein weiterer Grund hervor, unsere Schnitte nicht zu knapp zu bemessen; es muss bei Durchtritt der Cataract durch die Cornealwunde gegen die beiden Wundecken hin ein kleiner freier Raum bleiben, sonst zwängt die Cataract sicher Iris und Kapseltheile in die Wundecken ein. Gesetzt aber weiter, Glaskörpervorfall vor dem Cataractaustritt zwänge uns, einen Löffel für die Extraction der Cataract zu Hülfe zu ziehen, so muss die Wunde auch hinreichend Raum bieten, die Cataract sammt Löffel noch möglichst ohne Quetschung des Wundcanales durchzulassen; damit ist ein dritter Grund gegeben, unsere Wundgrösse nicht zu knapp zu bemessen. Wie gross wir unsere Wunden zu machen haben, d. h. wie weit wir über jenes Minimalmaass von A. Weber und Knapp im Interesse einer sicheren Operationstechnik hinauszugehen haben, lässt sich nur durch Empirie feststellen. Knapp selbst ist, wie wir gesehen haben, zu einem flachen Lappenschnitt gekommen, der von meinem Verfahren zu operiren kaum differirt.

ein flacher Lappenschnitt mit peripherem Ein- und Ausstich, wie ich ihn des Ausführlicheren beschrieben habe, und wie ihn offenbar heutzutage die meisten Praktiker ausführen. Zu verwerfen ist nur, dass einer solchen Operationsmethode der Name „periphere Linearextraction v. Graefe's" beigelegt wird; denn v. Graefe selbst erkennt eine Methode nicht als die seine an, die über eine Lappenhöhe von in maximo 1 Mm. hinausgeht, und das, was er durch seine Operationsmethode erreichen wollte, war eben das Erstreben einer grösstmöglichen Linearität. v. Graefe selbst giebt noch in seiner letzten Arbeit (Arch. f. Ophth. XIV, 3. S. 106) das Verhältniss der Lappenhöhe seines Schnittes ($^1/_3$ Linie) zur Schnittlänge (5 Linien) = $^1/_{15}$—$^1/_{16}$ an, d. h. Lappenhöhe nur = 6 bis 7 pCt. der Schnittlänge. Ebendaselbst auf Seite 117 kommt v. Graefe darauf zu sprechen, dass in der Befürchtung, seine Wundform könnte zu Contusionen Veranlassung geben, mehrfach zu intermediären Verfahren wie flachen Lappenschnitten im Scleralbord von etwa einer Linie Lappenhöhe Zuflucht genommen worden sei, und opponirt auf das Entschiedenste gegen ein Zusammenwerfen solcher Versuche mit seiner Operationsmethode und seinen Operationsprincipien! Wer diese Principien aufgiebt, d. h. zu flachem Lappenschnitt mit über 1 Mm. Lappenhöhe übergeht, der giebt also die periphere Linearextraction auf und kehrt zum Principe eines Lappenschnittes zurück. Dann gebe man aber auch den Namen eines peripheren Linearschnittes auf und nenne das Kind mit seinem richtigen Namen „flachen Lappenschnitt", vielleicht zum Unterschiede von der alten Corneallappenextraction und weil die Peripherieität für Punction und Contrapunction nicht aufgegeben werden können, mit dem Zusatz „peripher", wie ich es oben gethan habe.

Frankfurt a. M., Februar 1883.

Untersuchungen der Augen von Eisenbahn-Bediensteten auf Farbensinn und Refraction.

Von

Dr. A. v. Reuss in Wien.

Einem Zuge der Mode folgend, wäre ich fast verleitet zu sagen, habe ich es vor mehreren Jahren unternommen, mich mit Untersuchungen über Farbenblindheit zu beschäftigen. Es bot sich mir zufällig Gelegenheit, zu rein praktischen Zwecken das Personal einiger unserer grösseren Eisenbahnen auf den genannten Fehler zu prüfen und ich meinte auf diese Weise am leichtesten zu einer Menge wissenschaftlich verwerthbaren Materiales zu gelangen. Zudem war damals von dem Central-Inspector der Lemberg-Czernowitzer Bahn, phil. Dr. Gintl*) eine Zusammenstellung von Untersuchungen veröffentlicht worden, welche an einer beträchtlichen Zahl von österreichischen und deutschen Eisenbahnen von deren Organen vorgenommen und dadurch in dankenswerther Weise dem fachmännischen Publikum und der Kritik zugänglich gemacht worden waren. Letztere konnte nicht ausbleiben

---

*) Zeitung des Clubs österreich. Eisenbahn-Beamten 1878, No. 16. — Jeffries, Color-Blindness. Boston 1879. p. 270 ff.

und dass ich sie in abfälliger Weise übte *), fand unter den Fachgenossen allgemeinen Beifall. Denn es war, nachdem alle von Augenärzten ausgeführten Prüfungen für das männliche Geschlecht einen Procentsatz von 3—4 ergeben hatten, kaum glaublich, dass bei dem Eisenbahnpersonale nur Bruchtheile Eines Percentes vorkommen sollten (ja sogar 0,06 pCt. oder 0,1 pCt. wurde an einzelnen Bahnen notirt), man hätte denn annehmen müssen, die Farbenblinden seien schon früher ohne ärztliche Untersuchung in Folge begangener Fehler im Dienste als untauglich entfernt worden. Dieser Umstand forderte allein dazu auf, genaue Untersuchungen an Bahnen auszuführen und eventuell die vollständige Werthlosigkeit der bis dahin gemachten Prüfungen zu documentiren.

Diesen Beweis zu erbringen gelang auch vollständig, dagegen wurde ich leider gar bald inne, dass die farbenblinden Eisenbahnbediensteten zu wissenschaftlichen Untersuchungen nicht geeignet waren, erstens weil bei ihnen stets das Bestreben der Dissimulation sich zeigte, zweitens weil sie dem Untersucher aus dienstlichen Rücksichten nicht ausreichend zur Verfügung gestellt werden konnten. Dieser Mangel an wissenschaftlicher Ausbeute ist auch die Ursache, warum ich die erhaltenen Resultate durch fast drei Jahre unbenützt im Pulte liegen liess und sie erst jetzt veröffentliche.

Die Untersuchungen wurden an zwei grösseren Bahnen ausgeführt, an der X-Bahn **) und an der Kaiser-Ferdinands-Nordbahn.

An der X-Bahn hatte ich beabsichtigt, an allen grösseren Stationen selbst zu untersuchen, um namentlich sämmtliches Maschinenpersonal, welches für die Fahrsicherheit am wichtigsten ist, selbst zu prüfen. Zu dem

*) Wiener Klinik 1879. p. 98.

**) Diese Bahn wünscht nicht öffentlich genannt zu werden.

Zwecke musste ich mit meinen Behelfen jede Station besuchen, was wegen der oft weiten Entfernung von Wien nur mit grossen Opfern an Mühe und Zeit erreichbar war, und dort dasjenige Personal untersuchen, welches nicht, weil im Dienste beschäftigt, abwesend war, so dass zur Completirung oft eine mehrmalige Reise nach demselben Orte nöthig wurde. Dadurch geschah es auch, dass es bei allen Farbenblinden ausserhalb Wiens bei einer einmaligen Untersuchung blieb und eine Nachprüfung von meiner Seite nicht möglich war. Diese konnte nur an dem Wiener Personal und auch hier nur in beschränktem Masse ausgeführt werden. Ein anderer Modus die Massenprüfungen selbst vorzunehmen ist nicht möglich, denn es ist z. B. ganz undurchführbar, das Personal der kleineren Stationen und die Streckenwächter an einzelnen Punkten zur Untersuchung zu concentriren, weil dies ohne Störung des Betriebes nicht angeht. Die Massen-Untersuchungen müssten jedenfalls von Jemand ausgeführt werden, der seine ganze Zeit dieser Arbeit widmen kann, nicht von Jemand, der nur seine Mussestunden dazu verwenden will.

Ich habe auf diese Weise vom September 1878 bis zum Frühjahre 1880 1544 Personen untersucht, davon 693 in Wien, die übrigen auf den Strecken in verschiedenen Ländern und bis an die Grenzen der Monarchie; dass ich die Untersuchungen ganz zu beenden unterliess, wird man begreifen.

An der Nordbahn suchte ich nun einen anderen Weg einzuschlagen. Ich habe nur den grösseren Theil des Wiener Personales selbst geprüft (430 Personen). Bei dieser Gelegenheit wurden eine Anzahl Ingenieure in die Holmgren'sche Methode eingeweiht und diese untersuchten nun auf ihren Dienstreisen das übrige Personal. Alle, welche ihnen als verdächtig auf Farbenblindheit erschienen, sollten nach Wien dirigirt und mir zur Nachprüfung vorgestellt werden, was freilich nur zum Theile geschah.

Einige dieser Herren brachten der Sache ein grosses Interesse entgegen und ich glaube, dass ich durch sie alles Erreichbare auch erreichte; aber wie die Zahlen lehren werden, fanden sie einen viel geringeren Percentsatz von Farbenblinden als den, welchen ich bei den von mir untersuchten Personen gewann, so dass ich die Resultate nicht ohne Misstrauen betrachten kann.

Ich kann daher auch diesen von mir eingeschlagenen Weg nicht als den richtigen ansehen. Die Nachprüfung der bei der Massenuntersuchung beanstandeten Individuen durch Fachkundige ist leicht durchführbar; der Schwerpunkt liegt aber in den Massenuntersuchungen und diese sollten nur von hierzu vollkommen geeigneten Personen ausgeführt werden, wie es auch Jeffries verlangt und wie es in Nord-Amerika gesetzlich gefordert wird.

Ich begann meine Untersuchungen in der Weise, dass ich eine Anzahl Personen nach verschiedenen Methoden prüfte, um ein selbstständiges Urtheil über letztere zu erhalten. Es kamen auf diese Weise zur Verwendung: die Methode von Donders mit farbigen Punkten, Stilling's Methode der farbigen Schatten, Meyer's Florpapierversuch, Stilling's Tafeln, Daae's Tafel und Holmgren's Stickwollprobe. Nur in wenigen Fällen wurden Prüfungen mit dem Spectralapparate ausgeführt.

Die Methode von Donders, die Entfernung zu eruiren, in welcher kleine farbige Papierstückchen bei auffallendem oder mit farbigen Gläsern hinter kleinen Oeffnungen in einem Schirme bei durchfallendem Lichte erkannt werden, eignet sich wohl nicht zur Eruirung Farbenblinder, sondern mehr zur Bestimmung der Farbensehschärfe Farbennormaler, vor Allem bei intelligenten Personen, also zur Eruirung quantitativer, aber nicht qualitativer Farbensinnsstörungen. Sie ist sehr zeitraubend und setzt vor Allem die Bestimmung des Refractionszustandes voraus, da vorhandene Ametropie corrigirt werden muss.

Die Untersuchung bei auffallendem Lichte wurde im Freien, in einem Garten an sonnenhellen Tagen bei 44 Personen (sämmtlich zufällig mit normaler Sehschärfe) ausgeführt. Der Durchmesser der Papierstückchen, die auf schwarzen Sammt aufgelegt waren, betrug 1 Mm. Als grösste Entfernung wurden 5 Meter angenommen, nur bei 12 ausserhalb Wiens Untersuchten zufällig 7 Meter.

Roth erkannten 11 Personen in 7 M., 18 in 5 M., 2 in 4,5 M., 5 in 4 M., 3 in 3 M., 2 in 2,5 M., 2 in 2 M., 1 nur in 1,5 M.

Grün nannten richtig 11 in 7 M., 18 in 5 M., 2 in 4,5 M., 4 in 4 M., 1 in 3,5 M., 2 in 3 M., 2 in 2,5 M., 3 in 2 M., 1 nur in 0,5 M.

Blau erkannten 2 in 7 M., 10 in 5 M., 3 in 4,5 M., 4 in 4 M., 2 in 3,5 M., 6 in 3 M., 5 in 2,5 M., 4 in 2 M., 2 in 1,5 M., 3 in 1 M., 3 in 0,5 M.

Gelb endlich erkannten 3 in 7 M., 25 in 5 M., 1 in 4,5 M., 1 in 3,5 M., 7 in 3 M., 1 in 2 M., 2 in 1,5 M., 2 in 1 M., 2 in 0,5 M.

Alle diese besassen normalen Farbensinn. Von zwei Farbenschwachen ist notirt: Bei A. roth und grün in 7 M., blau in 0,5 M., gelb in 5 M.; bei B. roth und grün in 5 M., blau und gelb wie bei A. Diese letzten zeigen also keine abweichenden Resultate von den Normalen. Aber ich will weder auf die Einen noch auf die Anderen grosses Gewicht legen, denn die zu Prüfenden suchten in grösstmöglichster Entfernung richtig zu benennen, um nicht für farbenblind gehalten zu werden, und erkannten sehr bald, dass gelb in der Ferne für weiss imponirte, blau gar nicht gesehen wurde und roth leichter als grün; sie konnten also leicht richtig benennen ohne richtig zu sehen.

Das gleiche gilt von den farbigen Lichtpunkten (ich bediente mich dazu des von Donders angegebenen Apparates). Es wurden 103 Personen damit geprüft, von

welchen nur 2 Rothblinde die Probe nicht bestanden. Sie wurde jedoch mit der Zeit nur in der Weise benutzt, dass ich in 5—8 Metern zuerst nach 1 Mm. grossen oder wenn diese nicht erkannt wurden, nach grösseren Lichtpunkten fragte, um vor allem zu erfahren, ob die Hauptsignalfarben richtig gesehen werden. Das ist nun freilich nicht mehr die Methode nach Donders. Drei Grünblinde (davon 1 nur unvollständig) und 3 mit schwachem Farbensinn nannten die Farben (1 Mm. in 5 M.) richtig. Von einem Individium, das normalen Farbensinn besass, aber nur S $\frac{6}{60}$ hatte, wurden sie nur in 2 M. richtig gesehen. Die oben gemachten Einwände gegen das Mitwirken von Combinationen gelten auch hier.

Von den Methoden, die auf Simultancontrast beruhen, habe ich über die eine, die von Stilling zu diesem Zwecke verwendeten farbigen Schatten schon an anderem Orte (l. c. p. 85 ff.) berichtet. Ich habe angeführt, dass sehr häufig Normalsichtige die Farben der Schatten unrichtig benennen, dass die Gläser in der Regel nicht frei von anderen Farbenbeimengungen sind und daher auch Farbengemische in den Schatten erzeugen, dass die Contrastfarben nicht immer in gleicher Schönheit zu sehen sind, und dass man es Niemand verübeln kann, wenn er einen purpurgrauen Schatten nicht roth, sondern grau nennt, dass man wenigstens keinen Schluss auf Farbenblindheit daraus ziehen kann. Von den 175 auf diese Weise untersuchten, bei welchen die farbigen Schatten als primäre Methode benutzt wurden, waren 165 mit normalem Farbensinn ausgestattet, 120 von diesen machten keine Benennungsfehler, die Uebrigen nannten den einen oder den anderen Schatten falsch. Die Art dieser Benennungen habe ich von einer Anzahl Personen l. c. p. 85 aufgeführt.

In der Folge benutzte ich die Methode nur zur Controle, um sie endlich ganz aufzugeben, da ein dunkles Local nicht überall zu haben war, und da die folgende Probe ebenso viel leistet.

Diese, Meyers Florpapiercontrast, wurde bei 185 Personen, von denen 176 normal waren, als Massenprobe versucht; 85 derselben machten Fehler in der Benennung.

Die grüne Contrastfarbe (lichtpurpurner Grund) nannten 2 Personen blau, 1 violett, 4 gelb, 1 drap, 2 braun und 7 grau.

Den purpurfarbigen Contrast (lichtgrüner Grund) nannten nur wenige unrichtig; 2 bezeichneten ihn als „blau ins graue" und als „ins blaue", 1 als violett und 2 als braun, den durch Contrast gelben Ring nannten 7 grau, 5 braun, 2 grün, 1 weiss.

Am häufigsten wurde der am wenigsten deutliche blaue Contrast von gelb falsch benannt; 15 nannten ihn schwarz, ebensoviele grau, 4 braun, 6 lila, 4 violett, 1 grün.

Von 2 Rothblinden nennt der Eine alle Farben richtig, der Andere statt 1. grün, 2. roth, 3. gelb, 4. blau: 1. grau, 2. grau, 3. grün, 4. blau. Von 2 Grünblinden nennt einer: 1. grün, 2. roth, 3. braun, 4. röthlich, der zweite 1. roth, 2. violett, 3. gelb, 4. grün.

Ein unvollständig Rothblinder benennt: 1. grau, 2. röthlich, 3. gelblich, 4. „ins Rothe."

Einige Individuen mit schwachem Farbensinn, benannten zumeist falsch; so ein solcher, der den Rothgrünblinden zunächst stand: 1. grau, 2. roth, 3. weiss, 4. schwarz; ein zweiter nannte nur das Blau schwarz.

Von zwei mit schwacher Blaugelbblindheit nennt grün der eine richtig, der andere grau und braun; blau, der eine braun und grau, einer schwarz, roth und gelb aber beide richtig.

Ich weiss ganz wohl, dass ich, statt die Farben benennen zu lassen, andere farbige Objecte zur

Bezeichnung derselben hätte verwenden sollen. Aber einerseits hatte ich zu Beginn der Untersuchungen im Jahre 1878 keine Veranlassung, die Proben anders auszuführen, als sie von ihren Erfindern angegeben wurden, andererseits sehe ich auch keinen grossen Vortheil, wenn ich neben der Originalprobe nach Holmgren auch noch diese Modificationen hätte üben sollen.

Ich bin ganz einverstanden mit der Ansicht, dass jede Methode, die lediglich auf Farbenbenennungen hinausläuft, unsicher und daher nicht ausschlaggebend ist. Trotzdem möchte ich als Controlprobe dieser Benennungen nicht ganz entbehren. Doch bediente ich mich hiezu nicht der durch Contrast erzeugten häufig nicht ausreichend deutlichen Farben, sondern benützte die Tafel der Verwechslungsfarben, die Stilling einer der früheren Auflagen (1878) seiner isochromatischen Tafeln beigegeben hat.

Ich habe dabei gefunden, dass alle nach anderen Proben als farbentüchtig Erkannten auch die Farben dieser Tafel richtig benannten, oder doch nur Fehler machten, die zweifellos mangelnder Intelligenz entsprangen.

Von den Farbenblinden ist zu sagen, dass aus der Art der Nomenclatur sich kein Schluss auf ihren Fehler ziehen liess, dass namentlich bezüglich einer Scheidung in Roth- und Grünblinde nichts eruirt werden konnte. Die Wenigsten hielten die Farben der einzelnen Paare für identisch, wenigstens fanden sie verschiedene Helligkeiten derselben Farbe.

Das Farbenpaar No. I. roth, gelbbraun wurde genannt: selten richtig roth, braun; beides grün, beides roth oder roth und grün, roth und grau, grün und braun.

No. II. rothbraun, grün: selten richtig braun, grün; beides braun, beides grau, beides grün, beides roth oder grün und roth, roth und grün, rothbraun und roth, roth und braun, schwarz und roth.

No. III. blau, grün und schwarz. Blau wird fast

durchwegs richtig genannt, nur je 1 mal roth, lichtgrün und lila; grün sehr oft richtig, häufig aber roth, nur selten gelb, grau oder braun. Schwarz wird fast stets richtig genannt, selten dunkelgrau oder braun, 1 mal grün, von Rothblinden aber wiederholt roth.

No. IV. Lichtblau, lichtgelbgrün, grau. Das Blau richtig blau, aber auch grau, grün violett oder rosa. Das Gelbgrün nur ausnahmsweise richtig, fast immer gelb, aber auch von Normalen; das Grau sehr oft richtig, oft grün, selten rosa, blassroth, bläulich, braun.

No. V. Dunkelgrau, dunkelgrün, grauviolett. Die beiden ersten werden grau oder grün benannt, seltener braun oder roth. Die dritte Farbe als schwer zu benennen wurde weggelassen.

No. VI. Grün, grünlichbraun wurde von keinem Farbenblinden richtig benannt. Die Benennungen lauteten: am häufigsten beide roth; beide grün, seltener beide gelb, braun oder grau, auch roth und grün, roth und braun, roth und gelb.

No. VII. Gelbroth, gelb wurde fast immer richtig bezeichnet, von Einzelnen dunkler und lichter gelb, braun und gelb, dunkler und lichter roth, sehr selten grün und gelb, oder beide grün.

Diese Benennungen beziehen sich auf die vollständig Roth- und Grünblinden. Die unvollständig Farbenblinden dieser Categorie (soweit ich von ihnen Notizen finde) machten weniger Fehler, aber diese waren so auffallend, dass sie eigentlich aufforderten, sie unter die vollständig Farbenblinden (für Roth und Grün) zu rechnen, wenn sie z. B. No. VI roth, roth benannten.

Kein Farbenblinder nannte die Stilling'sche Tafel vollständig richtig.*)

Die Benennungen bei Farbenschwäche waren entweder

*) Vergl. auch Pflüger, Arch. f. Augenh. IX., p. 390.

richtig, oder die Fehler waren unbedeutend, grün von II und III) wurde hie und da grau genannt, grau (IV) als rosa bezeichnet.

Anders als die Benennungen der Roth- und Grünblinden sind die eines unvollständig complet Farbenblinden. Er sortirte zu Holmgren I grau, zu IIa richtige Wollen, zu Blau blaugrüne; grelles Gelb und Blau erklärte er als ähnlich. Er nannte an der Farbentafel Stillings: I roth, grau, II grau, blau, III grau, dunkelgelb, grau, IV unbekannt, blau, rosenroth, V. schwarz, grau, —, VI grau, grau, VII roth, grau.

Aehnliche Benennungsfehler hörte ich nur noch einmal bei einem Grünblinden der zu Holmgren I grau, zu IIa grün und grau, zu IIb lichtes grün legte; blau sortirte er richtig. Er nennt I grün, grün, II grün, dunkler als das vorige, III gelb, roth, schwarz, IV blau, blau, grau V unbekannt, grün, —, VI roth, röthlich, VII roth, gelb.

Bei passenderen Farben, namentlich lichteren Tönen wären vielleicht auch bei Farbenschwachen grössere Fehler zu Tage getreten. Doch wurden von nur wenigen die Benennungen notirt, da Farbenschwäche keine Dienstuntauglichkeit begründete.

Aus dem Gesagten erhellt, dass die Benennung von Farben allerdings als Beihilfe zur Constatirung von Farbenblindheit dienen kann; doch dürfen hiezu grelle, ausgesprochene Farben, wie sie z. B. die Heidelberger Farbenbüchlein enthalten, nicht verwendet werden. Besonders waren mir die Benennungsfehler dem Eisenbahnpersonale, vor Allem den Beamten gegenüber von grossem Werthe, welche fast ausnahmslos den Resultaten der Holmgrenschen oder der Stilling'schen Methode keinen grossen Glauben beimassen und die Diagnose Farbenblind bei Untergebenen, die sie als sehr verwendbar kannten, nur mit Kopfschütteln gelten liessen oder die Fehler auf mangelnde Intelligenz der Leute zu schieben geneigt waren. Hörten

sie aber, dass Jemand das Grün von No. VI als roth benenne, so waren sie vollkommen überzeugt. Weniger brauchbar war die Benennung farbiger Lichter wegen der grossen Uebung, welche die Farbenblinden im Sehen der Signale durch die Unterschiede der Helligkeit besitzen. Ungeübte, welche bisher mit Signalen nichts zu thun hatten oder noch nicht lange im Dienste waren, machten auch da leichter Fehler, bei den meisten Uebrigen gelang es, durch doppelte Gläser Fehler aufzudecken, so dass z. B. ein einfaches grünes Glas vor einer Lampe grün, ein doppeltes aber roth genannt wurde oder umgekehrt, bei Einzelnen verfing aber auch dieses Mittel nicht, obwohl über ihre Farbenblindheit nicht der mindeste Zweifel obwalten konnte.

Eine ausgebreitete Verwendung fanden Stilling's isochromatische Tafeln (zuerst die vom Jahre 1877, dann auch die vom Jahre 1878). Ich hatte sie anfänglich neben der Holmgren'schen Probe bei allen Untersuchten benutzt und kam dabei zu dem auch von Andern gefundenen Resultate, dass sie auch in der neuen Auflage (die letzte erst vor einigen Wochen erschienene natürlich ausgenommen) von einzelnen notorisch Farbenblinden gelesen wurde, dass andererseits die meisten Farbennormalen sie gut entzifferten, wenn man an der Blaugelb- oder der Simulanten-Tafel demonstrirt hatte, was eigentlich zu sehen sei. Nur einige Personen der niedersten Categorie und besonders solche polnischer Nationalität vermochten weder Buchstaben noch Zeichen auf ihnen zu sehen, obwohl sie gewiss nicht farbenblind waren; ausserdem kenne ich nur zwei Beamte, intelligente Leute, der eine derselben sogar ein Maler, welche, trotzdem sie die einzelnen Quadrate richtig definirten, aus ihnen keine Buchstaben zusammensetzen konnten.

Die Tafeln für herabgesetzten Farbensinn, die erst später erschienen, habe ich nur an der Nordbahn in Ver-

wendung nehmen können. Ich habe dabei gefunden, dass von mehreren Leuten, welche die grauviolette Tafel nicht lasen, auch die ähnliche für Simulation von Farbenschwäche nicht entziffert wurde. Die von Cohn so gerühmte Tafel II habe ich nicht verwendet, nachdem die nachher mehrfach citirte Bemerkung in der Vorrede sie als durch Irrthum in die Auflage gekommen bezeichnete, welche Bemerkung noch durch die Entschuldigung verstärkt wird, dass dadurch der Preis der Lieferung nicht erhöht wurde. Cohn erklärt die Tafel aber als sehr verwendbar, als feinste Probe zur Diagnose von Farbenblindheit, und widerlegt auch den Einwand, den man in der Schwierigkeit des Erkennens finden könnte, durch mit der Tafel an Schülern gemachte Untersuchungen.

Nach meinem Exemplare, das ich selbst nicht ohne Mühe entziffere, würde ich nun wie Mauthner, dem ich hierin ganz beistimmen muss, nicht den Muth haben, Farbenblindheit zu diagnosticiren; dasselbe muss entschieden ein minder gelungenes sein. Ich glaube aber nicht, dass hierin der Schwerpunkt der Frage liegt. Es handelt sich lediglich darum, eine Methode zu besitzen, durch welche man bei Massenuntersuchungen alle sicher nicht Farbenblinden und Farbenschwachen eliminirt, um die Uebrigen genaueren Prüfungen unterziehen zu können. Ob man dann die nur mit Tafel II zu Beanstandenden als farbenschwach bezeichnen will und ob man diese als untauglich zum Bahndienste erklärt, darüber müsste man gesondert discutiren. Meine Bedenken gegen die Tafel sind anderer Art. Cohn hat bei intelligenten Leuten untersucht. Bei Bahnbediensten sind diese die Minderzahl und man würde wahrscheinlich so wenige finden, welche die Tafel lesen, dass die zweite Untersuchung abermals eine Massenprüfung wäre. Aus demselben Grunde habe ich auch die Pflüger'schen Tafeln, die erst gegen das Ende meiner Untersuchungen an der Nordbahn in meine Hände

kamen, nicht als primäre Probe verwendet. Gewiss ist es, dass Stilling's Tafeln, wenn sie das leisten, was sie leisten wollen und selbst noch etwas darüber hinaus, d. h. wenn durch sie auch einige Normale fälschlich zu späterer Sichtung mitgelangen, das Ideal einer Massenprobe vorstellen würden, schon deshalb, weil sie auch in der Hand eines Laien verwendbar wären, was die Untersuchungen an Eisenbahnen und beim Marinepersonale unendlich vereinfachen würde. Vielleicht haben die neuesten Tafeln (1883) dieses Ziel erreicht.

Trotz der gegentheiligen Ansicht mancher Collegen möchte ich die Holmgren'sche Methode noch immer für die beste halten. Ich habe nach derselben sämmtliches Personal geprüft und zwar genau in der von Holmgren angegebenen Weise, d. h. zuerst mit grüner Wolle, aber ob nun die Probe mit dieser überstanden wurde oder nicht, stets auch mit der Purpurwolle. Ich hatte dazu meine guten Gründe. So wie es vorkommt, dass Jemand, der in der Grünprobe Fehler macht, nachher die Probe mit rosa Wolle richtig besteht, nach Holmgren also unvollständig farbenblind ist, so fand ich auch Leute, welche Grün fehlerlos sortirten, nachher aber die Purpurprobe nicht richtig durchführten.

Dass mehrere derselben später bei Wiederholung der Grünprobe auch in dieser Fehler machten, ist gleichgültig; hätte ich nur diese allein gemacht, so wären die Betreffenden als normal erklärt worden.

Der Methode sind besonders drei Vorwürfe gemacht worden. Erstens, dass Wolle ein unpassendes Material sei, zweitens, dass man nach Holmgren nur vollständig Farbenblinde auffinde, aber nicht Farbenschwache, endlich, dass Farbenblinde durch Uebung die Probe richtig zu machen erlernen können.

Was den ersten Einwurf betrifft, kann er sich nur auf die rothe Wolle beziehen, diese erscheint dem Farben-

blinden glänzend. Ein farbenblinder Fabrikant, der sich Zeit Lebens mit Farben beschäftigen musste und daher eine grosse Uebung im Erkennen besitzt, meinte sogar, diese Wolle würde er auch unter dem Tische erkennen, er fühle die Farbe. Aber gerade diese rothe Wolle ist, wenigstens für Rothgrünblindheit, die am wenigsten wichtige, und Holmgrens Probe IIb, die ich nur bei Farbenblinden machte, wird von vielen derselben ohne Irrthum zu Stande gebracht. Dieser nicht abzuleugnende Fehler der Methode ist also leicht zu ertragen.

Dass man schwachen Farbensinn mit derselben nicht entdecke, halte ich nicht für durchaus zutreffend. Dies würde nur gelten, wenn man blos das Resultat der Wahl ins Auge fasst; das darf man aber keineswegs thun. Stets muss man sehen, wie der Untersuchte die Probe macht. Er macht sie entweder mit grosser Schnelligkeit richtig oder falsch, und dann ist in beiden Richtungen über seinen Farbensinn kein Zweifel vorhanden. Oder er ist sehr vorsichtig und geht sehr langsam zu Werke. Dann sehe ich mir immer meinen Mann sehr genau an. Von einem Intelligenten verlange ich, wenn sein Farbensinn in Ordnung ist, ein decidirtes Vorgehen; wenn er Fehler macht, so sind es die der Farbennormalen, er wirft z. B. Grün aller Categorien zusammen und verbessert den Fehler rasch, wenn er darauf aufmerksam gemacht wird. Leute minderen Bildungsgrades finden sich nicht immer gleich zurecht, aber auch hier ergiebt die Art der Fehler, was von Farbenunkenntniss herrührt oder nicht.

Wer aber Fehlfarben in die Hand nimmt, wer offenbar zeigt, dass er auch nur einen Moment darüber im Unklaren sein kann, ob z. B. ein Grau oder ein Lichtbraun zu Grün gehöre, dessen Farbensinn ist nicht ganz in Ordnung und der bedarf einer eingehenderen Untersuchung. Diese ergiebt oft, dass keine Störung vorhanden ist, oft aber ist zweifellose Farbenschwäche nachzuweisen. Wenn man

also das streng beobachtet, was auch Holmgren verlangt, wenn man jede „Hinneigung zur Verwechslung" berücksichtigt, werden gewiss auch die Fälle mit schwachem Farbensinn der Aufmerksamkeit nicht entgehen.

Ich würde übrigens vorschlagen, die Holmgren'sche Probe für feinere Untersuchungen so zu modificiren, dass man zu derselben nur blasse oder mit etwas Grau gemischte Farben benutzt, welche an und für sich schwerer zu erkennen sind; man würde dadurch gewiss bei der ersten Untersuchung viele Normale mit für Controlproben ausscheiden, das wird man aber bei jeder mit Absicht sehr schwierig gemachten Probe thun müssen. Ich sagte: „für feinere Untersuchungen." Ich meine damit für solche, bei welchen es auf die Eruirung schwachen Farbensinnes ankommt. Und da stellt sich uns vor allem die Frage entgegen, ob solche Individuen mit Farbenschwäche zum exekutiven Eisenbahndienste tauglich sind. Cohn beantwortet diese Frage in neuerer Zeit entschieden mit „Nein." Jedenfalls müsste erst durch das Experiment entschieden werden, in welcher Entfernung ein so Farbenschwacher Signallichter erkennt; mir sind aber direkt hierauf gerichtete Untersuchungen nicht bekannt.

Im Allgemeinen würde ich wohl der von anderer Seite ausgesprochenen Meinung beistimmen, dass bereits Angestellte trotz schwachen Farbensinnes zu belassen seien, dass man dagegen bei Neuanstellungen, namentlich des Maschinenpersonales, mit grösster Strenge vorgehe, und nur vollständig Farbennormale acceptire. Ebenso müsste man bei intelligenteren Leuten, in specie also bei Locomotivführern und Beamten, die vorgeschlagene oder eine andere feinere Probe vornehmen. Dies führt uns auf den dritten Einwurf.

Man sagt, dass der Farbenblinde es durch Uebung dahin bringen könne, die Holmgren'sche Probe fehlerfrei zu machen. Und so sehr ich mich stets als Anhänger derselben erwiesen habe, muss ich doch zugestehen, dass

dieser Einwurf nicht ohne alle Berechtigung ist. Ein Conducteur legte bei der ersten Probe zu I. Grau und Braun, zu II.a Grau und Blaugrün, zu II.b Lichtgelb und Lichtgrün. Bei der Revision sortirt er jedoch Grün ganz richtig und legt zu Rosa nur ein Blaugrün. Ein Zweiter, der zu I. ebenfalls Grau und Braun gelegt hatte, probirt bei der Revision nur Lichtbraun, ohne es hinzuzulegen. Beide hatten sich eingestandenermassen fleissig geübt. Schwieriger wird die Sache noch bei den Beamten, die schon geübt zur Primäruntersuchung kommen. Der Beamte F. legt zu I. Grau, sortirt aber II.a und II.b richtig, er wäre also unvollständig farbenblind; auf Stilling's Farbentafel nennt er No. I roth, grün, No. II grün, braun, das Lichtblau von No. IV Rosa, No. V alle drei grün, No. VI beide braun! Wie er nachher erzählt, hat er fünf farbenblinde Brüder. Der Beamte Hermann A. legt zu I. Chamois, sortirt II.a und II.b richtig, liest Stilling's Tafeln nicht. Er nennt No. I braun, grün, No. II beide vielleicht roth, No. VI roth und braun u. s. w. Einer meiner Schüler, ein College aus der Schweiz, meldet sich als farbenblind. Er zeigt die Probe, wie er sie früher machte und sagt, diese entspräche auch jetzt noch vollständig seinem Farbensinne; er ist darnach entschieden farbenblind. Er zeigt aber nachher, wie er die Probe jetzt zu machen im Stande ist, und diesmal machte er sie fehlerfrei. Er sortirte langsamer und war sparsamer in der Auswahl, aber er griff nach Fehlfarben und wäre einem aufmerksamen Untersucher auch jetzt nicht entgangen. Und so habe ich bisher zwar noch nicht gefunden, dass ein geübter Farbenblinder die Probe tadellos gemacht hätte; mein unbegrenztes Vertrauen in dieselbe ist jedoch ein wenig erschüttert und in der Hand eines ungeübten Untersuchers ist sie kaum ganz verlässlich. Ich finde zudem unter meinen Notizen folgenden Fall. Ein Weichenwächter aus Ostrau, ein Mann niederer

Bildung, bei dem Vorübungen nicht wahrscheinlich waren, macht alle drei Proben richtig. Ganz glatt scheint es dabei wohl nicht gegangen zu sein, sonst wären weitere Proben nicht gemacht worden. Ich notirte aber weiter: Nennt auch die Farben richtig, nur einmal bezeichnet er grün als roth. Die Stilling'schen Tafeln liest er nicht. Als die Holmgren'sche Probe jetzt wiederholt wurde, legt er zu I. Braun und zu II.a Blau.

Ich muss also die Möglichkeit zugeben, dass auch nach Holmgren ein oder der andere Farbenblinde nicht aufgefunden wird, und dass uns also umsomehr Leute mit schwachem Farbensinn entgehen werden, wie ja Holmgren (Farbenblindheit p. 150) selbst zugiebt.

Einen Vorzug der Holmgren'schen Methode sehe ich darin, dass sie eine Scheidung in Roth- und Grünblinde zulässt. Ich habe bereits Eingangs erwähnt, dass ich meine Absicht, die unter dem Eisenbahnpersonale gefundenen Farbenblinden zu wissenschaftlichen Untersuchungen zu benutzen, aufgeben musste. Ich will daher auch theoretischen Fragen ganz aus dem Wege gehen. Aber mag man welcher Parthei immer angehören, mag man der Dreifarben- oder der Vierfarbentheorie huldigen, mag man die Farbenblinden in zwei oder drei Gruppen theilen, die Thatsache bleibt feststehen, dass man bei der Holmgren'schen Purpurprobe in den meisten Fällen eine Scheidung nach drei Gruppen vornehmen kann. Wohl ist es sicher, dass die Blaugelbblinden (Violettblinden, Blaublinden) von den Roth- und Grünblinden sich mehr unterscheiden, als die beiden letzten untereinander, so dass man die letzteren immerhin als Roth-Grünblinde zusammenfassen kann, dass man sie aber trotz ihrer näheren Verwandtschaft (nach der Art sich zu manifestiren) von einander scheiden müsse, scheint mir auch zweifellos. Beide haben für ein gewisses Roth und für ein gewisses Grün gleichzeitig eine fehlerhafte Perception, mögen sie nun die betreffenden

Farben (in spectraler Reinheit) weiss (grau) oder andersfarbig sehen, in den Fehlfarben, die sie zu ein und demselben Purpursträhn legen, unterscheiden sie sich doch meist ganz streng. Die einen legen stets Blau und Violett, die anderen stets ausser diesen oder auch allein Grau und Blaugrün dazu. Mag man nun die Probe nach einander aufstellen so oft man will, stets werden dieselben Fehlfarben ausgewählt, und wenn man sie auch erst nach längerer Zeit wieder untersucht, erfolgt die Wahl in gleicher Weise. Wenigstens gilt dies von einer grossen Anzahl der Fälle. Ich habe oft genug das Experiment gemacht, einen Rothblinden und einen Grünblinden nebeneinander zu stellen, um ihre Auswahl gegenseitig begutachten zu lassen und habe fast immer gesehen, dass der Eine mit der Zusammenstellung des Anderen unzufrieden war. Da aber ein Grünblinder nach Holmgren auch blaue (oder wie ich meine auch violette) Wolle zu Purpur legen kann (unter 32 Grünblinden war dies bei 14 der Fall), so würde wohl auch ein Grünblinder die Wahl eines Rothblinden billigen können, aber nicht umgekehrt. Man findet in dieser Beziehung auch, dass, wenn blau, violett, grün und grau ausgewählt wurde, der Geprüfte, wenn er aufmerksam gemacht wurde, dass er Fehler begangen habe und man ihn zur Revision aufforderte, sämmtliche Strähne einer Categorie als unpassend bei Seite warf.

Von dieser Regel habe ich jedoch Ausnahmen gesehen; leider habe ich nur von zwei Fällen Aufzeichnungen, obwohl sie mir etwas öfter (gewiss nicht häufig) vorgekommen sind. Ein als unvollständig farbenblind notirter Bremser aus Prerau legt zu Purpur Grau, bei einer Revision aber Lichtviolett. Wichtiger erscheint mir aber folgender Fall. Ein Wagenputzer aus Wien legt zu Purpur passende Purpursträhne einen mittelgrauen (carmingrau 92 e nach Radde) und einen dunkelbläulichgrünen Strähn. Der

Mann, der mir als Ordner bei den Massenprüfungen oft behülflich war und wiederholt als typisch Grünblinder demontrirt wurde, bei dem also an einen Irrthum oder eine Verwechslung nicht gedacht werden konnte, legt bei der nach einem Jahre vorgenommenen Schlusscontrole kein Grau und kein Grün, dagegen vier blaue und ein lichtviolettes Bündel dazu und wiederholt dies, als ich ihn nach einigen Tagen nochmals revidirte. Ich gebe diese Thatsachen ohne Commentar.

Eine andere Probe beruht auf der von Holmgren. Es ist die von Daae. Anstatt die Wollen auswählen zu lassen, wird die bereits gemachte Auswahl zur Begutachtung vorgelegt. In der Originalform kann ich die Tafel nicht als für Massenprüfungen geeignet halten. Die wenigsten Leute verstehen sie rasch. Sie meinen entweder, man frage nach der Gleichheit der 3 je zusammengehörigen Fäden, oder sie halten die gleichfarbigen, da die lichteste und dunkelste Nuance ihnen himmelweit verschieden däucht, für ungleich und verschanzen sich, wenn die Probe schlecht gemacht wurde, und das war bei vielen Normalen der Fall, so lange hinter Missverständnissen, dass endlich jeder weiss, welche Reihen gleich und welche ungleich sind. Damit verliert man so viel Zeit, dass ich die Tafel nur als zur Controlprobe verwendbar erklären kann.

Ich modificirte daher die Methode in der Weise, dass ich vor allem die einzelnen Reihen trennte, so dass die Möglichkeit, ihre Folgen sich zu merken, wegfiel, dass ich ferner zuerst die Reihen der Gleichfarbigen vermehrte und die Helligkeitsabstufungen untereinander mengte, um ausreichendes Material zur Demonstration zu gewinnen endlich, dass ich auch die mit Fehlfarben ausgestatteten in grösserer Anzahl sticken liess, wozu mir die bei der Holmgren'schen Probe erhaltenen Reihen zum Muster dienten.

Da mir die Anzahl der Proben in einer Reihe zu gross erschien und ich einzelne Fehlfarben für zweckmässiger hielt, habe ich die Zahl der Wollen auf einem Täfelchen reduzirt. Ich habe in meiner früheren Publication dieser Modification nur beiläufig Erwähnung gethan, ohne Absicht, damit eine neue Methode zu schaffen.

Mauthner hielt diese Modification für verwendbar und giebt nach Daae's Tafel und mit Hilfe von „Xanthokyanopen" 30 solche Täfelchen an, von denen jedes, wie es Donders bei seinen Wollrollen gethan, nur ein Farbenpaar enthält. Er zog jedoch den Wollen farbige Pulver vor, gegen welche ich nur die Zerbrechlichkeit der Gläser einzuwenden gehabt hätte, hat dieselben jedoch, da sich der Fabrikant nicht genau nach den Mustern hielt, was eine mühsame Controle nöthig gemacht hätte, wieder aufgegeben und ist zu den Wollen zurückgekehrt.

Diese Täfelchen, welche zuerst Pflüger als „Wolltäfelchen nach v. Reuss" in Anwendung brachte, habe ich weiter zu vervollkommnen getrachtet. Ich suchte sie zuerst dadurch handlicher zu machen, dass ich sie auf graues Stickpapier auf beiden Seiten gleichsticken liess, so dass man sie nicht erst auf die richtige Seite zu drehen braucht, und habe ferner, von Daae's Tafel ganz absehend, nur nach den bei mehr als 100 Farbenblinden, von denen ich Wollmuster aufbewahrt hatte, gefundenen Verwechslungsfarben anfertigen lassen.

Die Wollen sind sämmtlich der Holmgren'schen Collection entnommen. 6 Täfelchen enthalten ganz identische Farben (jede in Quadraten, die aus 7 Fäden gebildet sind) Purpur, Roth, Gelb, Grün, Blau und Violett, 7 dieselben Farben (von Grün 2) in verschiedener Helligkeit, die folgenden sind sämmtlich ungleichfarbig, und wie erwähnt, von Farbenblinden als gleichfarbig ausgewählt. Ich habe die Farben der letzten Gruppe nach Radde's Tafeln, soweit es möglich war, bezeichnet. No. 14—39

sind für Roth-Grünblinde, No. 40—50 für Blau-Gelbblinde bestimmt. Da ich zu wenige von letzterer Categorie gesehen habe, habe ich No. 47—50 nach Mauthner's Vorschlag beigefügt.

No.	I. Farbe	Bezeichnung nach Radde.	II. Farbe	Bezeichnung nach Radde.
1	rosa (II.a Holmgr.)		sämmtlich gleich der I. Farbe.	
2	roth (II.b Holmgr.)			
3	lichtgelb			
4	lichtgrün (I. Holmgr.)			
5	lichtblau			
6	lichtviolett			
7	lichtrosa (1)		dunkelrosa (purp.)	
8	lichtroth		dunkelroth	
9	lichtgelb		mittelgelb	
10	lichtgrün (4)		mittelgrün	
11	mittelgrün		dunkelgrün	
12	lichtblau		dunkelblau	
13	lichtviolett		dunkelviolett	
14	lichtgrün (4)	grasgrün 14q	grau	purpurgrau 42i und k
15	do.	do.	do.	lichtneutralgrau
16	do.	do.	do.	orangegrau 34n
17	dunkler. Grün	grasgrün 15h	do.	zinnobergrau 32f
18	do.	grasgrün 15n	do.	bräunl. Grau
19	lichtgrün	grasgrün 14q	gelb	gelb 7d
20	do.	do.	lichtbraun	braun 33r
21	do.	do.	do.	braun 33m
22	do.	do.	do.	grünl. Braun
23	rosa (1)	nicht bestimmb.	grün	grasgrün 15h
24	do.	do.	blaugrün	blaugrün 16l
25	do.	do.	do.	blaugrün 17q
6	do.	do.	lichtviolett	violett 22

No.	I. Farbe	Bezeichnung nach Radde.	II. Farbe	Bezeichnung nach Radde.
27	dunkler Rosa	nicht bestimmb.	dunkelviol.	violett 22f
28	rosa (1)	do.	blau	blaugrün 18g
29	do.	do.	do.	blau 19q
30	do.	do.	grau	blaugrau 39g
31	do.	do.	do.	orangegrau 35c
32	lichter rosa	do.	do.	zinnobergrau 32f
33	do.	do.	do.	violettgrau 40n
34	do.	do.	do.	carmingrau 42i
35	roth	purpur 26k	grün (1)	grasgrün 14q
36	do.	carmin 28g od.h	grün	grasgrün 13e
37	do.	carmin 30l	do.	gelbgrün 11p
38	do.	carmin 28h	braun	orange 6d
39	do.	carmin 30m	olivengrün	orange 6h
40	lichtgrün	grasgrün 14q	blau	blaugrün 18g
41	lichtblaugrün	blaugrün 16q?	violett	violett 22r
42	grelles Blaugrün	nicht bestimmb.	blau	blau 19l
43	lichtblau	blau 19s	grau	violettgrau 40i
44	lichtbraun	braun 33r	do.	violettgrau 40i
45	lichtestes Rosa	nicht bestimmb.	gelb	gelbgrau 35t
46	mittelrosa	do.	roth	carmin 30l
47	lichtgelb (Daae 1A)		rosa (Daae 1D)	
48	orange (Daae 1F)		violett (Daae 1G)	
49	roth (Daae 2F)		gelb (Daae 2E)	
50	braun (Daae 2G)		purpur (Daae 2D).	

Die Täfelchen werden unter einander gemischt auf einem Tische ausgebreitet und der zu Prüfende angewiesen, die gleichfarbigen auszusuchen.

Natürlich kann man die Anzahl der Täfelchen beliebig vermehren, sobald man neue Combinationen findet, für Blaugelbblindheit ist dies entschieden wünschenswerth.

Wenn man den Werth der Methode beurtheilen will, so kommen verschiedene Fragen in Betracht. Zuerst wäre zu constatiren, ob ein Farbenblinder leichter zu bewegen ist, selbst eine fehlerhafte Wahl vorzunehmen, wie bei der Holmgren'schen Probe, oder sich für eine bereits getroffene Wahl zu entscheiden, wie bei den pseudo-isochromatischen Proben. Diese Frage wollen wir unentschieden lassen, da sie von verschiedenen Aerzten verschieden beantwortet werden wird. Ferner: ist man mit derselben im Stande, alle Farbenblinden, ja alle Personen mit schwachem Farbensinn zu entdecken? Da die Täfelchen nach den Resultaten der Holmgren'schen Probe construirt sind, so wird man mit ihnen ungefähr dieselben Resultate erzielen wie mit jener, vielleicht auch geringere, weil ja auch noch andere Combinationen möglich sind, welche mir bisher nicht unterkamen. Die Täfelchen wären deshalb einer unbegrenzten Verbesserung fähig, und namentlich für schwachen Farbensinn müssten sie wohl vermehrt werden. Es ist dies auch der Grund, warum ich dieselben bisher nicht verkäuflich herstellen liess. Endlich drittens fragt es sich, ob die Methode bequemer ist als andere. Darauf wäre ich eher geneigt, mit Nein zu antworten als mit Ja. Ich fand, dass ich mit der Holmgren'schen Methode, auch wenn ich stets mit Grün und mit Rosa untersuchte, rascher zum Ziele kam. Wird die Zahl der Täfelchen vermehrt und die Probe deshalb zuverlässiger, so wird sie auch umständlicher. Ist die Methode deshalb überflüssig? Ich glaube als Controlprobe, deren wir nicht genug besitzen können, wird sie namentlich, wenn sie weiter vervollkommnet wird, entschieden ihren Platz behaupten können. Ich gehe übrigens damit um, die Methode durch Verminderung der Zahl der Täfelchen und Wahl anderer mehr für schwachen Farbensinn berechneten Farben zu modificiren und für Massenuntersuchungen geeigneter zu machen.

Aus dem Gesagten erhellt, dass keine der bis-

herigen Proben alles das leistet, was man von ihr verlangt, d. h. die Entdeckung sämmtlicher, auch der mit den geringsten Fehlern des Farbensinnes Behafteten. Als Massenproben kommen hiernach nur die Methoden Holmgren's und Stilling's (die Auflage von 1883 natürlich ausser Beurtheilung gelassen) in Betracht; nach meinen bisherigen Erfahrungen ziehe ich Holmgren's Stickwollprobe vor. Am besten wird es wohl sein, stets beide vereint anzuwenden; der dadurch verursachte Zeitverlust wird bei der Schnelligkeit, mit der man nach Stilling untersuchen kann, kaum in Anschlag gebracht werden können.

Als Controlprobe habe ich, was der Vollständigkeit wegen erwähnt sein möge, auch spectroskopische Untersuchungen vorgenommen. Die Intelligenz der Personen war jedoch für diese nicht ausreichend, so dass ich sie bald gänzlich aufgab.

Ich gehe nun zu den statistischen Resultaten meiner Untersuchung über.

An der X-Bahn wurden 1544 Personen untersucht, von diesen waren:

Complet Farbenblind . . .	0 = 0	pCt.
Rothgrünblind	50 = 3,23	„
Blaugelbblind	0 = 0	„
Mit schwachem Farbensinn .	26 = 1,68	„
Zusammen also mit abnormem Farbensinn	76 = 4,92	pCt.

Von den Rothgrünblinden waren:

Vollständig rothblind . 24 „ grünblind . 16	40 = 2,59	pCt.
Unvollständig rothblind 7 „ grünblind 2 „ unbestimmt ob roth- ob grünblind 1	10 = 0,64	„

Von den Farbenschwächen gehörten

zu Rothblind	4
zu Grünblind	5
unbestimmbar, ob zu Roth- oder Grünblind	10
zu Blaugelbblind	7.

An der Nordbahn wurden von mir 430 Personen untersucht. Von diesen waren 19 = 4,41 pCt. rothgrünblind, und zwar:

Vollständig rothblind	10	18
„ grünblind	7	
„ unbestimmbar, ob roth- ob grünblind . . .	1	
unvollständig rothblind	1.	

Die Personen mit schwachem Farbensinn waren, wie sich zum Schlusse herausstellte, vom Protokollführer als praktisch unwichtig nicht notirt worden.*)

Es schien mir aus praktischen Gründen nicht zwecklos, die Vertheilung der Farbenblinden auf die ver-

*) Ausserdem waren durch Bahnbeamte an der Nordbahn 3455 Personen untersucht, und darunter 80 = 2,31 pCt. als farbenabnorm gefunden worden. Diese habe ich zumeist gesehen oder es waren mir Wollproben ihrer Prüfungsresultate vorgelegt worden.

Es befanden sich unter ihnen:

Unvollständig complet farbenblind . .	1
vollständig rothgrünblind	58
unvollständig rothgrünblind	6
zusammen	65 = 1,88 pCt.

Dazu kamen mit schwachem Farbensinn 15 Personen.

Man sieht, dass die Zahlen viel kleiner sind als bei dem von mir untersuchten Personale, dass es also wahrscheinlich ist, dass nicht alle Farbenblinden gefunden wurden.

Von diesen entfielen auf das Betriebspersonal 2005 Personen mit 36 vollständig, 7 unvollständig Farbenblinden und 2 Farbenschwachen, auf das Bahnerhaltungspersonal 22 vollständig Farbenblinde und 13 Farbenschwache. Vom Maschinenpersonal wurde mir Niemand zur Revision vorgestellt.

schiedenen Dienstkategorien zu bestimmen. Hiernach gruppirten sich dieselben

an der X-Bahn:

	Personenzahl	farbenblind	farbenschwach
I. Kanzleipersonal	276	7 = 2,53 pCt.	1 = 0,36 pCt.
II. Maschinenpersonal	281	7 = 2,49 „	5 = 1,77 „
III. Zugbegleitungspersonal . . .	423	14 = 3,30 „	8 = 1,89 „
IV. Stationspersonal	564	22 = 3,90 „	12 = 2,13 „

An der Nordbahn:

	Personenzahl	farbenblind	farbenschwach
I. Kanzleipersonal	31	1 = 3,22 pCt.	—
II. Maschinenpersonal	107	9 = 8,52 „	—
III. Zugbegleitungspersonal . . .	202	7 = 3,46 „	—
IV. Stationspersonal	70	2 = 2,85 „	—

Fragt man, wie sich die Gesammtsumme der Farbenblinden zu den Dienstkategorien verhält, wobei ich auch die sämmtlichen an der Nordbahn mir zur Revision Vorgestellten mitzählte, im Ganzen 116 Personen, so erhält man folgende Zusammenstellung:

Kategorie	X-Bahn	Nordbahn	Summa
I.	7 = 14 pCt.	7 = 10,6 pCt.	14 = 12,06 pCt.
II.	7 = 14 „	9 = 13,63 „	16 = 13,79 „
III.	14 = 28 „	11 = 16,66 „	25 = 21,55 „
IV.	22 = 44 „	39 = 59,06 „	61 = 52,85 „

An diesen Zusammenstellungen ist vor Allem die grosse Differenz in den Percentzahlen der I. und IV. Kategorie auffallend. Unwillkürlich werden wir bei Betrachtung derselben an die von Magnus*) ausgesprochene

*) A. f. Ophth. XXIV. 4, p. 206. — Farben und Schöpfung. Breslau 1881, p. 225.

Ansicht erinnert, dass in den niederen Bevölkerungsschichten die Farbenblindheit ein verbreiteterer Fehler sei als in den höheren. Cohn und Magnus hatten in Breslau an den Gymnasien und höheren Vorbereitungsschulen 2,65 resp. 3,35 pCt. Farbenblinde gefunden, an den Mittel- und Elementarschulen dagegen 4,36 und 4,8 pCt. de Fontenay hat in Dänemark, Carl in Frankfurt, Netoliczka in Graz ähnliche Resultate erhalten. Ich selbst habe an Wiener Volksschulen *) 5,12 pCt. Farbenblinde gefunden, also eine höhere Ziffer als an den Bahnen und Magnus hat dieses Verhältniss für seine Ansicht verwerthet. Dasselbe kann man nun mit den eben gegebenen Zahlen thun. Die X-Bahn (die Nordbahn kann wegen der zu kleinen Zahlen nicht herangezogen werden) hat unter den Beamten 2,5 pCt., unter dem niederen Stationspersonale dagegen 3,9 pCt. Farbenblinde, und es entfallen von sämmtlichen Farbenblinden 12 pCt. auf die Beamten, dagegen fast 53 pCt. auf das Stationspersonal, und beide Bahnen sprechen auch gesondert betrachtet in derselben Weise. Ja, wenn wir die in der letzten Zusammenstellung gegebenen Procent-Summen betrachten, so zeigt sich, dass wir von I.—IV. ein Ansteigen der Zahlen finden, mit der grössten Differenz zwischen III und IV. Aber ebenso würden auch die Zahlen für die Intelligenz, wenn man diese so graduiren wollte, steigen müssen, deren höchster Grad wohl für die Beamten in Anspruch genommen werden muss, denen sich die Locomotivführer anschliessen; diesen folgen die Conducteure und von diesen kommt man durch einen grossen Sprung zu den Wagenputzern, Weichenstellern, niederen Handwerkern und Tagelöhnern. Magnus giebt seine Ansichten jedoch mit aller Reserve und es ist fraglich, ob sich die gefundenen Thatsachen nicht auch auf andere

*) Wiener medic. Presse 1881.

Weise erklären lassen. Ich wenigstens kann mich des Verdachtes einer anderen Erklärung nicht erwehren.

Mögen wir nach welcher Methode immer untersuchen, stets finden wir, dass die Untersuchung bei gebildeten Leuten rascher von statten geht. Wie schwer fällt es oft Leuten, z. B. die Stilling'schen Tafeln, oder gar die Pflüger'schen Buchstaben zu erkennen, ja ich würde in manchen Fällen es nicht wagen, aus negativen Resultaten einen Schluss auf mangelhaften Farbensinn zu ziehen. Bei intelligenten Leuten unterliegen diese Proben keiner Schwierigkeit, und wenn sie eine solche verursachen, wird der Verdacht wenigstens auf schwachen Farbensinn rege. Ebenso kann man sagen, dass Farbenblindheit bei ungebildeten Personen leichter zu finden ist, dass der Gebildete sich seines Fehlers eher bewusst ist und ihn mittelst der bekannten Anhaltspunkte, die er durch Beachtung der Helligkeit, des Glanzes u. s. w. gewonnen hat, auch eher zu maskiren versteht. Sollte es nicht vorkommen können, dass ein oder der andere Farbenblinde dem Untersucher entgeht, nachdem doch bei jeder Methode zugegeben werden musste, dass sie noch lückenhaft sei? Sollte sich also die grössere Anzahl der Farbenblinden in Elementarschulen und an niederem Bahnpersonale nicht auch aus der leichteren Auffindung der Farbenblinden erklären lassen? Ich kann jedoch nach meinen bisherigen Erfahrungen nichts thun, als mich auf die Stellung dieser Fragen beschränken.

Was die Arten der Farbenblindheit anbelangt, so vertheilen sich die von mir untersuchten 116 Fälle wie folgt:

Complete Farbenblindheit:

Unvollständig . . . . . 1.

Rothgrünblindheit:

a) Rothblindheit, vollständig . . . 56

„ unvollständig . . 8

b) Grünblindheit, vollständig . . . 41
„ unvollständig . . 5
c) Unbestimmt, ob Roth- oder Grünblindheit
vollständig 1
unvollständig . . . . . 4.

Sämmtliche Farbenblinde waren also mit Ausnahme eines einzigen Falles roth-grünblind. 64 derselben besassen nach Holmgren Rothblindheit, 46 Grünblindheit, von einem Falle waren die Notizen verloren gegangen, ich weiss nur, dass er vollständig rothgrünblind war, von 4 Personen liess sich eine genauere Diagnose nicht mehr machen, weil sie die Rosaprobe richtig durchführten. Schwacher Farbensinn wurde wie schon erwähnt, zu wenig berücksichtigt und nicht immer notirt, so dass ich nur 26 Fälle anführen kann, von denen 7 zur Blaugelbblindheit gehörten, 4 zu Roth-, 5 zu Grünblindheit, während von 10 sich nur sagen lässt, dass sie an eine der beiden letzgenannten sich anschliessen, aber nicht an welche.

Ich bin im Allgemeinen bei dieser Eintheilung Holmgren gefolgt und habe diejenigen, welche bei Probe I. und II.a Fehlfarben herauslegten vollständig, die dies nur bei Probe I. thaten, unvollständig farbenblind genannt; unvollständig ferner auch die, welche bei Probe II.a sich Fehler zu schulden kommen liessen, diese aber spontan verbesserten, oder doch eine Tendenz zeigten Fehler zu machen. Auf diese Weise liessen sie sich auch in Roth- und Grünblinde sondern.

Schwachen Farbensinn nahm ich dann an, wenn die Neigung bestand, Fehlfarben herauszusuchen, oder wenn zur Probe I unbedeutende Fehlfarben hinzugelegt wurden. Ich musste auch einige Personen hier unterbringen, von denen mir weitere Notizen fehlten, besonders solche, welche zur Zeit der Revision nicht mehr dem Bahnpersonale angehörten. Stets habe ich aber unter schwachen

Farbensinn eine qualitative Farbensinnstörung verstanden, wie schon daraus hervorgeht, dass ich sie einer oder der anderen Gruppe der Farbenblindheit zuzutheilen versuchte. Zur Percentberechnung habe ich sie nicht durchaus beigezogen, weil dies auch von Anderen nicht geschah und ich dadurch meine Zahlen für Vergleiche unbrauchbar gemacht hätte.

Ich glaubte, um den Vergleich zu ermöglichen, noch weiter gehen zu müssen. Es wird ja allgemein angenommen, dass die qualitativen Farbensinnstörungen bezüglich ihrer Quantität sehr verschieden sind und man hat demnach vollständige und unvollständige Farbenblindheit, sowie schwachen Farbensinn als drei verschiedene Grade aufgestellt. Diese von einander abzugrenzen, ist aber der individuellen Anschauung überlassen. Wenn ich der nach Holmgren's Vorschlage angegebenen Abgrenzung folgte, um eben einen Anhaltspunkt für die Eintheilung zu haben, kann ich doch dieselbe nur für eine künstliche, den wirklichen Verhältnissen sich nicht stets anpassende ansehen. So würde ja ein vollständig Farbenblinder, der bei der ersten Untersuchung sich als solcher leicht manifestirte, wenn er sich hinreichend geübt hat, manchmal nur als unvollständig farbenblind erscheinen, sobald man sich auf die Wollprobe allein verlassen würde. Es kommen auch Personen vor, welche, obwohl sie anscheinend ohne Vorbereitung erscheinen, nach Holmgren nur mindergradig farbenblind scheinen, nach anderen Proben aber die Anomalie in hohem Grade besitzen. Es scheint mir daher zweckmässig, den Grad der Farbenblindheit nur aus der Summe der Resultate von mehreren Prüfungen zu bestimmen. Diejenigen, welche ich als vollständig farbenblind angeführt, sind durchwegs solche, welche zweifellos Jedermann als solche ansehen würde. Von allen anderen habe ich in Kürze die Untersuchungsresultate im Folgenden aufgeführt und es mag dann Jeder, der daraus bezüglich

des Grades zu anderen Schlüssen kommt, diese ziehen und die Percentzahlen entsprechend verändern.

I. Rothgrünblindheit.

a) Unvollständige Rothblindheit.

1. H. Johann, Heizer, macht Holmgren I richtig, legt zu IIa blau und probirt violett. Zu grauer Wolle legt er 3 grüne Bündel, nennt sie richtig grün, während er für grau keinen Namen weiss. Bei einer Wiederholung der letzteren Probe macht er sie zwar richtig, probirt oben wiederholt grün. Bei der Schlussrevision legt er zu H. I*) grau, das er wieder bei Seite wirft und roth nennt; auch lichtviolett, das er zu H. IIa legt, entfernt er wieder. H. IIb sortirt er richtig; zu grau legt er blau-grün. Stillings neue Tafel für Rothgrünblindheit wird nicht gelesen, die braunen Quadrate werden grün genannt; die Tafeln für Blaugelbblindheit liest er richtig. Beim Florpapierversuche reagirt er auf Rosa richtig grün, auf Grün rosa, auf Blau grün, auf Gelb blau. Braun nennt er roth, Dunkelgrau röthlich.

2. Johann H., Zugspacker, sortirt H. I und IIb richtig; zu IIa legt er blau und violett auch bei Wiederholung. Stilling's neue Rothgrüntafel wird schwer, aber doch gelesen, Blaugelbtafel richtig. Bei der Florpapierprobe reagirt er auf Rosa: bräunlich, grünlich; auf Grün: röthlich; auf Blau: gelblich; auf Gelb: ins Rothe, grau. Farbige Schatten werden richtig benannt; ebenso 1 Mm. grosse Lichtpunkte (Donders). Die Reihen 4, 5, 6, 7 und 9 der Daae'schen Tafel werden für gleichfarbig erklärt.

3. Ignatz R., Gepäcksconducteur legt zu H. I grau, zu IIa probirt er violett, zu IIb. ein braun von gleicher Helligkeit. Zu Fleischroth wird lichtbraun und lichtgrünlichgrau gelegt. Bei der Schlussrevision wird zu H. I grau gelegt, zu IIb braun und violett probirt, IIb aber richtig sortirt. Stillings neue Rothgrüntafel wird nicht gelesen, die Blaugelbtafel richtig. Beim Florpapiercontrast reagirt er auf gelb richtig

*) Ich werde in der Folge der Kürze wegen die Bezeichnung (H. I, H. IIa, H. IIb für die drei Proben nach Holmgren gebrauchen; ferner soll Rothgrüntafel und Blaugelbtafel Tafel für Rothgrünblindheit, Blaugelbblindheit bedeuten.

blau, auf rosa: grün und blau oder grau oder auch schwärzlich. Rothe und grüne Signalgläser benennt er richtig: ebenso nennt er die Lithionlinie richtig roth und die Natriumlinie gelb, aber die Thalliumlinie „röthlich, aber schwächer." Von Stillings Verwechslungsfarben nennt er No. I und II braun (bei Revision II grün), No. VI stets grün, das gelb von No. VII ist „rosa."

4. Bernhard W. Zugspacker, sortirt H. I. langsam, aber richtig, probirt zu IIa blau und violett, IIb wird richtig gemacht. Die Revision ergiebt genau dasselbe. Stillings Rothgrüntafel wird nicht gelesen (die Blaugelbtafel richtig). Von der Verwechslungstafel nennt er I statt roth und braun: braun und grün, von III das Blau: rosa, das Grau von V grün, VI.: beides braun.

5. Leopold W., Stationsarbeiter, legt zu H. I ein grau, zu H. IIa ein blau, sortirt IIb richtig, liest Stillings Rothgrüntafel nicht, Blaugelbtafel gut und benennt Signallichter manchmal falsch. Wäre hiernach wohl „vollständig Rothblind", seine Fehler sind aber viel geringer, als bei solchen, trotzdem er sicher ohne Vorübung zur Prüfung gelangte.

6. Anton Br., Zugspacker, legt zu H. I braun, zu IIa ein lichtestes violett. Bei der Revision war er bereits entlassen.

7. D., Tagwächter. Er legt zu H. I grau-grün, probirt braun und grau, zu IIa probirt er blau-grün und grau. Bei der Revision legt er zu I grau, zu IIa aber blau. Stillings Blaugelbtafel liest er richtig (er verfügt über keine grosse Intelligenz), die neuen Rothgrüntafeln anfangs nicht, dann mit grosser Mühe.

b) Unvollständige Grünblindheit.

8. Eduard R. Zugspacker, legt zu H. I grau, zu IIa blaugrün, zu IIb lichtes olivengrün und braun. Er liest die alten und neuen Rothgrüntafeln Stillings. Beim Florpapiercontrast reagirt er auf Rosa: „kann ich nicht sagen," auf Grün „schwarz," auf Blau und Gelb richtig. Auf Stillings Farbentafel wird von No. I, II und IV Alles braun genannt (letzteres Rothbraun), auch das Grün von No. III ist rothbraun, das Blaugrün von V grau. Bei der Revision wird jedoch das zu H. I gelegte Braun (weil „roth") wieder weggeworfen, ebenso

das zu IIa gelegte Blau, und IIb wird richtig sortirt. Frage: Ist der Mann vollständig Farbenblind? Gehört er (ebenso der 7. Fall) zu den Roth- oder Grünblinden?

9. Leopold N., Zugspacker. Zu H. I legt er nur Olivengrün, probirt aber Fehlfarben, zu IIa probirt er violett, blau und grau. Er würde demnach „schwachen Farbensinn" besitzen, umsomehr als er an Daa'es Tafel und beim Florpapierversuch keine Fehler macht; er liest aber Stillings neue Rothgrüntafel nicht. Bei der Revision ist er entlassen.

10. Gotthard J., Expeditionsbeamter. Er legt zu H. I grau; IIa und IIb fehlerlos. Stillings neue Tafel wird nicht gelesen; alle übrigen Proben werden richtig gemacht. Ob er roth- oder grünblind ist, lässt sich hienach nicht sagen. Eine Revision konnte nicht vorgenommen werden.

c) Schwacher Farbensinn.

11. Carl Str., Zugführer sortirt H. I richtig, probirt zu IIa blau, lila, blaugrün, grau. Bei der Revision I wieder richtig (kein Blau probirt), zu IIa blau, lila probirt, lichtroth dazugelegt; zu Chamois wird dunkelgrün probirt, zu lichtblau werden 3 Strähne grau gelegt; gelb wird richtig sortirt. Stillings Blaugelbtafel wird gelesen, die Rothgrüntafel nicht. Florpapierprobe: Reagirt auf roth: braun, auf grün: roth, auf blau: gelb, auf gelb: schwarz. Benennungen richtig, nur lichtgrau wird Rosa genannt. Im Tagesspectrum sieht er roth, grün, blau; die Natronlinie wird feuerfarb, die Lithion- und Thalliumlinie roth und grün genannt.

12. Ferdinand L., Stationsarbeiter. Zu H. I legt er olivengrün und graugrün, zu IIa ein Lichtviolett, IIb richtig.* Dies ist das Resultat langen Suchens und Dazulegens von Fehlfarben. Von den neuen Rothgrüntafeln werden nur einzelne Buchstaben gelesen. Florpapierprobe richtig.

13. Johann Mr., Zugspacker, macht H. I gut, probirt zu IIa blau, zu IIb grün.

14. Johann H., Locomotivaufseher, probirt zu H. I grau, zu H. IIa violett. Zur Zeit der Revision ist er pensionirt.

15. Samuel Sp., Wechselwächter probirt zu H. I grau, zu H. IIa violett.

16. Johann R., Heizer, macht H. I richtig, legt zu IIa schmutziges lichtgrün und grau, wirft sie aber, als er befragt

wird, wieder weg. Liest Stilling's Tafeln, macht die Florpapierprobe und die Schattenprobe richtig.

17. Franz H., Wagenmeister, macht H. I gut, legt zu IIa grau, olivengrün, probirt grün, wirft aber schliesslich alle unrichtigen Farben fort. Bei der Florpapierprobe reagirt er auf roth: grau, auf grün: röthlich, auf blau: weiss, auf gelb: schwarz. Die rothen und grünen Schatten nennt er grau, den gelben richtig. Stillings Tafeln liest er; von der Verwechslungstafel nennt er grün von No. II dunkelgrau, No. III statt blau, grün, schwarz: grün, dunkelgrau, schwarzgrau. Daae's Tafel wird richtig erkannt.

18. Alois St., Conducteur, legt zu H. I braun, das er wieder fortwirft und probirt zu IIa grau und blaugrün.

19. Josef D., Verschieber, wurde zu verschiedenen Zeiten dreimal untersucht. A. H. I richtig, zu IIa lichtbraun zugelegt, blaugrün und gelb probirt, IIb richtig. B. H. I richtig, zu IIa blaugrün probirt. C. Zu H. I braun und grau hinzugelegt, zu IIa grau. Nach der letzten Probe wäre er als grünblind zu bezeichnen, Stillings Tafeln werden richtig gelesen, die Contrastfarben der Florpapierprobe correkt benannt. Der grüne Schatten wird zweimal gelb, einmal röthlich genannt, der purpurne Schatten grau, der gelbe richtig. Von farbigen Lichtpunkten (1 Mm. Oeffnung am Apparate von Donders) erkennt er roth in 5 Meter, weiss, grün und gelb in 7 Meter, blau nur in 0,5 Meter. Blau wird aber in der Regel gelb genannt, gelb öfters blau, und grün lichtblau. Die Verwechslungsfarben der Stilling'schen Tafel werden alle vollkommen richtig benannt. Es scheint ein geringer Grad totaler Farbenblindheit vorzuliegen.

20. Franz W., Wechselwächter, legt zu H. I graugrün und grau, macht alle übrigen Proben richtig.

21. Vincenz Zl., Heizer, legt wie der vorige zu H. I graugrün und grau, wirft sie aber, als er auf den Fehler aufmerksam gemacht wird, wieder fort. Bei der Revision macht er ganz dieselben Fehler. Die Purpurprobe macht er gut, Stilling's Tafel liest er, wenn auch mühsam, Farben benennt er richtig.

22. Tr., Tagwächter, legt zu Ia grau und nennt es graugrün; IIa richtig. Lebt zur Zeit der Revision nicht mehr.

23. Franz O., Ober-Conducteur, legt zu H. I grau und gelb, wirft sie aber wieder weg. Intelligenz gering.

24. Andreas H., Heizer, legt zu H. I grau. Bei Wiederholung macht er die Probe gut. Nennt Farben richtig, nur grün manchmal grau.

25. Franz Gr., Wärter, probirt zu H. I grau.

26. Carl Br., Gepäcksconducteur. „Macht H. I und IIa mit Fehlern, die er reparirt." Liest Stillings Tafeln; Florpapierprobe richtig. Zur Zeit der Revision ist er im Irrenhaus.

27. Georg W., Zugspacker. „Holmgren mangelhaft." Stillings Tafeln werden gelesen, Florpapierprobe richtig. Bei der Revision entlassen.

28. Franz R., Hausknecht, H. I und IIa gut „schwacher Farbensinn".

29. Andreas G., Heizer, „Schwacher Farbensinn." Bei den Fällen 26—29 fehlen mir weitere Notizen.

II. Blaugelbblindheit

In diese Kategorie gehörige ausgeprägte Fälle habe ich nicht gefunden, ich möchte sogar keinen der Fälle als unvollständig blaugelbblind bezeichnen, und habe sie alle unter „schwachen Farbensinn" aufgeführt.

30. Johann Sp., Verkehrsbeamter, legt zu H. I blau, wirft es wieder weg, zu IIa legt er constant roth, zu lichtblau legt er grün, entfernt es jedoch wieder. Stillings Tafeln liesst er alle richtig, auch die farbigen Schatten und die Florpapiercontraste benennt er ohne Fehler.

31. Josef M., Verschieber. Er probirt zu H. I blau, zu IIb blau, grün und grau. IIa sortirt er richtig. Bei der Revision legt er zu H. I blaugrün und (gelbliches und bläuliches) grau. Bei einer Wiederholung legt er wieder blaugrün dazu und probirt blau. Bläuliches Grün nennt er „Lila."

32. Wilhelm G., Locomotivführerslehrling, sortirt H. I richtig und legt zu IIa hochroth; zu Blau probirt er grau und lila, legt letzteres dazu; zu Chamois legt er grau. Florpapierprobe richtig. Bei der Revision ist er ausgetreten.

33. Adolf H., Gepäcks-Conducteur, macht H. I gut, zu IIa legt er aber immer, auch bei der Revision roth und rothbraun. Die Natrium-, Lithium- und Thalliumlinie benennt er richtig.

34. Johann Z., Aushilfswächter. Sortirt H. I richtig, legt

zu IIa mehrere Chamois, wirft sie wieder weg und probirt sie wieder. Den grünen Schatten nennt er blau.

35. Ignatz R., Controlwächter, macht alle Holmgren'schen Proben richtig, auch eine mit blauer Wolle. Auch die übrigen Proben besteht er gut (Daae, Florpapiervers.), den grünen Schatten nennt er grau oder bläulich. Am Donders'schen Apparate erkennt er rothes und grünes Licht bei 1 Mm. Oeffnung in 7 Meter; blaues nennt er aber immer grün, und gelb hält er für weiss oder blau, selbst bei 4 Mm. Oeffnung.

36. Martin M., Zugspacker, probirt zu H. I blau und blaugrün, zu H. IIa fleischroth und hochroth; zu blau legt er grün, entfernt es aber wieder.

Am Schlusse dieses Abschnittes will ich mir noch einige practische Bemerkungen erlauben. Die Gegenwart von Farbenblinden unter dem Eisenbahnpersonale bringt entweder Gefahren für die Sicherheit des Verkehres mit sich, oder es ist dies nicht der Fall. Glaubt man das letztere, dann lasse man alle zeitraubenden und mühevollen Untersuchungen bei Seite. Nimmt man aber die erstere Ansicht als die richtige an (dass die Möglichkeit eines Unfalles durch Verwechseln der Farbensignale gegeben ist, und dass wenn auch nur seltene Fälle dieser Art vorgekommen sind, steht wohl fest), dann treffe man keine halben Massregeln. Es nützt dann nichts, dass man den einzelnen Bahnverwaltungen die Untersuchung aufträgt, wenn man nicht gleichzeitig controllirt, in welcher Weise diesem Auftrage nachgekommen wurde. Wenn man den Bahnärzten die Sache überlässt, ohne zu untersuchen, ob diese dazu die nöthigen Kenntnisse besitzen, wenn man bedenkt, dass man diesen in der Regel schlecht besoldeten Collegen, welche ihre Stellung an der Bahn als ein Nebenamt betrachten müssen, durch die Farbenblindheitsuntersuchungen eine grosse Arbeit aufbürdet, welche von ihnen nicht mit Lust ausgeführt wird, wenn man sich nicht vergewissert, ob dieselben vermöge ihres eigenen Farbensinnes (ich kenne drei farbenblinde Bahnärzte)

überhaupt zu solchen Prüfungen geeignet sind, wenn man sich endlich nicht weiter darum bekümmert, ob auch alle später Neuaufgenommenen untersucht wurden — werden alle derartigen Untersuchungen keinen oder einen sehr problematischen Werth haben. Die Massenuntersuchung oder doch die Controle müsste nach meinem Dafürhalten eigenen hierzu geeigneten und mit der nöthigen Autorität versehenen Persönlichkeiten, die von den Oberbehörden hierzu designirt sind, in die Hand gelegt werden, Personen, welche in der Lage sind, über die Untersucher und die Untersuchungsmethode, sowie über die Untersuchungsresultate sich ein Urtheil zu bilden. Ich will dabei gerne zugeben, dass von Seiten der Augenärzte der Farbenblindheit vielleicht eine zu grosse Wichtigkeit für die Eisenbahnen beigelegt wurde, wenigstens auf Kosten anderer das Sehvermögen betreffender Punkte, von welchen ich in dem nun folgenden Abschnitte sprechen werde.

II.

Die ophthalmologische Section des internationalen Congresses zu Amsterdam im Jahre 1879 hat einen Plan, den Donders zur Untersuchung von Eisenbahnbediensteten entworfen, angenommen. Bezüglich der Sehschärfe und Refraction wird in demselben als Bedingung zur Tauglichkeit gefordert:

1. Für Maschinisten und Heizer normale Sehschärfe und Refraction für jedes Auge, sobald sie neu aufgenommen werden; für die im Dienst befindlichen auf einem Auge S. von mindestens $^3/_4$ ohne Gläser, auf dem anderen von wenigstens $^1/_3$.

2. Für die anderen Bediensteten für ein Auge normale Sehschärfe und Refraction, für das andere Auge S. wenigstens $^1/_2$. Für Stationsvorsteher, Zugführer, Auf-

seher, Conducteure etc., die sich im Dienste befinden, bei binocularem Sehen S. wenigstens $^2/_3$ ohne Gläser; wird sie nur mit Brillen erreicht, sind diese zu tragen vorgeschrieben. Bedingt brauchbar sind diejenigen, die S. zwischen $^2/_3$ und $^1/_3$ besitzen. Sie sind nur für Dienste zu gebrauchen, welche das Sehen von Signalen auf kurze Distanz verlangen. Relative Tauglichkeit ist ungenügend für Heizer und Maschinisten.

Ich entnehme diese Thesen, als zu discutirend, der Wiener Medic. Presse 1879 (No. 34) und finde sie als von der Section angenommen und etwas unwesentlich gekürzt im Centralblatt. f. practische Augenheilkde. 1879, p. 327.

Ob ihre Annahme practische Folgen nach sich zog, ob sie namentlich in Europa zu stricteren gesetzlichen Bestimmungen führte, ist mir nicht bekannt. Da ich eben mit meinen Untersuchungen über das Sehvermögen der Eisenbahnbediensteten beschäftigt war, so erregten sie mein besonderes Interesse, und ich kann nicht umhin, einige Bemerkungen an dieselben zu knüpfen. Vom theoretischen Standpunkte aus würde ich denselben vollkommen beistimmen; es erscheint mir aber fraglich, ob alles Verlangte auch wirklich zu erreichen sein wird.

Zweifellos ist es, dass für das Maschinenpersonal (Locomotivführer und Heizer) eine normale Sehschärfe ohne Glas verlangt werden muss. So möchte ich die Forderung formuliren. Normale Refraction, wenn man darunter Emmetropie zu verstehen hat, ist wohl nicht nöthig, denn warum sollte ein Hypermetrop nicht tauglich sein, wenn er ohne Glas S. $^6/_6$ besitzt? Für bereits im Dienste befindliche wird S. $^3/_4$ verlangt. Ich würde mehr fordern. Da die Locomotivführer und Heizer gewöhnlich in „Parthien" getheilt sind, so dass stets dieselben Personen mit einander fahren, so sollte, wenn einer derselben nur S. $^3/_4$ besitzt, der andere volle Sehschärfe

ohne Glas haben, und dasselbe sollte der Fall sein, wenn man Einer der Personen etwa das Tragen von Brillen gestatten würde.

Das übrige Personal muss entschieden in mehrere Gruppen getheilt werden. Vor Allem in das Corps der Personen, welche als Zugführer, Conducteure, Zugspacker und wie sie sonst heissen mögen, den Zug begleiten, und welche so wie das Maschinenpersonal auf die Signale oder irgend welche Hindernisse zu achten haben. Ob sie das nun wirklich immer thun, und ob sie in dieser Beziehung nicht nur von secundärer Wichtigkeit sind, weiss ich nicht. Die Eisenbahnverwaltungen werden sie gewiss, als für die Sicherheit wichtig, in die erste Reihe stellen. Donders fordert normale Sehschärfe und Refraction, wenigstens auf einem Auge für die Neuaufzunehmenden; für die bereits vorhandenen (und um diese handelt es sich zumeist) S. $^2/_3$ ohne Glas, eventuell obligatorische (corrigirende) Brillen. Das Gläsertragen hat für sie aber fast noch mehr Schwierigkeiten als für das Maschinenpersonal, weil dieses gegen Regen und Schnee besser geschützt ist, als die so viel in Bewegung befindlichen Conducteure.

In eine 2. Categorie gehören die Personen, welche mit dem Dienste auf der Station beschäftigt sind. Sie haben ausser dem Kanzlei-, Cassen- und Telegraphendienste, das Ein- und Ausfahren der Züge in die Bahnhöfe, die Stellung der sog. Distanzsignale an den Einfahrten derselben zu beaufsichtigen, natürlich auch die Stellung resp. Controlirung der Wechsel und deren Signale theils ins Werk zu setzen, theils zu controliren, je nachdem sie Beamte oder Wechselwächter und dergl. sind. Auch bei ihnen ist also ein gutes Sehen in die Ferne erforderlich; wenn dieses nur durch Brillen zu erreichen ist, so erwächst aber hieraus keine Schwierigkeit. Diese dürfte nur eintreten, wenn es sich um die Controle handelt, ob

auch wirklich immer diejenigen Brillen, welche die nöthige Sehschärfe verleihen, getragen werden.

Eine weitere Gruppe bilden die Personen, welche nur ausnahmsweise beim Betriebe direct beschäftigt sind. Dahin gehören die Beamten der Inspectionen und Oberinspectionen, die im Allgemeinen in ihren Kanzleien arbeiten, aber gerade unter schwierigen Verhältnissen oder zur Erhöhung der Sicherheit bei aussergewöhnlichen Umständen berufen sind, Züge zu begleiten und zu führen.

Auch von diesen möchte man eigentlich ein bestimmtes Mass von Sehschärfe verlangen, ich glaube aber nicht, dass eine Controle hier in der Praxis durchführbar ist. Auch von denjenigen Beamten, welche nur mit den Bahnbauten zu thun haben, aber gezwungen sind, oft mit Draisinen zu fahren, sollte ein hinreichendes Sehvermögen für die Ferne verlangt werden. Absolut nothwendig ist ein solches für die Streckenwächter.

Eine weitere Schwierigkeit liegt darin, dass einzelne Personen, die zur Zeit nur in Kanzleien und nicht beim Betriebe beschäftigt sind, häufig im Wege der Beförderung oder Uebersetzung zum Verkehrsdienste gelangen. So viel ich von den Eisenbahn-Verhältnissen kenne, dürfte bei solchen Gelegenheiten kaum der Augenarzt gefragt werden, ob von Seite des Sehvermögens ein Hinderniss obwalte, und ob überhaupt eine Untersuchung der Augen je vorgenommen wurde.

Gewiss ist es leicht durchführbar, dass ein jedes zum Eisenbahndienste aufgenommene Individuum, ob Beamte oder Arbeiter niederster Categorie, sobald es einmal in die Lage kommen könnte, in irgend einer Weise beim Betriebe verwendet zu werden, auf seine körperliche Tauglichkeit untersucht werde, dass hiebei die Untersuchung der Augen auf Sehschärfe, Refraction und Farbensinn eine Hauptrolle spielen müsste, und dass auf das betreffende Untersuchungsprotokoll bei jeder Veränderung in der

dienstlichen Verwendung Rücksicht genommen werden müsste. Ja es existirt z. B. in Oesterreich eine Verordnung des Handelsministeriums aus dem Jahre 1876, welche wörtlich sagt: „Personen, die wegen Kurzsichtigkeit oder Farbenblindheit zur Wahrnehmung der Signale nicht geeignet sind, dürfen beim executiven Dienste nicht in Verwendung genommen werden."

Wie es mit den Untersuchungen auf Farbenblindheit bestellt ist, darüber hat uns Dr. Gintl, wie anfangs erwähnt, Aufschluss gegeben. Ob die, wie ich höre, an vielen Bahnen ausgeführten Prüfungen der Sehschärfe besserer Qualität sind, weiss ich nicht, doch möchte ich es, ohne den Bahnärzten nahe treten zu wollen, fast bezweifeln. Die wenigsten von ihnen haben sich mit Augenheilkunde so viel beschäftigt, um Refractionsbestimmungen machen zu können, und auch für diese Prüfungen dürften daher wohl Experte nöthig sein, wie für die Untersuchung des Farbensinns. Wollte man nur eruiren, welche Personen in 6 Meter Sn. No. VI lesen, und alle die dies nicht können, vom Dienste ausschliessen, wären freilich augenärztliche Kenntnisse nicht erforderlich. Da meines Wissens die nachfolgenden Untersuchungen die ersten sind, welche zur Veröffentlichung gelangen, wenn ich von den in Nordamerika gemachten absehe, glaube ich, dieselben werden wenigstens insoweit von Interesse sein, als sie in Zahlen die Wichtigkeit einer Berücksichtigung der Sehschärfe bei den Eisenbahnbediensteten documentiren.

Sie wurden in üblicher Weise und nur binocular unternommen; Augenspiegeluntersuchung, überhaupt näheres Eingehen auf die Ursachen herabgesetzter Sehschärfe war nicht möglich und sollte erst dann ausgeführt werden, wenn die Untersuchungen praktische Folgen gehabt hätten, was nicht der Fall war.

Von 1544 Personen der X-Bahn, welche auf ihren

Farbensinn untersucht wurden, war die Prüfung der Refraction und der Sehschärfe aus verschiedenen Ursachen bei 16 nicht ausgeführt worden. Es erübrigten daher 1528 Personen. Von diesen gehörten

I. dem Kanzleipersonale 273,
II. dem Maschinenpersonale 280,
III. dem Zugbegleitungspersonal 421 und
IV. dem Stationspersonale 554 Personen

an. — Es fand sich unter ihnen Emmetropie bei 1021, Hypermetropie bei 355, Myopie bei 152 Personen, und nach den 4 Categorien geordnet:

I. beim Kanzleipersonal 150 mal E., 37 mal H., 86 mal M.,
II. beim Maschinenpersonal 188 mal E., 81 mal H. und 11 mal M.,
III. beim Zugbegleitungspersonal 307 mal E., 89 mal H., 25 mal M., endlich
IV. beim Stationspersonal 376 mal E., 148 mal H. und 30 mal M.

Nach Percenten berechnet, ergiebt sich hiernach die folgende Tabelle:

Dienstes-Categorie	E.	H.	M.
I.	54,94	13,55	31,50
II.	67,14	28,92	3,92
III.	72,92	21,13	5,93
IV.	67,87	26,71	5,41
Summa	66,81	23,23	9,94

Wir sehen also, dass die II. bis IV. Categorie keine grossen Unterschiede aufweist, dass die E. bei allen Categorien hohe, die H. mittlere, die M. nur sehr geringe Zahlen zeigen, dass also die letztere in nicht viel grösserer Menge vorkommt als die Farbenblindheit. Nur die I. Categorie, welcher die Beamten angehören, weicht hiervon

sehr ab; beträgt die Emmetropenzahl noch immer über die Hälfte, so sind die Myopen dagegen mit fast $^1/_3$ vertreten, und nur die Hypermetropen in geringer Menge vorhanden.

Betrachten wir die Ametropien nach ihrem Grade. Sie sind in der folgenden Tabelle nach ihren absoluten und percentuellen Zahlen zusammengestellt.

Die günstigsten Verhältnisse weist das Maschinenpersonal auf. Mit zwei Ausnahmen sind alle Myopien (es sind deren nur 11 vorhanden) niedersten Grades. Auch bei Hypermetropie stellen die niedersten Grade das höchste Contingent, ein höheres als bei den anderen Categorien. H. über $^1/_{16}$ ist überhaupt nur bei Einer Person vorhanden.

Ihnen folgen die Zugbegleitungspersonen. Auch hier sind die niedersten Myopiegrade noch weit über der Hälfte, die höheren Grade gehören aber nicht mehr zu den Ausnahmen. Bezüglich der Hypermetropie stehen sie der I. Categorie sehr nahe.

Refractionsgrad	Anzahl in der Categorie				Percentzahl in der Categorie				Summe	Percent der Summe
	I	II	III	IV	I	II	III	IV		
H. $^1/_{60}$—$^1/_{36}$	29	9	16	16	33,7	81,8	64	53,3	70	46,0
$^1/_{35}$—$^1/_{24}$	11	—	3	3	12,8	—	12	10	17	11,2
$^1/_{23}$—$^1/_{16}$	16	1	3	3	18,6	9,1	12	10	23	15,1
$^1/_{15}$—$^1/_{12}$	12	—	2	4	13,9	—	8	13,3	18	11,8
$^1/_{10}$— $^1/_8$	9	—	1	1	10,4	—	4	3,3	11	7,2
$^1/_7$— $^1/_6$	7	—	—	1	8.1	—	—	3,3	8	5,3
über $^1/_6$	2	1	—	2	2,3	9,1	—	6,7	5	3,3
H. $^1/_{60}$—$^1/_{36}$	19	61	64	107	51,4	75,3	71,9	72,3	251	70,7
$^1/_{35}$—$^1/_{24}$	5	10	13	26	13.5	12,3	14,6	17,5	54	15,2
$^1/_{23}$—$^1/_{16}$	8	9	8	9	21,6	11,1	9,0	6,1	34	9,6
$^1/_{15}$—$^1/_{11}$	3	1	2	2	8,1	1,2	2,2	1,3	8	2,2
$^1/_{10}$— $^1/_8$	2	—	1	4	5,4	—	1,1	2,7	7	1,9
$^1/_7$— $^1/_6$	—	—	1	—	—	—	1,1	—	1	0,3

Dasselbe gilt von den Hypermetropien der IV. Categorie, die aber betreffs der Myopie viel schlechter bestellt ist, denn fast die Hälfte derselben ist über $^1/_{36}$.

In der ungünstigsten Situation befindet sich das Kanzleipersonal. Nur 34 pCt. der Myopien sind unter $^1/_{36}$, alle anderen Grade sind in erheblicher Zahl vorhanden. Aber auch die Hypermetropien haben hier viel höhere Grade; denn während die niederen bis $^1/_{36}$ in den anderen Gruppen übereinstimmend etwas über 70 pCt. betragen, sind diese bei den Beamten nur in etwa der Hälfte der Fälle vorhanden.

Es mag an diesen Verhältnissen die Beschäftigung die meiste Schuld tragen. Es bedarf dies keiner weiteren Bemerkung bei den Beamten. Würden diese nicht eine sehr wechselnde Beschäftigung haben, so dass neben vieler Nahearbeit sehr oft unter den ungünstigen Beleuchtungsverhältnissen, andererseits sehr viele Dienstesverrichtungen im Freien ohne Accomodationsanstrengung vorkommen, würde vielleicht die Myopenzahl eine grössere und das Gradverhältniss ein ungünstigeres sein. Bei Beamten, welche vorwaltend am Schreibtische sitzen, lauten die Zahlen auch anders. So sind z. B. von 23 Beamten der Inspectionen 11 myopisch, 12 emmetropisch und keiner hypermetropisch.

Auffallend ist es, dass auch die höheren Hypermetropiegrade in der I. Categorie häufig sind. Sollten die höheren Anforderungen, die bei den Beamten an die Accomodation gestellt werden, zu rascheren Manifestwerden grösserer Bruchtheile von Uebersichtigkeit führen? Dass in der II. Categorie die Verhältnisse so günstig sind, darf nicht Verwunderung erregen. Denn abgesehen, dass die hieher gehörigen Personen fast stets nur in die Ferne zu sehen haben, bedürfen sie eines guten Sehvermögens so sehr, dass ein Fehler desselben sie spontan zum Ver-

lassen ihrer Posten zwingt, auch ohne behördliche Intervention.

In ungünstigeren Verhältnissen befinden sich die zur Categorie der Conducteure gehörigen Personen. Namentlich die bei den Lastzügen beschäftigten haben durch Lesen von Frachtbriefen, Adressen und dergleichen bei schlechter Beleuchtung ihre Augen viel anzustrengen.

Die IV. Categorie enthält sehr ungleiche Elemente, Leute, die als Handwerker ihre Augen in verschiedener Weise gebrauchen, Magazinsdiener und Aufseher, die ihre Augen zum Lesen verwenden, Wechselwächter, die dies im Dienst nie nöthig haben, ja Arbeiter, die des Lesens kaum kundig sind u. s. w. Auffallend bleibt bei ihnen immer das häufigere Vorkommen der mittleren Myopiegrade.

Von hervorragender Wichtigkeit sind die Sehschärfen und zwar nicht nur in engerem Sinne, bei corrigirter Ametropie, sondern besonders diejenigen ohne Glas.

Von den untersuchten 1528 Personen hatten 1201, d. i. 78,59 pCt. normale Sehschärfe mit freiem Auge und zwar 959 Emmetropen und 242 Hypermetropen. Ausserdem habe ich 9 Personen notirt, die von No. VI Sn. in 6 Meter nur einzelne Buchstaben, mit — 60 oder — 80 aber die Zeile vollständig lasen, also Myopen niedersten Grades waren, notirt. Da ich aber sonst durchwegs die Sehschärfe, wenn sie nicht genau einer Nummer der Snellen'schen Tafel entsprach, d. h. wenn die betreffende Zeile nicht vollständig gelesen wurde, als voll gezählt habe, so glaube ich es auch hier thun zu können, wir würden dann 1210 als S $^6/_6$ besitzend betrachten, und die Percentzahl auf 79,18 erhöhen müssen.

An dieser Stelle ist auch zu erwähnen, dass viele Personen namentlich auf dem Lande höhere als normale Sehschärfen besassen. Da diese aber nicht durchwegs notirt und untersucht waren, was schon wegen der Un-

gleichmässigkeit der Beleuchtung an verschiedenen Untersuchungsorten nicht möglich war, so konnten sie hier nicht in Betracht gezogen werden.

Noch einer anderen Thatsache muss ich hier Erwähnung thun. Bald nach Beginn der Untersuchungen ausserhalb Wiens fiel mir die grosse Zahl der Hypermetropen niederen Grades auf. Da stellte sich nun heraus, dass, wenn ich im Freien, z. B. auf den Veranden der Bahnhöfe, also bei sehr guter Beleuchtung untersuchte, mit schwachen Convexgläsern Sn. No. VI gelesen wurde, wenn auch keine Hypermetropie vorhanden war, aber übernormale Sehschärfe. Liess ich nun die Untersuchten zurücktreten z, B. bis in 7 Meter oder weiter, der Grenze ihrer Sehschärfe entsprechend, und hielt dann + 60 vor, so konnte No. VI nicht mehr gelesen werden. Dadurch dürfte eine kleine Anzahl Hypermetropen zu viel angegeben sein, die eigentlich Emmetropen waren. Es betrifft dies aber nur Grade von $^1/_{60}$, kaum $^1/_{50}$. Ich selbst sehe mit meinem emmetropischen linken Auge bei guter Tagesbeleuchtung Sn No. VI in 8 M., mit + 80 in 7 M., mit + 60 noch in 6 M., mit + 40 aber nur mehr in 4 M. Mit freiem Auge sehe ich selbstverständlich alles reiner. Wenn mir aber bei Sehproben auf die Frage, ob mit vorgehaltenem Glase ebenso gut gesehen wird, wie ohne dasselbe, mit Ja geantwortet wird, wenn zum Beweise auch die betreffende Schriftgrösse durch das Convexglas fliessend gelesen wird, so musste ich wohl auf Hypermetropie erkennen. Bei schlechter Beleuchtung sind die Verhältnisse anders, ich kann dann mit + 80 Sn. VI nur unklar errathen. Ich habe alle späteren Untersuchungen mit Berücksichtigung dieser Umstände vorgenommen und besonders dann, wenn ich im Freien untersuchte, darauf geachtet.

Bei 318 Personen, d. i. 21,82 pCt. aller Untersuchten, war die Sehschärfe ohne Glas kleiner als $^6/_6$, und zwar betrug sie 101 mal $^6/_9$, 66 mal $^6/_{12}$, 61 mal $^6/_{18}$, 34 mal $^6/_{24}$,

23mal $^6/_{36}$, 11mal $^6/_{60}$, endlich 22mal war sie kleiner als $^6/_{60}$.

Die folgende Tabelle zeigt die Zusammenstellung der Sehschärfen mit freiem Auge, nach der Refraction geordnet.

S =	$^6/_6$	$^6/_9$	$^6/_{12}$	$^6/_{18}$	$^6/_{24}$	$^6/_{36}$	$^6/_{60}$	$< {}^6/_{60}$	$S < {}^6/_6$
E.	968	28	17	11	3	2	1	—	62
H.	242	42	27	30	10	4	—	—	113
M.	—	31	22	20	21	17	10	22	143
Summa	1210	101	66	61	34	23	11	22	318

Die Sehschärfe mit freiem Auge beträgt also bei 6 pCt. aller Emmetropen und bei 31,8 pCt. aller Hypermetropen weniger als $^6/_6$; selbstverständlich ist dies bei allen Myopen der Fall. Es ist für uns wichtig, diese Verhältnisse besonders bei dem fahrenden Personal, also der II. und III. Categorie zu betrachten. Zur II. Categorie gehören 188 Emmetropen; von diesen haben nur 8 geringere S. als $^6/_6$ (und zwar 3 S. $^6/_9$, 2 S. $^6/_{12}$, 3 S. $^6/_{18}$). Myopen sind in dieser Categorie, wie schon erwähnt, nur 11 mit je 4mal S. $^6/_9$ und $^6/_{12}$, 1mal $^6/_{18}$ und 2mal $^6/_{36}$. Hypermetropen gehören der Gruppe 81 an, davon haben nur 63 S. $^6/_6$ ohne Correction, 7 besassen S. $^6/_9$, 2 S. $^6/_{12}$, 7 S. $^6/_{18}$, 2 endlich S. $^6/_{24}$. Von den 280 hierher gehörigen Personen haben also 37 kein exactes Sehen ohne Brille, und davon sehen 23 weniger als Sn. No. IX. Nach der Resolution des Amsterdamer Congresses würden also 37 Personen dieser Categorie zurückzuweisen sein, wenn sie neu aufzunehmen wären, und da sie sich bereits im Dienste befinden, so würden, wenn man das Minimum der Sehschärfe $^2/_3$ statt $^3/_4$ setzt, 23 untauglich erscheinen. Wollte man Brillen gestatten, so müssten alle 11 Myopen

und 18 Hypermetropen solche tragen, den Emmetropen würden sie selbstredend nichts nützen.

Die Gruppe der Conducteure hat 311 Emmetropen (wenn ich die 4 Myopen mit S. fast $^6/_6$ ohne Glas hinzurechne), von diesen haben 295 S. $^6/_6$; 16 haben eine geringere Sehschärfe und zwar beträgt sie $^6/_9$ bei 5, $^6/_{12}$ bei 8, $^6/_{18}$ bei 2 Personen und nur $^6/_{36}$ bei einer Person. Von den 21 Myopen haben ohne Correction S. $^6/_9$ 6 Personen, $^6/_{12}$ 5, $^6/_{18}$ 2, $^6/_{24}$ 4, $^6/_{60}$ 3, weniger als $^6/_{60}$ eine Person. Hypermetropen sind 89 vorhanden, wovon 61 mit S. $^6/_6$ ohne Glas. 28 sehen weniger gut, je 9 haben S. $^6/_9$ und $^6/_{12}$, 7 S. $^6/_{18}$, 1 S. $^6/_{24}$ und 2 S. $^6/_{36}$. Von der Gesammtzahl also besitzen ohne Brille 65 S $< ^6/_6$ und 45 S. $< ^6/_9$. Nach den Amsterdamer Forderungen wären 11 Emmetropen ganz auszuschliessen und müssten 15 Myopen und 19 Hypermetropen Brillen tragen, tauglich wären sie natürlich nur, wenn durch dieselbe die nöthige Sehschärfe erreicht würde.

Von dem Canzlei- und Stationspersonale, das sich eher einer Brille bedienen kann und zum Theil eines weniger scharfen Sehens für die Ferne bedarf, will ich nur erwähnen, dass von ersterem 146 Emmetropen mit S. $^6/_6$ und 6 mit S. $\lesssim ^6/_6$ vorhanden waren (von ihnen nur 2 mit S. $< ^6/_9$); dass von den 84 Myopen 68 S. $\lesssim ^6/_9$ besassen, sowie dass von 81 Hypermetropen 18 mit freiem Auge geringere Sehschärfe hatten als $^6/_6$, darunter 11 weniger als $^6/_9$. Vom Stationspersonale hatten 347 Emmetropen normale Sehschärfe; unter 32 mit S. $< ^6/_6$ waren 16 mit S. $< ^6/_9$; von 22 Myopen hatten 22 S. $< ^6/_9$, von Hypermetropen endlich 45 S. $< ^6/_6$, von diesen 27 S. $< ^6/_9$.

Die Zusammenstellung von Sehschärfe ohne Glas und Refractionsgrad hätte keinen besonderen Nutzen und braucht um so weniger hier gegeben zu werden, als Spiegeluntersuchungen fehlen, also die für diesen Zweck wichtige Differenzirung zwischen scheinbarer und wirklicher Refraction nicht gemacht werden kann.

Nicht weniger wichtig sind die Sehschärfen mit Correction der Ametropie, also die Sehschärfe im eigentlichen Sinne des Wortes.

Normale Sehschärfe hatten 1396 Personen (959 E., 116 M., 321 H.). Herabgesetzte Sehschärfe haben 132 Personen, also 8,63 pCt. aller Untersuchten, und es entfallen 62 auf E., 36 auf M. und 34 auf H., das sind 6,07 pCt. aller Emmetropen, 23,6 pCt. aller Myopen und 9,5 pCt. aller Hypermetropen.

Nachstehende kleine Tabelle zeigt die Verhältnisse der verschiedenen Sehschärfen zur Refraction.

S =	6/6	6/9	6/12	6/18	6/24	6/36	6/60	S<6/6
E.	959*)	28	17	11	3	2	1	62
H.	321	21	8	5	—	—	—	34
M.	116	16	12	6	2	—	—	36
Summe	1396	65	37	22	5	2	1	132

Hier mag hervorgehoben werden, dass bei 65 Individuen die Herabsetzung der Sehschärfe eine geringe war, indem sie 6/9 betrug und zwar bei 43,07 pCt. der Emmetropen, bei 61,7 pCt. der Hypermetropen und bei 44,4 pCt. der Myopen; ferner mag bemerkt werden, dass es bei den Emmetropen mit S. 6/24, 6/36 und 6/60 vielleicht besser gewesen wäre, „keine Verbesserung durch Gläser" zu sehen, als E.

Wichtig für practische Fragen ist die nachfolgende Zusammenstellung der Grade von Sehschärfe nach den 4 Dienstcategorien.

---

*) Die 9 Personen mit M. 1/60 und S. 6/? ohne Glas figuriren hier wieder als Myopen.

Auf die I. Categorie kommt:
S. $^6/_9$ 13mal (4 E. 2 H. 7 M.),
S. $^6/_{12}$ 13 „ (1 E. 3 H. 9 M.),
S. $^6/_{18}$ 5 „ (1 E. 2 H. 2 M.).

Auf die II. Categorie:
S. $^6/_9$ 9mal (3 E. 3 H. 3 M.),
S. $^6/_{12}$ 3 „ (2 E. 1 H.),
S. $^6/_{18}$ 6 „ (3 E. 2 H. 1 M.).

Auf die III. Categorie:
S. $^6/_9$ 13mal (5 E. 7 H. 1 M.),
S. $^6/_{12}$ 13 „ (8 E. 3 H. 2 M.),
S. $^6/_{18}$ 5 „ (2 E. 1 H. 2 M.),
S. $^6/_{24}$ 1 „ (1 M.),
S. $^6/_{36}$ 1 „ (1 E.).

Auf die IV. Categorie:
S. $^6/_9$ 30mal (16 E. 9 H. 5 M.),
S. $^6/_{12}$ 8 „ (6 E. 1 H. 1 M.),
S. $^6/_{18}$ 6 „ (5 E. 1 M.),
S. $^6/_{24}$ 4 „ (3 E. 1 M.),
S. $^6/_{36}$ 1 „ (1 E.),
S. $^6/_{60}$ 1 „ (1 E.).

Postulirt man für das gesammte fahrende Personal volle Sehschärfe, so müssten also 18 Locomotivführer und Heizer und 33 Conducteure, zusammen 51 Personen vom Dienst ausgeschlossen werden; ist man nachsichtiger und lässt S. $^6/_9$ noch zu, so wären 9 Personen vom Maschinenpersonale, 20 vom Zugsbegleitungspersonale von ihrem Dienst abzuziehen. Alles das gilt unter der Voraussetzung, dass man Brillen als zulässig erklären würde.

Geben wir diesen Zahlen einen percentuellen Ausdruck. Es haben nach den Categorien getheilt S. unter $^6/_6$ überhaupt von der I. Categorie 10,98 pCt., von der II. 7,5 pCt., von der III. 7,12 pCt., von der IV. 9,74 pCt.,

so dass also wieder die Beamten das grösste, das fahrende Personal das kleinste Contingent liefert. Suchen wir die Percentzahlen für die Sehschärfe unter $^6/_9$, so erhalten wir: I. Cat. 5,86 pCt., II. 3,57 pCt., III. 4,03 pCt., IV. 3,99 pCt.

Wenn wir also den Forderungen des Amsterdamer Congresses nur zum Theile gerecht werden wollen, wenn wir nur das Sehen mit beiden Augen berücksichtigen, wenn wir S. $^2/_3$ durchaus als genügend annehmen, wenn wir endlich allen Ametropen Brillen zu tragen gestatten, (und diese zwei letzteren Concessionen können nur mit grosser Beschränkung gemacht werden), so finden wir, dass vom Maschinen- und Zugsbegleitungspersonale 3 bis 4 pCt. als untauglich erklärt werden müssten. Vergleichen wir damit die Percentzahlen, welche wir für Farbenblindheit gefunden, welche für die II. und III. Categorie 2,5 bis 3,5 pCt. (von der Ausnahmszahl für die II. Cat. an der Nordbahn will ich absehen), so ergiebt sich, dass der abnormen Refraction und herabgesetzten Sehschärfe bei den Eisenbahnbediensteten eine grössere Wichtigkeit beizumessen wäre, als der Farbenblindheit, und dies umsomehr, als durch die letztere Gefahren für die Verkehrssicherheit nur zur Nachtzeit, durch schlechte Sehschärfe aber auch an hellem Tage erwachsen.

Wien, Anfang Jänner 1883.

Einiges über Glaucom im Anschluss an einen Bericht über meine Erkrankung an Glaucom.

Von

Dr. W. Wagner in Odessa.

Da ich hier meine Erfahrungen über Glaucom mittheilen will im Anschluss und auf Grund eines Glaucoms, welches ich selbst durchgemacht, so muss ich, sehr gegen meine Gewohnheit, etwas ausführlicher über meine Person berichten.

Im December 1877 hatte ich, damals 41 Jahre alt, den ersten ausgesprochenen Glaucom-Anfall auf dem linken Auge. Seit vielen Jahren litt ich an Migräne, doch hatte ich mich im Uebrigen bis dahin im Allgemeinen einer durchaus befriedigenden Gesundheit und insbesondere eines recht guten Sehvermögens zu erfreuen. Auf beiden Augen, die dunkelbraune Iris haben, hatte ich normale Sehschärfe; das rechte Auge war und ist emmetropisch; das linke Auge hatte Astigmatismus myopicus regularis [im vert. Mer. — 16, im h. M. — 24; cyl. conv. 40, für die Ferne mit — 40 sph., ergab S = $^1/_1$; die betreffenden Gläser, vor das linke Auge gebracht, bessern entschieden das binoculare Nahe- und Fern-Sehen]. Gute Accommodationsbreite auch während der ganzen Zeit, da ich schon an ausgesprochenen Glaucom-Anfällen zu leiden hatte: binocularer Nahepunkt in 8″, monocularer für jedes Auge in 7″. Der qualitative und quantitative Farbensinn beiderseits gut. —

Schon einige Jahre vor meiner Erkrankung an Glaucom hatte ich auf beiden Augen sehr ausgesprochene Greisenbogen. Bereits im Beginn meiner dreissiger Lebensjahre ergraute mein Kopfhaar — meine Mutter war schon mit 25 Jahren ergraut und litt ebenfalls an Migräne.

Der wenig störende Astigmatismus meines linken Auges nnd zwei Mouches volantes sind vielleicht die Folge einer Verletzung. Unmittelbar nach einem flachen Schlägerhieb, den ich als Student erhalten und der für einige Tage seine Spuren auf meinem linken Oberlid hinterlassen, konnte ich etwa 10 bis 15 Minuten hindurch mit dem linken Auge gar nichts unterscheiden und noch mehrere Wochen lang war das Sehvermögen dieses Auges weniger gut als vordem. Doch hatte ich damals versäumt, ärztlichen Rath in Anspruch zu nehmen.

Seit meinem 17. Lebensjahr leide ich an Migräne-Anfällen, die bei mir fast auf jede plötzliche Abkühlung des Kopfes und Halses einzutreten pflegen, und bald die rechte, bald die linke Kopfhälfte befallen und zwar in der Art, dass 1 bis 2 Tage hindurch ausschliesslich die eine Seite und unmittelbar darauf 1—2 Tage hindurch ausschliesslich die andere Seite die schmerzhafte ist. Keine meiner Kopfhälften hat den Vorzug, besonders oft zu erkranken. Der Uebergang der Schmerzen von der einen Seite auf die andere erfolgt mit der grössten Regelmässigkeit am Morgen des dritten, beziehentlich des zweiten Tages der Erkrankung nach einer mehr oder minder schlechten Nacht. Der geringste Druck auf den schmerzenden Bezirk ist äusserst empfindlich, so dass es mir ganz unmöglich ist, auch nur auf Augenblicke die kranke Kopfhälfte auf dem Kissen ruhen zu lassen. Sehr heftige Anfälle können nur durch subcutane Morphium-Injectionen gemildert werden. Uebelkeit und Erbrechen sind niemals im Gefolge meiner Migräne-Anfälle aufgetreten, vielmehr habe ich ganz regelmässig bei solchen Gelegenheiten vermehrten Appetit. Die Hunderte von Anfällen, die ich bisher durchgemacht, hatten fast ohne Ausnahme den deutlich ausgesprochenen Charakter der spastischen Hemicranie. Bereitet sich ein besonders starker Anfall vor, so habe ich auf dem Auge, welches der erkrankenden Kopfhälfte entspricht, ein sehr lästiges Flimmern, welches das Sehen sehr undeutlich macht und gewöhnlich 10—15 Minuten andauert. In solchen Augenblicken leide ich beim binocularen Sehact an sehr lästigem Schwindel. Seit

dem Feldzug gegen Frankreich, den ich als Arzt bei der Truppe mitgemacht, sind meine Anfälle im Allgemeinen seltener und weit weniger heftig geworden. Diesen Wendepunkt in meinem so langjährigen Migräneleiden kann ich nur dadurch einigermassen erklären, dass ich mich im Laufe des Feldzuges, also zehn Monate hindurch, keinerlei geistiger Austrengung zu unterziehen hatte und dass ich dadurch gegenüber den damals besonders häufig an mich herantretenden Erkältungs-Ursachen widerstandsfähiger wurde.

Im Laufe des Sommers 1875 bemerkte ich zunächst eine geringe Erweiterung meiner linken Pupille und eine gewisse Trägheit derselben, sowohl bei Lichteinfall, als auch bei Accommodativ- und Convergenz-Bewegungen. Das Sehvermögen und die Accommodation zeigten bei oft wiederholter Prüfung keine Veränderungen. Der leidende Bulbus war schon zu jener Zeit für die Palpation entschieden etwas härter. Im December bekam ich nun, wie gesagt, den ersten, aber auch sofort ganz ausgesprochenen Glaucom-Anfall: Bulbus bedeutend härter und auf Druck schmerzhaft, starkes Nebelsehen und sehr deutliche farbige Ringe im Umkreis eines jeden intensiven Lichtheerdes, Pupille noch mehr erweitert und ganz starr; dumpfer Schmerz in der Augenhöhle, in der Stirn- und Schläfegegend. Dieser erste Anfall überfiel mich des Abends in einer Sitzung, in einem heissen Zimmer, nachdem ich mich an einer lebhaften Discussion betheiligt hatte. Nach gutem Schlaf waren Sehvermögen, Accommodation und Farbensinn ganz wie vor dem Anfall. Trotz möglichst vorsichtiger Lebensweise, trotz möglichster Vermeidung aller derjenigen Schädlichkeiten, die mir erfahrungsgemäss Congestionen zum Kopf einbringen, traten doch wiederholt unter denselben Symptomen Anfälle ein, die sich späterhin auch schon auf geringere Veranlassung hin einstellten, wie beim Operiren, beim anhaltenden Lesen und Schreiben u. s. w. Bald sah ich mich somit genöthigt, einen Tag um den anderen einen Tropfen einer 1% Eserin-Lösung einzuträufeln, um es mir hierdurch zu ermöglichen, Monate lang meine gewohnte Lebensweise weiterzuführen, ohne durch neue Anfälle belästigt zu sein. Als ich aber schliesslich feststellen musste, dass das Eserin von meiner Conjunctiva nicht mehr vertragen wurde, und dass mein Glaucom zwar 8 Monate hintangehalten, leider aber nicht geheilt worden war, entschloss ich mich, im Juli 1878, mich der Iridectomie zu unter-

ziehen. College Schmid machte mir die Operation. Heute noch (December 1882) kann ich mich als durch den operativen Eingriff vollkommen wiederhergestellt betrachten. Seit jener Zeit habe ich nie wieder eine Zunahme des intraocularen Drucks meines linken Auges, geschweige denn Nebel- und Farbensehen beobachtet. Wenn nun auch in Folge der Operation die Brechkraft meines Auges eine etwas andere geworden, so ist doch das Sehvermögen desselben ein durchaus befriedigendes geblieben. Nehme ich die Sehprüfung dieses Auges vor, indem ich darauf achte, die wenig belästigenden Blendungs-Erscheinungen dadurch auf ihr geringstes Mass zu beschränken, dass ich den Rücken dem Fenster zukehre, so sehe ich jetzt mit concav-cyl. 40, Axe 45° nach aussen vom vert. Mer., Snellen $1^1/_2$ mindestens auf $1^1/_2$', und mit demselben Glase, combinirt mit 50 sph., Sn. 20 sehr bequem auf 20'; Nahepunkt in 7"; Gesichtsfeld frei. Bis zum heutigen Tage ist mein rechtes Auge noch durchaus gesund, was ich ohne Zweifel dem Umstand verdanke, dass ich mich rechtzeitig habe operiren lassen, d. h. zu einer Zeit, da das Glaucom noch nicht bedeutendere pathologische Veränderungen in meinem linken Bulbus hatte hervorrufen und in Folge dessen mein rechtes Auge noch nicht in Mitleidenschaft hatte ziehen können.

Natürlich musste ich in meinem eigenen Leiden Veranlassung finden, die Glaucom-Literatur nach allen Richtungen hin zu durchforschen, und eine jetzt wieder geheilte peripherische Facialis-Lähmung gab mir seiner Zeit Gelegenheit, das mir zur Verfügung stehende Material über Glaucom einigermassen zu sichten. Meine Beobachtungen beziehen sich auf ein Material von 19,525 Augenkranken, die ich von der Zeit an, da ich eine hierfür brauchbare Journal-Führung begonnen, bis zum 1. Januar 1882 behandelt habe. Von diesen 19,525 Kranken sind 9622 Christen und 9903 Juden. Dieses Verhältniss ist sehr auffallend, wenn wir uns das Resultat der letzten, in Einzelheiten eingehenden Volkszählung, die in Odessa am 5. September 1873 vorgenommen wurde, vergegenwärtigen. Jene Zählung ergab auf 193,513 Einwohner:

140,809 (72,76 pCt.) Christen, 52,517 (27,13 pCt.) Juden und ausserdem 184 Muhammedaner und 3 Heiden.

Ich muss darauf verzichten, das so auffallende Missverhältniss zwischen den augenkranken Christen und Juden näher zu beleuchten, will aber doch kurz darauf hinweisen, dass die hiesigen Talmud-Juden im Grossen und Ganzen überaus schmutzig leben, so dass unter ihnen ganz besonders die Erkrankungen der Conjunctiva und deren Folgen eine unglaublich grosse Verbreitung haben.

Unter meinen 19,525 Augenkranken sind 410 Fälle von Glaucom, d. h. 2,09 pCt., ein sehr bemerkenswerthes Resultat im Vergleich zu den 1,26 pCt. von Glaucom, die von Schmidt auf 55,146, und zu den noch nicht ganz 1 pCt., die von H. Cohn auf 111,691 Augenkranke berechnet worden sind (Graefe-Sämisch V. 1) und selbst zu den 1,45 pCt., welche J. Krannhals in seiner Dissertation (Dorpat 1879) als an Glaucom erkrankt anführt auf die Gesammtzahl von 22,531 Kranken der Reimers'schen Augen-Heilanstalt zu Riga. Andererseits muss aber auch beispielsweise hier hervorgehoben werden, dass Adamuek (Ophthalmologische Beobachtungen, 1880) auf 2251 Augenkranke sogar 3 pCt. Glaucom berechnet hat.

Von meinen 410 Glaucom-Kranken waren Christen: 155 (37,80 pCt.) und Juden: 255 (62,20 pCt.), d. h. also von den 9622 Christen litten 1,61 pCt., von den 9903 Juden hingegen nicht weniger als 2,57 pCt. an Glaucom. Dies bestätigt also vollkommen die gleichen Erfahrungen von Benedict, Rosas, Arlt, Rydel, Schmidt, Krannhals und Anderen. Dass so viele Juden an Glaucom erkranken, mag ausser der Erblichkeit, die hierbei zunächst zu beachten ist, auch dem Umstande mit zuzuschreiben sein, dass die Juden besonders häufig Inzucht treiben. Leider habe ich auf diesen Punkt nicht genügend geachtet, bin aber überzeugt, dass hier, wie bei der Retinitis pigmentosa und der Taubstummheit u. s. w., die Heirathen unter

Bluts-Verwandten als eines der ursächlichen Momente zu betrachten sind.

Unter den 410 Fällen von Glaucom habe ich nur 25 Fälle von Glaucoma inflammatorium acutum verzeichnet, während ich die übrigen ohne nähere Bezeichnung dem Gl. simplex und dem Gl. immaflatorium chronicum gemeinsam zuzählen musste, weil ich nur zu oft nicht in Erfahrung bringen konnte, welchen Verlauf die Krankheit bis zu dem Tage der Untersuchung genommen.

Unter den 155 Christen waren 78 Männer und 79 Frauen, unter den 255 Juden 113 Männer und 142 Frauen. Von 356 Personen fand sich das Alter verzeichnet:

Alter	Männer	Frauen
20—30	9	7
31—40	17	27
41—50	36	71
51—60	39	73
61—70	27	32
71—80	8	9
81—90	—	1
	136	220.

225mal konnte der Beginn des Leidens insoweit genau festgestellt werden, dass in 126 Fällen das rechte und in 99 das linke Auge sich als das zuerst erkrankte erwies. — In einem Fall sah ich Glaucoma simplex evolutum auf beiden Augen mit beiderseits auffallend enger Pupille, was mir um so weniger erklärlich erschien, als es sich natürlich um keinerlei Glaucoma consecutivum handelte. Ferner beobachtete ich nur 3mal Glaucom bei Myopia cum sclerectasia.

Von den 410 Glaucom-Kranken litten zur Zeit der Vorstellung an:

1. Glaucom auf beiden Augen . . 211 (51,46 pCt.),
2. Glaucom auf einem Auge . . 199 (48,54 „),
3. Glaucoma absolutum auf einem Auge . . . . . 146 (35,60 „),
4. Glaucoma absolutum auf beiden Augen . . . . . 76 (18,53 „),
5. Glaucoma absolutum auf einem Auge, wobei das andere Auge noch vollkommen frei von Glaucom . . . . . 45 (10,97 „).

Unter den an Glaucoma absolutum in oculo utroque Leidenden befanden sich 29 Christen und 47 Juden, welches Verhältniss nicht sehr dafür spricht, dass die hiesigen Juden besonders gern ärztlichen Rath in Anspruch nehmen.

Sehr schmerzlich ist als Ergebniss dieser Zusammenstellung, wie erschrecklich gross die Anzahl der an Glaucom unheilbar erblindeten Augen ist, theils in Folge von Gleichgiltigkeit der Patienten, theils was noch mehr zu beklagen, durch Unwissenheit des behandelnden Arztes.

Ausserdem habe ich auf 19,525 Augenkranke 34mal Glaucoma consecutivum beobachtet.

In allen Fällen von ausgesprochenem Glaucom, welche ich genau habe verfolgen können, war vor Allem eine Zunahme des intraocularen Drucks durch die Palpation nachzuweisen, so dass auch ich als Cardinal-Symptom des Glaucoms das Härterwerden des Bulbus betrachte. Aber schon vor der greifbaren Zunahme des intraocularen Drucks sind an einem Auge, welches dem Glaucom verfallen ist, fast immer anderweitige charakteristische Erscheinungen zu beobachten. In dieser Hinsicht war mit grösster Regelmässigkeit in den Fällen, welche von vornherein eingehend untersucht werden konnten, zunächt eine mehr oder minder deutlich ausgesprochene Trägheit der Pupille festzustellen, sowohl auf Lichtwechsel, als auch beim Nahesehen.

Jedenfalls trat dieses Symptom mit solcher Regelmässigkeit auf, dass ich öfters in der Lage war, ausschliesslich auf Grund desselben, d. h. ohne anderweitige, bekräftigende Anzeichen, die durch den schon nachweisbar erhöhten intraocularen Druck bedingt werden, den bevorstehenden Ausbruch des Glaucoms mit Bestimmtheit vorherzusagen. So war es auch in dem mich selbst betreffenden Fall. Hier war die Trägheit meiner linken Pupille mit einer geringen, jedoch für mich sehr deutlich ausgesprochenen Erweiterung derselben, und zwar bevor eine Erhöhung des intraocularen Drucks nachzuweisen war, dasjenige Symptom, welches mich den ersten Beginn des eigentlichen Glaucoms befürchten liess, so dass ich durch meinen ersten glaucomatösen Anfall zwar sehr unangenehm berührt, aber durchaus nicht überrascht wurde.

Auch bei mir waren schon einige Zeit vor dem ersten Anfall mehrere episclerale Venen, vertheilt über den ganzen Umkreis der Cornea, auffallend erweitert und geschlängelt. Damals konnte ich eine Abflachung der Vorderkammer nicht bemerken und ebensowenig späterhin, sobald ich mein Auge zu einer anfallsfreien Zeit untersuchte.

Der glaucomatöse Anfall wird also, wie solches allgemein bekannt ist, durch eine stärkere Erweiterung und bedeutend vermehrte Trägheit der Pupille, oft auch durch eine stärkere Abflachung der Vorderkammer, durch Nebelsehen und das hiermit auf das Engste verbundene Sehen von farbigen Ringen um eine intensivere Lichtquelle herum, durch mehr oder minder heftige Ciliarneuralgie charakterisirt, d. h. also durch die unmittelbaren Folgen der einfachen Zunahme des bisher normalen intraocularen Drucks oder auch einer weiteren Steigerung desselben. Sehr von einander abweichende Ansichten bestehen aber in Betreff der Deutung dieser verschiedenen Anzeichen des Glaucoms, so dass es sich sicherlich lohnt, nach dieser Richtung hin, Einiges zur Aufklärung beizutragen. Mit

dem Beginn eines jeden meiner Anfälle, auf den ich zunächst durch ein Gefühl schmerzhafter Spannung des Bulbus aufmerksam gemacht wurde, traten sofort gleichzeitig in Erscheinung die grössere Erweiterung und die vermehrte Trägheit der Pupille, wobei sich auf die Palpation hin das Auge sofort als härter erwies. Auf diese Vorläufer des Anfalles folgte in wenigen Minuten, ich hätte zuweilen sagen mögen in wenigen Secunden, das Nebelsehen und das Sehen von farbigen Ringen um Flammen oder um den Mond herum. Da diese von mir gemachten Beobachtungen vollkommen diejenigen bestätigen, welche ich oft an zuverlässigen und einsichtigen Glaucom-Kranken gemacht, so stehe ich nicht an, es für bewiesen zu halten, dass jedenfalls in der ungeheuren Ueberzahl der Fälle von Glaucom die einzelnen Anfälle in ihren augenfälligen Erscheinungen mittelbar dadurch in's Leben gerufen werden, dass die Iris durch noch vermehrte peripherische Retraction (auf „Nerven-Einfluss" hin, wie ich in Anbetracht des oft urplötzlichen Auftretens der betreffenden Erscheinungen überzeugt bin) den Iris-Winkel noch mehr verlegt. Eine weitere und sehr gewichtige Stütze für diese Anschauung finde ich in der Unfehlbarkeit der Eserin-Wirkung in vielen Fällen von Glaucom. Sobald durch die Wirkung des Eserins die Pupille sich kräftig zusammenzieht, und die in ihrem Gewebe noch nicht sehr geschädigte Iris aus dem Iris-Winkel hinreichend hervorgezogen wird, beginnt ja erfahrungsgemäss unfehlbar der Nachlass des glaucomatösen Anfalls, der unter solchen Umständen spätestens innerhalb einer Stunde in allen seinen eigenthümlichen Erscheinungen vollkommen zum Schwinden gebracht wird. Ganz unzweifelhaft ist es ferner, dass das Nebelsehen und das Sehen von farbigen Ringen, als auf das Engste miteinander verbunden zu betrachten sind, dass diese beiden Erscheinungen durch eine und dieselbe Ursache bedingt werden, dass sie, entsprechend

der Schwere des Anfalls gleichermassen sich steigern und sich mindern. Bei allen meinen Anfällen konnte ich die Beobachtung machen, dass mit deren Zunahme der Nebel und die Deutlichkeit des farbigen Ringes gleichmässig anwuchsen, um gegen deren Ende in gleicher Art allmälig zu verschwinden. Natürlich äusserte dabei auch bei mir die Intensität und die Qualität der beobachteten Lichtquelle einen unmittelbaren Einfluss. Die Lebhaftigkeit des Farbenringes bei Glaucom, an dem übrigens auch unter den günstigsten Umständen, d. h. also bei starkem Anfall und bei bedeutender Intensität des Lichteinfalls, an dem gelblichen Lichtkranz, jenseits des dunkelen Hofes, nur je eine, im Verhältniss zu der Breite des ganzen Ringes mit bedeutenden Dimensionen in Erscheinung tretende röthliche (äussere) und bläuliche (innere) Zone sich besonders bemerklich macht, diese Lebhaftigkeit ist nur mit der Deutlichkeit des Farbenringes zu vergleichen, den man beim Anschauen eines Lichtes durch einen dünnschichtigen „gefrorenen" Niederschlag einer Glasscheibe wahrnehmen kann. Durch eine nur feucht-beschlagene Scheibe hingegen, d. h. bei Abwesenheit von Eis-Krystallen auf derselben, erscheint der Lichtkranz der Regel nach weit weniger deutlich. Unter diesen Bedingungen sah ich fast immer um einen Lichtpunkt herum zunächst wieder je nach der grösseren oder geringeren Entfernung des beobachteten Gegenstandes und des beobachtenden Auges von der Scheibe einen mehr oder minder grossen, dunkelen kreisförmigen Hof und jenseits desselben einen gelblichen, weniger scharf begrenzten Lichtkranz. Unter Umständen, die ich nicht näher zu bezeichnen weiss, bemerkte ich zuweilen nach dem dunkelen Hofe hin an dem Lichtkranz eine mehr oder minder breite, verschwommene bläuliche Zone. Gegen das Ende meiner Anfälle hin, da der Nebel vor dem Auge sich allmälig mehr und mehr aufgehellt hatte, erschien mir ganz regelmässig im Umkreise eines

Lichtpunktes jenseits des dunkelen Hofes ein einfach gelblicher Lichtkranz, vollkommen entsprechend der soeben geschilderten Erscheinung.

Wodurch ist nun aber der Farbenring bei Glaucom bedingt? In Anbetracht der oben geschilderten Erscheinungen durch die „gefrorene" und die feuchtbeschlagene Glasscheibe ist es allerdings sehr verlockend, den Nebel und den Farbenring als zunächst durch eine allgemein verbreitete, vorübergehende Trübung der Hornhaut erklären zu wollen, leider muss man aber, auf dem Boden der Thatsachen stehend, sich nur allzubald davon überzeugen, dass auch jenes Anzeichen des Glaucoms weitaus nicht immer durch eine und dieselbe Ursache bewirkt wird. Zunächst haben wir an eine Reihe von Fällen zu denken, in denen das Nebel- und Farben-Sehen ganz unbedingt durch eine Trübung des Kammerwassers hervorgerufen wird, was dadurch subjectiv und objectiv bewiesen erscheint, dass jene Erscheinungen mit dem Abfliessen des Kammerwassers in dem Augenblick selbst verschwinden und wir die betreffende Pupille sofort in schönstem Schwarz sehen. Ferner möchte ich als einen weiteren Grund, der mir gegen diese Erklärungsweise zu sprechen scheint, das mitunter so urplötzliche Auftreten jener Erscheinungen anführen. Kann ich mir doch gar nicht die Möglichkeit vorstellen, dass beispielsweise das Nebel- und Farben-Sehen bei einem meiner Anfälle, der mir durch die Urplötzlichkeit seines Erscheinens in sehr deutlicher Erinnerung geblieben ist, ebenfalls als Folge einer Trübung der Hornhaut zu erklären gewesen wäre, also einer fast augenblicklich eintretenden Durchtränkung des ganzen Corneal-Gewebes. Aus einer Aussentemperatur von 2—3° über Null war ich bei vollem, allgemeinen und örtlichen Wohlsein, in einen geräumigen, gut ventilirten Saal mit einer Temperatur von 15° getreten, hatte in der That kaum Zeit, mich niederzusetzen und die Empfindung zu haben, dass mein Kopf der strahlenden

Wärme eines Kaminfeuers auf etwa 4 Schritt Entfernung ausgesetzt sei, als ich auch schon blitzschnell einen lästigen Druck im Auge und unmittelbar darauf auch den Nebel und den Farbenring vor mir hatte.

Des Weiteren möchte ich gleich hier noch auf eine Beobachtung hinweisen, die ich im Verlauf der letzten vier Jahre oft an meinem iridectomirten Auge gemacht und die allerdings schon von vornherein in keinem Fall als mit irgend einer pathologischen Trübung der Cornea in ursächlichem Zusammenhang stehend betrachtet werden kann. Ich sehe nämlich zuweilen um eine Kerzenflamme u. s. w., auf die ich meine Sehaxe nicht einrichte, also bei unbestimmter Accommodation, einen sehr deutlichen, vollkommen geschlossenen gelblichen Lichtkranz, der ebenfalls durch einen mehr oder minder grossen dunkelen Hof von der Flamme selbst getrennt ist, der ebenfalls nach aussen eine röthliche und nach innen eine bläuliche Zone zeigt, der sich aber von dem Glaucom-Ring durch viel frischere und reinere Farben (Abwesenheit des Nebels!) vortheilhaft unterscheidet. Sobald ich die Flamme selbst deutlich ins Auge fasse, so ist auch diese Erscheinung augenblicklich verschwunden, die ich vor der Iridectomie ganz bestimmt niemals zu Gesicht bekommen.

Nachdem ich diese Thatsachen angeführt, die jedenfalls mir sehr klar dafür zu sprechen scheinen, dass weitaus nicht in allen Fällen von Glaucom das Nebel- und Farben-Sehen durch eine Hornhauttrübung erklärt werden kann, will ich auch noch mit einigen Worten auf die bekannte astrophysische Erscheinung des Hofes um den Mond hinweisen, deren wissenschaftliche Erklärung möglicherweise auch dazu beitragen könnte, das uns soeben beschäftigende Glaucom-Symptom seiner Begründung näher zu bringen. Dieser Hof um den Mond tritt bekanntlich ein bei Anfüllung der Atmosphäre mit Dämpfen und zwar, meiner Erfahrung nach, hauptsächlich unter

zwei Formen. Einmal sehen wir unter solchen Bedingungen nur einen mehr oder minder grossen, gelblichen Lichtkranz, der den Mond unmittelbar umgiebt, mitunter folgt dann aber auf den kreisförmigen Lichthof ein dunkeler Hof und auf diesen dann wiederum ein zweiter gelblicher Lichtkranz. Diese Lichthöfe um den Mond erschienen mir stets in dem unbestimmt gelblichen Licht, wie ich solches weiter oben geschildert habe bei Besprechung der Erscheinungen, die durch Lichtstrahlen verursacht werden, welche durch eine feuchtbeschlagene Scheibe hindurchfallen. Regenbogenfarben habe ich bei Betrachtung eines Hofes um den Mond nie beobachtet.

Leicht zu erklären ist die Erfahrung, dass bei leichten Anfällen, also zumeist bei beginnendem Glaucom und bei geringgradigem Nebel- und Farben-Sehen, das Sehvermögen im Allgemeinen nur wenig Einbusse erleidet. Aehnliches lässt sich aber auch bei heftigern Anfällen feststellen, sobald es sich ebenfalls um das Anfangsstadium des Leidens und um einen nicht allzu schweren Anfall handelt. So habe ich bei Gelegenheit des schwersten Anfalles, den ich habe durchmachen müssen, nachweisen können, dass mein Sehvermögen nicht unter $^1/_2$ herabsank und der Umfang meines Gesichtsfeldes unversehrt blieb.

Von der „aus unzähligen radienförmigen Linien zusammengesetzten Strahlenfigur", wie solche von Laqueur (v. Graefe's Archiv XXVI. 2) angegeben wird, habe ich in meinen Anfällen nichts bemerkt, und ich weiss ferner, dass keiner meiner glaubwürdigen Patienten nach dieser Richtung hin bejahende Antworten gegeben. Jenseits des Farbenringes habe ich, selbst bei Gelegenheit meiner heftigsten Anfälle, keinerlei Lichtring wahrnehmen können.

Da ich mich im Angesicht der Thatsachen nicht für berechtigt halten kann, ein eigentliches, auch nur einigermassen scharf zu begrenzendes Prodromal-Stadium des Glaucoms anzunehmen, so bin ich natürlich nicht in der

Lage, angeben zu können, wie viele meiner Kranken ein solches Stadium haben durchmachen müssen.

Weiter oben habe ich mich schon dahin ausgesprochen, dass wohl in der grossen Ueberzahl der Fälle von Glaucom die einzelnen Anfälle dadurch bewirkt werden, dass auf einen plötzlich sich äussernden Nerven-Einfluss hin der Iris-Winkel durch Retraction der Iris noch mehr verlegt wird. Schlimm steht es nun aber sofort wieder mit der näheren wissenschaftlichen Bezeichnung dieses Nerven-Einflusses. Handelt es sich hierbei um einen Reiz- oder um einen Lähmungs-Zustand? Oder gar, etwa entsprechend der zur Zeit geltenden Erklärungsweise der Wirkung des Atropins und des Eserins, um gleichzeitig auftretende Reizung und Lähmung, und zwar in zwei verschiedenen Nervenbahnen, in denen des Sympathicus und Oculomotorius? Jedenfalls muss ich bezweifeln, ob der Ausspruch Laqueur's, dass „Alles den Ausbruch des Glaucoms begünstigt, was als schwächende Potenz auf den Organismus wirkt", eine auch nur annähernd allgemeine Geltung zu beanspruchen vermag. In einer Reihe von Fällen habe ich feststellen können, dass keineswegs ein „Agens, welches ein Schwächegefühl verleiht", den Glaucom-Anfall ins Leben gerufen hatte, dass hier vielmehr nur von ursächlichen Erregungs-Zuständen die Rede sein konnte. Ich kann an dieser Stelle es lediglich bekräftigen, dass meine Glaucom-Anfälle auf solche Veranlassungen hin eintraten, die mir Congestionen zum Kopf einbrachten, welche ich aber, obgleich mir die Lehre von der vasomotorischen Lähmung durchaus gegenwärtig ist, in keinem Fall mit irgend welchen Depressions-Zuständen in Zusammenhang hätte bringen können.

Und nun noch einige Worte über das Eserin, welches also, soweit es seine myotische Kraft noch bethätigen kann, einen Glaucom-Anfall ganz sicher zum Schwinden zu bringen vermag, und auch den Ausbruch eines solchen

in jedem, dem Glaucom verfallenen Auge unfehlbar verhindert, so lange dasselbe sich unter seiner Einwirkung befindet. Ein Tropfen einer 1% Eserin-Lösung bewährte ohne Ausnahme an meinem glaucomatösen Auge diese seine schützende Kraft volle 2mal 24 Stunden hindurch, so dass ich mich im Verlauf dieser ganzen Zeit ganz ungestraft allen denjenigen Schädlichkeiten aussetzen durfte, die mir bisher seit Beginn meines Leidens ganz regelmässig einen Anfall eingebracht hatten. Nach Ablauf dieser 24stündigen Frist war mein krankes Auge sofort wieder in der grössten Gefahr, auf eine der nur allzu bekannten Veranlassungen hin, einen neuen Anfall durchzumachen. Wird das Eserin in Anwendung gebracht, nicht in der Absicht, einen Glaucom-Anfall womöglich zu unterbrechen, sondern vielmehr um den Ausbruch eines solchen zu verhindern, so verursacht dasselbe höchstens ein nur wenige Minuten hindurch andauerndes örtliches Unbehagen, ein auf Finderdruck hin hervorgerufenes Gefühl von augenblicklich zunehmender Spannung und Empfindlichkeit des Bulbus. Wird aber Eserin bei entwickeltem Anfall eingeträufelt, so veranlasst daeselbe fast ohne Ausnaume mehr oder minder heftige Schmerzen zunächst im Bulbus selbst und in der Orbita, und dann auch im ganzen Umkreis der Augenhöhle, in der Frontal-, Temporal-, Infraorbital-, Nasal-Gegend. In dem heftigsten Anfall, den ich durchzumachen hatte, steigerten zwei Tropfen einer 1% Eserin-Lösung, welche ich kurz nacheinander einträufelte, die schon vorhandenen Schmerzen zu einer fast unerträglichen Höhe, zu Schmerzen, die aber doch nur so lange als heftige zu bezeichnen waren, als die sichtbaren Contractionen der Pupille noch nicht begonnen hatten, also etwa 20 Minuten hindurch. Nach diesem Zeitabschnitt schwanden auch die Schmerzen mehr und mehr, die sich mit dem Anfall selbst eingefunden hatten, und obgleich die Pupille fortfuhr, sich zusammen-

zuziehen, so verschwand das Nebel- und Farben-Sehen doch erst gerade eine Stunde nach der ersten Eserin-Einträufelung und somit erst etwa 1/4 Stunde nach der jenes Mal bewirkten grössten Verengerung der Pupille.

Leider spricht auch meine Erfahrung ganz und gar dagegen, dass Glaucom durch Eserin geheilt werden könnte, vielmehr stellt sich in der grossen Ueberzahl der Fälle die Angelegenheit so, dass ein Auge, welches an Glaucom leidet, nur so lange von einer anfallsweisen weiteren Erhöhung des intraocularen Drucks sicher verschont bleiben kann, als es unter der augenfälligen Einwirkung des Eserins verbleibt. Man lasse sich nur nicht etwa täuschen durch den Umstand, dass wir zuweilen an einem Auge selbst Monate hindurch scheinbar vollkommene Heilung von Glaucom beobachten können, als Folge einer kürzere oder längere Zeit hindurch fortgesetzten Eserin-Behandlung. Nur einen allerdings sehr lehrreichen Fall will ich hier als beweiskräftig anführen.

Ein hoher kirchlicher Würdenträger, ein 78jähriger Greis erkrankte an Apoplexia retinae des einen Auges. Sechs Wochen nach Beginn der Krankheit, als die einzelnen Blut-Ergüsse theils schon aufgesaugt, theils in voller Aufsaugung begriffen waren, trat der erste Glaucom-Anfall ein. Im Verlauf von mehreren weiteren Wochen wurde nun für gewöhnlich jeden zweiten Tag Eserin eingeträufelt, wobei Patient sich wohl befand. Zu Anfang dieser Behandlung wurden nach probeweisem Aussetzen des Eserins zu wiederholten Malen Glaucom-Anfälle beobachtet, so dass immer wieder zu den regelmässigen Einträufelungen zurückgegriffen werden musste. Schliesslich vertrug auch dieses Auge das Eserin nicht mehr, die Tropfen wurden ganz weggelassen, und zu meiner grossen Freude traten längere Zeit keine neuen Anfälle auf. Inzwischen waren auch sämmtliche Blut-Ergüsse der Retina verschwunden. Gleich zu Beginn des Glaucoms machte ich den Kranken mit der Natur seines Augenleidens bekannt und schlug ihm die Iridectomie vor.

Leider wandte sich der sehr operationsscheue Patient später an eine vorübergehend anwesende ophthalmologische „Autorität",

welche meine Diagnose verwarf, so dass ich die Behandlung aufgeben musste.

Erst nach Jahresfrist sah ich den Patienten wieder mit Glaucoma absolutum des betreffenden Auges.

Also: auch in diesem Falle hatte Eserin wohl Monate hindurch das Glaucom hintangehalten, nicht aber dessen gänzliche Beseitigung bewirkt.

Da ich nun noch niemals Heilung eines Glaucom's durch Eserin beobachtet und auch den nach dieser Richtung hin bejahenden Veröffentlichungen ungläubig gegenüberstehe, so halte ich es einem jeden meiner Glaucom-Kranken gegenüber für meine Pflicht, den Rath zu ertheilen, dass nur von der Iridectomie die Rede sein könne. Zugleich mache ich einen Jeden, mag er auch nur den ersten und zwar leichten Anfall glücklich durchgemacht haben, darauf aufmerksam, dass die Operation zum Vortheil der Erhaltung seines Sehvermögens möglichst bald vorzunehmen sei. Erfolgt aber auf meinen Rath nicht sofort der Ausdruck der Bereitwilligkeit des betreffenden Patienten, so entlasse ich denselben mit der Weisung, stets Eserin-Tropfen mit sich zu führen, um solche sogleich beim ersten Wiederauftreten des Nebel- und Farben-Sehens in Anwendung zu bringen.

Auf die 410 Fälle von Glaucom, die ich beobachtet, kommen 221 Operationen: 216mal habe ich iridectomirt, 3mal enucleirt (bei abgelaufenem Glaucom und in Folge der augenscheinlichen Unmöglichkeit, eine auch nur annähernd regelrechte Iridectomie zu machen), 1mal habe ich die Sclerotomie gemacht und 1mal die Anse à filtration eingelegt.

Von vornherein muss ich mich dahin aussprechen, dass ich mit meinen, durch die Glaucom-Iridectomien erzielten Erfolgen so sehr zufrieden habe sein können, dass ich mich, zudem noch im Hinblick auf mein geringes Operations-Material, wohl kaum für berechtigt halten

durfte, die Sclerotomie zu üben. Nur ein einziges Mal habe ich diese Operation nach Wecker gemacht bei abgelaufenem Glaucom und wenn ich auch durch dieselbe das Resultat erreichte, dass die entzündlichen Erscheinungen und auch die Schmerzen (übrigens ganz wie nach der einfachen Punction der vorderen Kammer) für den Augenblick, d. h. für die Beobachtungszeit von zwei Wochen, zum Schwinden gebracht wurden, so konnte mich Dieses natürlich doch nicht veranlassen, das Gebiet der Iridectomie als Operation gegen das Glaucom auch nur einigermassen einzuschränken. Des Weiteren wissen wir, dass gegenüber den lauten Anpreisungen der wieder aufgefrischten Glaucom-Operation sehr in's Gewicht fallende Stimmen sich dahin geäussert haben, dass man die Sclerotomie als Ausnahme-Operation anzunehmen habe, andere sogar dahin, dass man ihr als einer Operation gegen das Glaucom jede Berechtigung absprechen müsse. Nachdem ich die Sclerotomie-Litteratur mit Eifer verarbeitet, befinde ich mich, jedenfalls für den Augenblick, dieser Operation gegenüber auf dem Standpunkt, dass ich dieselbe, im Gegensatz zu der so bewährten Iridectomie, nicht einmal in Ausnahme-Fällen für angezeigt halten kann. Von dem Glauben an die Heilkraft der Filtrations-Narbe nach einer Operation gegen Glaucom bin ich schon längst zurückgekommen, musste sich mir doch in Folge der genauen und fortgesetzten Prüfung der Narben der weitaus meisten meiner Glaucom-Iridectomien die Ueberzeugung aufdrängen, dass hier von einer Filtration durch eine so glatte und feste Narbe kaum ernstlich die Rede sein könnte. Zudem scheinen die pathologisch-anatomischen Untersuchungen der glatten Narben nach Glaucom-Operationen sehr wenig dafür zu sprechen, dass eine „Glaucom-Narbe" ein weniger festes Gefüge habe als das Gewebe, welches von ihr verdrängt worden, während in anderen Geweben eine Narbe für gewöhnlich fester und dichter ist als das ursprüngliche Gewebe. Ich bin also

überzeugt, die Wirkungs-Weise einer gegen Glaucom vorgenommenen Operation könne im Allgemeinen durchaus nicht dadurch erklärt werden, dass man die Narbe als eine Art Sicherheits-Ventil betrachtet, durch welches all' das böse Plus an Flüssigkeit (ob nun dieselbe am Abfluss verhindert oder aber im Uebermass abgesondert wird, bleibe hier unerörtert) in alle Ewigkeit ganz ruhig herausfiltriren kann. Schon das soeben Gesagte spricht wohl klar dafür, dass auch ich der Ansicht bin, in dem Entfernen eines Theiles der Iris bestehe das Wesen einer gegen das Glaucom gerichteten Operation. Ich weiss nur zu gut, dass in einzelnen Fällen auch die Iridectomie den Glaucom-Process nicht aufzuhalten vermag, zweifle aber auch nicht einen Augenblick daran, dass hier nicht diese Operation als solche zu beschuldigen ist und dass in einem solchen Falle von einer Sclerotomie erst recht nicht die Rede sein kann. Viel tausendfache Erfahrungen haben uns dahin belehrt, dass wir in Fällen von chronischem und chronisch-entzündlichem Glaucom uns im Allgemeinen vollkommen damit zufrieden geben müssen, unseren betreffenden Kranken durch die Iridectomie ihr bisheriges Sehvermögen zu erhalten, und ich kann mir durchaus nicht vorstellen, dass hier irgend welche anderweitige Operation ein besseres Resultat in Aussicht stellen könnte. Wenn man auch in solchen Fällen sehr wohl sich der Hoffnung hingeben darf, dass durch den operativen Eingriff eine mehr oder minder starke augenblickliche Verschlimmerung des Sehvermögens durch einen Glaucom-Anfall rückgängig gemacht werden kann, so muss man doch andrerseits daran festhalten, dass eine völlige Wiederherstellung des ursprünglichen Sehvermögens zumeist nicht mehr in Aussicht genommen werden darf. Handelt es sich doch hierbei darum, dass die betreffenden Patienten schon vor der Operation eine mehr oder minder grosse bleibende Einbusse an ihrem Sehvermögen erlitten haben und zwar weil sie

dem Glaucom, aus Nachlässigkeit oder gar in Folge eines leichtfertig ertheilten ärztlichen Rathes, Zeit gelassen, die krankhaften Veränderungen im Innern des Auges nach und nach derart zu steigern, dass dieselben in ihren schädlichen Einwirkungen auf das Sehvermögen nicht mehr beseitigt werden können.

Noch leichter zu entkräften scheinen mir weitere Einwürfe, die man der Iridectomie als Glaucom-Operation gegenüber erhoben hat. Da wird angeführt, dass die Iridectomie eine eingreifendere Operation als die Sclerotomie sei, dass man letztere noch in Fällen auszuführen vermöge, in welchen von einer Iridectomie nicht mehr die Rede sein könne, dass durch die Iridectomie dauernde optische Störungen verursacht werden. Nun sind wir doch wohl nachgerade berechtigt, die Iridectomie als eine im Grossen und Ganzen gefahrlose Operation zu bezeichnen, deren Durchführung in einer Reihe von Fällen von Glaucom allerdings mit besonderen Schwierigkeiten verbunden ist, welche uns aber auch bei der Ausführung der Sclerotomie natürlich durchaus nicht erspart werden, und welche vielmehr, wenigstens meiner Ueberzeugung nach, bei dieser Operation mitunter uns ganz besonders hindernd in den Weg treten. Bei sehr enger Vorderkammer werden wir es nicht immer vermeiden können, bei einem operativen Eingriff mit der Iris in unerwünschte Berührung zu kommen, durch die Iridectomie verbessern wir nun hinterher unseren Kunstfehler, während wir unter solchen Umständen trotz Eserin (welches hier nicht selten versagt), mit der Sclerotomie sicherlich weniger Aussicht auf eine reine Operation und auf einen entzündungsfreien Heilungs-Verlauf haben. Die Erfahrung belehrt uns ferner, dass nicht gar so selten die Iridectomie dauernden Schutz gegen das Glaucom auch dann gewährt, wenn sie vom Standpunkt der strengen Technik von vornherein als mehr oder minder mangelhaft bezeichnet werden musste. Auch ist

das Feld für die Iridectomie als Glaucom-Operation durchaus nicht enger zu begrenzen als das für die Sclerotomie. Ich erkläre mich bereit, in jedem Falle von Glaucom, den man mit gutem Grund als ausschliesslich für die Sclerotomie geeignet bezeichnen sollte, die Iridectomie durchzuführen. Die optischen Störungen nach der Iridectomie sind allerdings nicht gänzlich zu vermeiden, aber doch im Allgemeinen so geringfügig (wie das ja auch besonders klar dadurch bewiesen wird, was ich weiter oben über das Sehvermögen meines iridectomirten Auges mitgetheilt), dass meiner Meinung nach hieraus nun schon gar keine taugliche Waffe für den Kampf gegen die Iridectomie als Glaucom-Operation geschmiedet werden kann.

Bei vielen Patienten, welche ich wegen Glaucom iridectomirt, habe ich auch nach Jahren den andauernden guten Erfolg feststellen können, andrerseits habe ich aber dreimal den völligen Verfall des Sehvermögens beobachtet, trotz einer vollkommen regelrechten Iridectomie. Diese drei Fälle hatten das Gemeinsame, dass sie zur Zeit der ersten Untersuchung auf je einem Auge abgelaufenes Glaucom aufwiesen, während das Sehvermögen des zweiten Auges auch schon mehr oder minder gelitten hatte. Bei der Entlassung dieser Kranken aus der Behandlung war der Zustand der noch sehfähigen Augen ein so befriedigender, dass ich weit davon entfernt war, einen so traurigen Ausgang in Aussicht zu nehmen. Die drei Augen, die an Glaucoma absolutum litten, waren ebenfalls iridectomirt worden. Aus leicht verständlichen Gründen halte ich es für meine Pflicht, auch bei jedem Fall von abgelaufenem Glaucom, und ganz besonders bei Glaucoma absolutum des einen Auges, die Iridectomie in Vorschlag zu bringen. Freilich kann es sich in einem Fall, in welchem das Sehvermögen schon seit einiger Zeit vernichtet war, nicht mehr darum handeln, das zu operirende Auge wiederum sehkräftig zu machen, das Mitleid sollte uns

aber doch veranlassen, den Versuch zu machen, dem Kranken Erleichterung zu bringen, ihn womöglich auf die Dauer vor entzündlichen Anfällen und den für gewöhnlich damit einhergehenden Schmerzen zu schützen. Handelt es sich hingegen um Glaucoma absolutum des einen Auges, so müssen wir mit um so viel mehr Nachdruck die Operation auch dieses Auges anempfehlen, als wir überzeugt sein müssen, dass wir nur auf diesem Wege den nicht nur möglichen, sondern sogar wahrscheinlichen schädlichen Einwirkungen desselben auf den zweiten Bulbus vorzubeugen vermögen.

Ich bemühe mich ebenfalls, in Fällen von Glaucom die Iridectomie möglichst peripherisch zu machen, bin aber in den letzten Jahren mehr und mehr davon zurückgekommen, hierbei auch noch ein recht grosses Stück der Iris entfernen zu wollen. Auch meine Erfahrungen haben mich dahin belehrt, dass ich eine weniger breite aber recht peripherische jedenfalls einer weniger peripherischen hingegen sehr breiten Iridectomie vorzuziehen habe. Vor der Operation wird regelmässig Eserin eingeträufelt. Für gewöhnlich operire ich mit der Lanze, greife aber sofort zu Graefe's Schmalmesser bei sehr enger Vorderkammer, wobei ja die Iris oft bedeutend retrahirt ist und sich auf Eserin als nicht mehr reactionsfähig erweiset. Einige Stunden nach der Operation wende ich wieder Eserin an. Ich operire stets des Vormittags und wechsele unter allen Umständen den ersten Verband bei allen wegen Glaucom und Cataract Operirten in den Abendstunden des Operationstages.

Zwei Mal sah ich nach einer Glaucom-Iridectomie den Abschluss der Vorderkammer sogar erst nach einer vollen Woche erfolgen; diese beiden Fälle nahmen einen unerwartet günstigen Verlauf.

Vor einigen Jahren beobachtete ich ein einziges Mal bei einer 30jährigen Frau den ersten Anfall von Glaucom

eines bisher vollkommen gesunden Auges wenige Stunden, nachdem ich auf dem anderen Auge die Iridectomie gemacht wegen chronisch-entzündlichen Glaucoms. Im Laufe der letzten Jahre habe ich einen solchen, immerhin unliebsamen Zufall nicht mehr gehabt; seit ich mich mit dem Eserin befreundet, gilt bei mir als Gesetz, vor einer Glaucom-Iridectomie ganz ohne Ausnahme beiderseits Eserin einzuträufeln.

Schliesslich noch einige Worte über Beobachtungen, welche ich mit meinem iridectomirten Auge sehr oft angestellt und die mir ad oculum bewiesen haben, dass der vermehrte Lichteinfall unter solchen Umständen immerhin als ein, so zu sagen, norm-widriges Zuviel zu betrachten ist. Habe ich meine Augen Stunden lang dem Tageslicht ausgesetzt und zwar, wie immer, ohne jede Abschwächung desselben durch eine Brille, so sehe ich beim Betreten eines verdunkelten Zimmers mit dem linken Auge unvergleichlich viel schlechter als mit dem rechten. Mehrere Minuten hindurch sehe ich selbst grosse Gegenstände nicht, die ich trotz der schwachen Beleuchtung mit dem rechten Auge leicht und deutlich erkenne, und bemerke erst nach Verlauf einiger weiteren Minuten die allmälige Rückkehr der vollen Energie meiner linken Retina, die doch offenbar in Folge des vermehrten Lichteinfalles etwas an ihrer Leistungsfähigkeit eingebüsst hatte. Ganz bestimmt kann ich aber andererseits angeben, dass ich selbst nach 14- und 16stündigem, ununterbrochenem Aufenthalt in vollem Tageslicht bei entsprechend guter Beleuchtung niemals eine augenblickliche Abschwächung der Sehkraft meines linken Auges habe feststellen können.

Odessa, den 14./26. December 1882.

Refractionsveränderungen im Laufe von sechs Jahren,

an 85 Schülern beobachtet.

Von

Dr. M. Reich in Tiflis.

Im December 1882 untersuchte ich die Augen aller Schüler der drei obersten Classen des I. classischen Gymnasiums in Tiflis, welche ich Ende 1876, also vor sechs Jahren, zum ersten Male untersucht hatte. Die Untersuchungsresultate wurden in russischen Zeitschriften ausführlich, in diesem Archiv in Kürze mitgetheilt. Unter 145 Schülern dieser 3 Classen fand ich nur noch 88, deren Refraction 1876 bestimmt war; die übrigen hatten schon den Cursus beendigt und das Gymnasium aus verschiedenen Gründen verlassen. (In der obersten (VIII.) Classe fand ich 60 pCt. Myopen; 1876 — 71 pCt.)

Ich erlaube mir meine Resultate in Kürze mitzutheilen, da dieselben die früheren Beobachtungen von Ott, Netoliczka, Florschütz und besonders die von v. Reuss*) bestätigen und ausserdem sich auf einen noch längeren Zeitraum beziehen.

---

*) Dieses Archiv Bd. XXII. Abth. 1.

Ich fand unter diesen 88 Schülern im Mittel

	1876	1882
Emmetropen . . .	35 pCt.	43 pCt.
Myopen	25 „	50 „
Hypermetropen . .	36 „	3,4 „
Amblyopen und Astigmatiker . . .	3,4 „	3,4 „

Ich muss hinzufügen, dass 1882 die Refractionsbestimmung objectiv (ophthalmoskopisch) gemacht wurde, während dies 1876 leider vernachlässigt wurde und durchaus nicht alle Fälle objectiv, sondern die meisten functionell bestimmt wurden.

Der wahre Refractions-Unterschied zwischen 1876 und 1882 (s. unten) ist also jedenfalls nicht geringer, sondern eher in manchen Fällen grösser, als ich anführe, weil 1876 in einigen Fällen der Accommodationsspasmus scheinbare Myopie simuliren konnte.

I.

Alle Refractionen im Ganzen zusammengenommen	Im Laufe von sechs Jahren (Beob. v. Dr. Reich)	Im Laufe von drei Jahren nach Dr. v. Reuss	
Die Refraction		funct.	ophth.
blieb stationär bei . .	25 pCt.	28 pCt.	41 pCt.
hatte zugenommen bei	71 „	61 „	58 „
„ abgenommen*) bei	3,5 „	10 „	

*) In Folge von Entspannung oder Aufhören der pathologischen Accommodationsanspannung.

II. Im Laufe von sechs Jahren:

Nach den verschiedenen Refractionen:	blieb die Refraction unverändert, stationär		hatte die Refraction zugenommen		hatte die Refraction abgenommen	
	pCt.		pCt.		pCt.	
		v. Reuss		v. Reuss		v. Reuss
bei den Emmetropen bei	56	56	44	34		10
„ „ Myopen bei . .	5	12,3	80	77,5	14	14,2
„ „ Hypermetropen bei	10	12,3	fast 90	72		15,8

Im Laufe von sechs Jahren blieben also wenige Augen unverändert und wir sehen, dass Augen von verschiedener Refraction nicht analoge Veränderungen erleiden.

Speciell gingen über:

von 32 Fällen von Hypermetropie in Myopie 12, d. h. fast 14 pCt.,

„ 32 Fällen von Emmetropie in Myopie 14, d. h. fast 44 pCt.,

„ 22 Myopen bekamen eine stärkere Myopie 18, d. h. 81 pCt.

Bei 3 Myopen, d. h. bei 14 pCt., erwies sich Emmetropie.

Was nun die stationären Augen (deren Refraction unverändert blieb) betrifft, so sind dies besonders die emmetropischen, von denen mehr als die Hälfte unverändert geblieben waren.

Von den myopischen blieben stationär nur 5 pCt. (v. Reuss fand nach einem Jahre 30 pCt., nach 3 Jahren nur 12,3 pCt.). —

Von den Hypermetropischen fand ich unverändert nur 10 pCt. (v. Reuss nach 3 Jahren 12,3 pCt.).

Bei 44 pCt. der Emmetropen **mit progressiven Refractionsveränderungen** erreichten die letzteren keine hohen Grade; meistens übertraf die aus der Emmetropie

entstandene Myopie nicht 1,25 D.; nur in 2 Fällen entwickelte sich Myopie von 2,5 D.

Bei den Emmetropen erwies sich in keinem Falle Hypermetropie; wenn solche auch früher gewesen sein konnte, so war dieselbe nach sechs Jahren nicht mehr vorhanden.

Als die allerstabilsten Augen erwiesen sich diejenigen mit emmetropischem Baue.

Speciell von 32 Emmetropen behielten Emmetropie 18 Fälle, erwarben Myopie 14, d. h. 44 pCt.; von diesen 14 Myopen gehörten zu der VIII. Classe 8, d. h. 57 pCt.; zu der VII. Cl. 3 von 7, d. h. 43 pCt.; zu der VI. Cl. 3 von 11, d. h. 27 pCt.

Von 38 Emmetropen des Jahres 1882 hatten vor sechs Jahren:

hypermetropische Refraction . . 34 pCt.,
Emmetropie . . . . . 53 pCt.,
Myopie (scheinbare) . . . . 13 pCt.,

und dies wiederholt sich auch bei Berechnung für jede der 3 Classen speciell.

Die Myopen nach Verlauf von 6 Jahren. Von 22 Myopen erwiesen sich nach 6 Jahren 3 als Emmetropen, welche also nur scheinbare Myopie hatten. Bei den übrigen (81 pCt.) war die Myopie fortgeschritten, so dass Myopien von 5,5 und 6 D vorkamen, während vor sechs Jahren unter den 22 Myopen nur 2 mit M. 2,25 und 2,75 D. waren; die übrigen hatten schwächere Myopiegrade.

In myopischen Augen geht die Refractionszunahme, wenn schon Myopie da ist, im Kindes- und Jünglingsalter rascher vor sich, als in Augen mit anderer Refraction. Die myopischen Augen der Kinder und Jünglinge sind die am wenigsten stabilen. — Genaue Untersuchungen über den Einfluss der Heredität und erblichen Anlage auf die Myopieentwickelung konnten nicht gemacht werden, da solche, meiner Meinung nach, nur auf Grund von Unter-

suchungen an den Augen der Eltern und Voreltern gemacht werden können. 1877 veröffentlichte ich im Russischen einige Zahlen, welche einen grösseren Procentzatz von Myopen unter den jüdischen Schülern erwiesen, und durch die Beobachtungen von Nicati in Marseille (1879) bestätigt wurden.

Stellt man die Frage, welche Refraction die 44 Myopen vor 6 Jahren hatten, und aus welcher Refraction sich besonders die Myopiefälle entwickelt haben, so hatten im allgemeinen von 44 Myopen vor 6 Jahren:

Emmetropie	18 d. h. 41	pCt.,
Hypermetropie . . .	12 d. h. 27	„,
Myopie	14 d. h. 32	„.

Die Myopen waren also vorzüglich Emmetropen gewesen; dasselbe ersehen wir auch bei Specialberechnungen für jede der obersten Classen.

Aus den Hypermetropen der allerjüngsten Classen, wo dieser Refractionszustand den meisten Schülern zukommt, entwickeln sich mit der Zeit bis zu 40 pCt. Myopen.

Die Myopiefälle der drei obersten Classen hatten sich vorzugsweise aus Emmetropien und aus Myopien des Jahres 1876 entwickelt; aus Emmetropie hatten sich, wie schon bemerkt, vorzugsweise die schwächeren Myopiegrade entwickelt, nicht über 2,5 D; die mittleren und höheren Grade entwickelten sich aus Myopien, und zwar aus denjenigen, welche schon vor 6 Jahren verhältnissmässig stark ausgesprochen waren. So:

M. 6,5 D. aus M. 2 D.,
M. 6 D. aus M. 2,75 D.,
M. 5,5 D. aus M. 1 D.,
M. 5 D. aus M. 1,25 D.,
M. 4 D. aus M. 2,25 D.

Hypermetropie änderte sich im Sinne der Refractionsverstärkung, d. h. ging in schwächere Hypermetropie, in Emmetropie und Myopie über — in 90 pCt. aller Fälle, und zwar gaben 32 Hypermetropiefälle Myopie in 32, d. h. in 40 pCt. (vorzugsweise aus Hypermetropie der jüngeren Classen), wobei sich vorzugsweise schwache, aber wahre Myopien entwickelten. Nur in zwei Fällen entwickelten sich M. 2,5 D. und M. 2,75 D. In einem einzigen Falle entwickelte sich im Laufe von sechs Jahren aus H. 1 D. eine wahre Myopie von 5,5 Dioptrien!! (bei einem Schüler der VIII. Classe mit normaler Sehschärfe und brauner Iris) und dieser Fall ist noch in der Hinsicht interessant, dass die Myopieentwicklung ohne Bildung einer atrophischen Chorioidalsichel (conus) einherging und nur von einer gewissen Rareficirung des Chorioidalpigments in der hinteren Polgegend der Augen begleitet wurde; der Jüngling klagte auch über keine asthenopischen Beschwerden.

Hypermetropie ging in wahre Myopie auch in solchen Augen über, in denen vor 6 Jahren keine ophthalmoskopischen Chorioidalveränderungen am Sehnerven waren.

In der Hälfte der Myopiefälle, die sich aus Hypermetropie entwickelt hatten, erwiesen sich bei der opthalmoskopischen Untersuchung kleine graue Coni, und nur in dem vierten Theile derselben waren analoge Veränderungen schon vor sechs Jahren vorhanden gewesen. In den aus Hypermetropie entstandenen Myopiefällen von 2,5 D., 2,75 D., 5 D. war die Sehschärfe nicht kleiner als 1.

Was die **ophthalmoskopischen Veränderungen des Augengrundes in myopischen Augen** betrifft, so kann ich Folgendes mittheilen. 1876 hatten von den 21 Myopen, welche nach 6 Jahren wieder untersucht wurden, geringe ophthalmoskopische Veränderungen fünf (bei drei kleine Coni, bei zwei Pigmentsicheln am Sehnervenrande), d. h. 24 pCt.

1882 fand ich ophthalmoskopische Veränderungen unter 44 Myopen bei 27, d. h. bei 60 pCt.

Diese Zahlen (wie auch die sehr viel grösseren von mir in diesem Archiv mitgetheilten) erweisen, das ich Myopie ohne sichtbare atrophische Coni am Sehnerven auch bei hohen Myopiegraden viel öfter zu sehen Gelegenheit habe als andere, und in dieser Hinsicht sind meine Beobachtungen denen von Mauthner sehr analog, — vielleicht in Folge dessen, dass im Caucasus mehr dunkelpigmentirte Augen sind, wobei die starke Pigmentirung in der That das Sehen von schwachen atrophischen Choroidalveränderungen erschweren könnte.

76,5 pCt. aller Schüler hatten dunkelpigmentirte Augen und nur 23,5 hellpigmentirte.

Die dunkle Pigmentirung der Augen schützte nicht vor 50 pCt. Myopie bei denselben.

Abwesenheit jeder sichtbaren Choroidalveränderung in der Nähe des Sehnerveneintrittes beobachtete ich bei wahrer Myopie von $^1/_{60}$ bis $^1/_{18}$ und auch sogar in dem Falle von Myopie 5,5 D, die sich aus H = 1 D entwickelt hatte. Ausserdem waren auch in drei Fällen wahrer Myopie höherer Grade ($^1/_{18}$, $^1/_{18}$ und $^1/_{16}$) gar keine Coni und nur Pigmentrareficirung am hinteren Augenpole.

Es ist bemerkenswerth, dass in keinem einzigen Falle von Myopie sehr grosse atrophische Choroidalsicheln vorhanden waren; sogar bei den höchsten Graden von Myopie waren nur ganz kleine Coni.

Es entsprechen also die angeführten Daten ganz denjenigen, welche ich hinsichtlich der ophthalmoskopischen Choroidalveränderungen bei Myopie auch 1878 (dieses Archiv, Bd. XXIV. Abth. 3, p. 235) mitgetheilt habe.

Wir sind genöthigt, bei der Myopieentwickelung die mehr oder weniger diffuse Scleralectasie, ohne irgend welche erhebliche sichtbare Veränderungen an der Sehnerven-Eintrittsstelle, viel

Berichtigung

zu der Arbeit von Dr. E. **Mandelstamm** in der 1. Abtheilung des XXIX. Bandes dieses Archivs.

Auf Seite 71 Z. 13 v. u. statt „Fall XXVII" lies „Fall XX",

„ „ 71 Z. 1 v. u. statt „scharf ausgesprochenen doppelten Contour" lies „scharf ausgesprochenen Contour",

„ „ 89 Z. 10 v. u. statt „Fig. 17" lies „Fig. 16",

„ „ 89 Z. 1 u. 2 v. u. statt „aus Kernen mit doppeltem Contour" lies „aus Kernen mit scharfem Contour",

„ „ 92 Z. 14 statt „Fig. 11, 12, 15" lies „Fig. 11, 12".

Hofbuchdruckerei von W. Büxenstein in Berlin.

Berichtigung

von Prof. Saemisch in Bonn.

In einer in diesem Archiv (Bd. XXIX. Abth. 1) erschienenen Arbeit des Herrn Professor Hirschberg über „die angeborene Pigmentirung der Sclera und ihre pathogenetische Bedeutung" sagt der Autor (pag. 1):

> „In dem grossen Sammelwerke von Graefe-Saemisch fehlt in dem Capitel über die Sclera (Bd. IV. 1) jeder Hinweis" (auf jene angeborene Pigmentirung).

Nichtsdestoweniger findet sich in der citirten Arbeit (Handbuch der gesammten Augenheilkunde Bd. IV. p. 322 und 323) folgender Passus, der doch wohl einen Hinweis auf jene Pigmentirungen enthält:

> „— Diese nach der Entzündung zurückbleibenden Flecke sind in der Regel nicht so tief gefärbt als die an gleichen Stellen in der Sclera vorkommenden angeborenen Verfärbungen, die einen graublauen oder bräunlichen, fast schwärzlichen Farbenton zeigen und sich an Augen vorfinden, die im Uebrigen durchaus normal sind. Sie reichen ebenfalls nicht bis an den Hornhautrand, können jede beliebige Ausdehnung zeigen und finden sich auch, wie Talko zufällig constatiren konnte, in den hinteren Abschnitten der Sclera vor. In dem betreffenden Falle konnte auch die Ablagerung von Pigmentzellen in der äusseren Schicht der Membran nachgewiesen werden."

Fig. 7.

Fig. 10

Fig. 8

Fig. 9.

Fig. 6

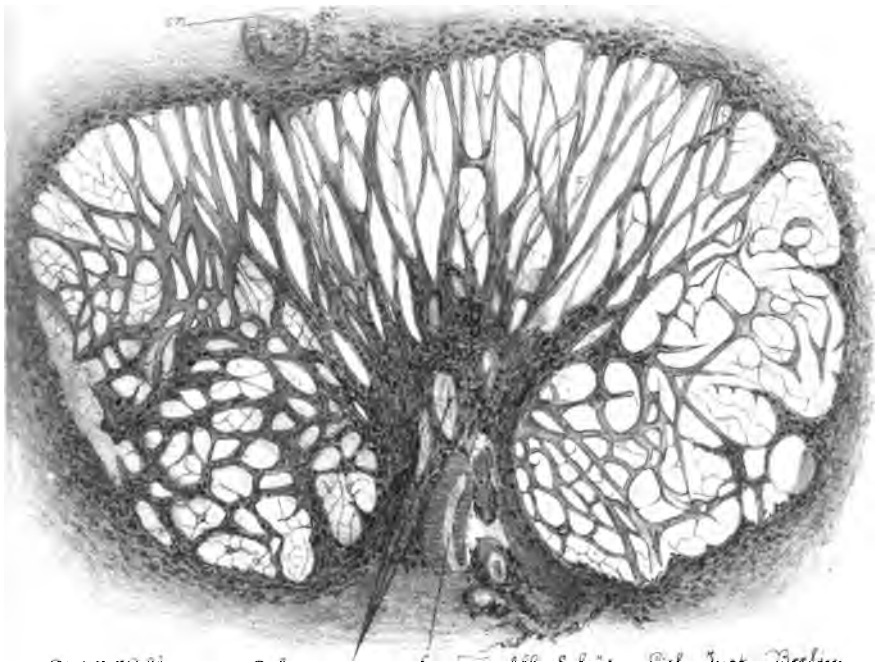

v. T. W. Hoffmann del. Alb. Schütze Lith. Inst. Berlin.

1.

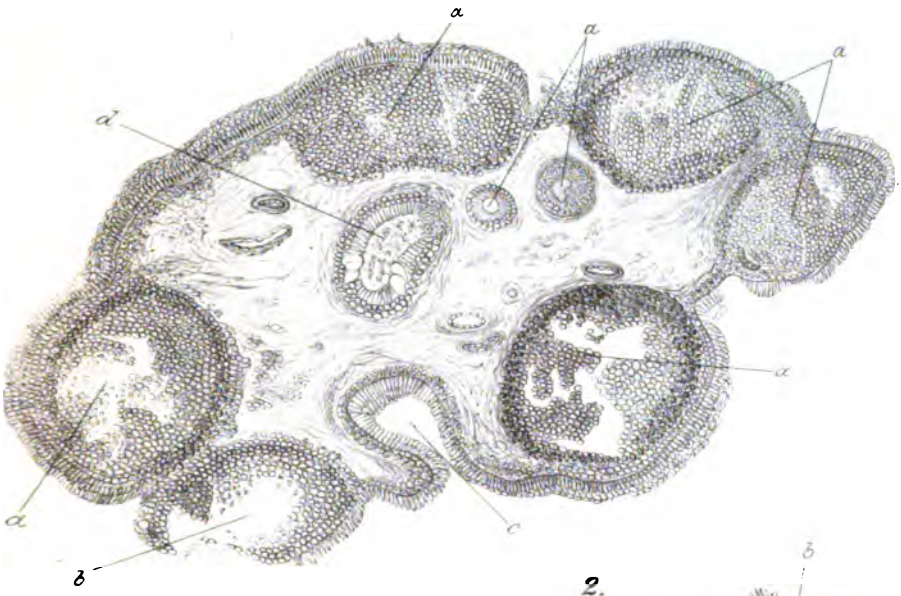

2.

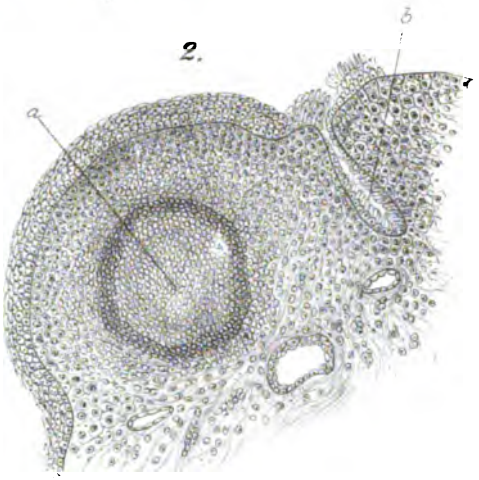

5.

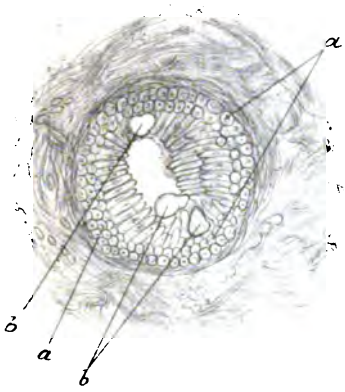

4.

3.

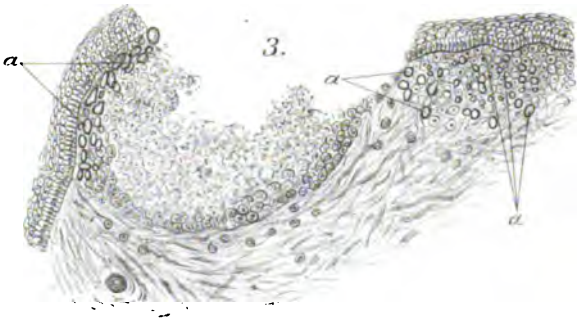

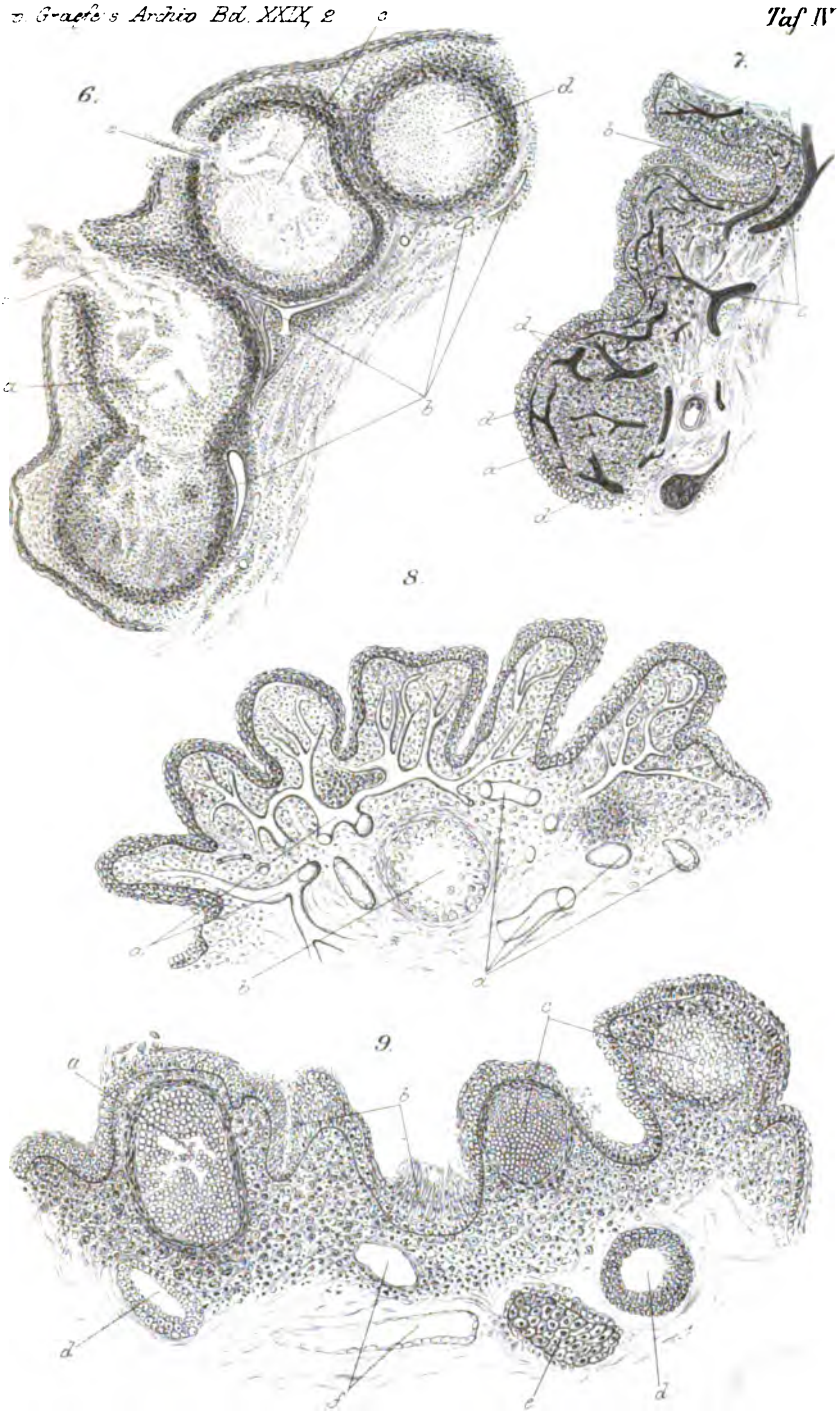

E. Bachmann del. Alb. Schütze Lith.

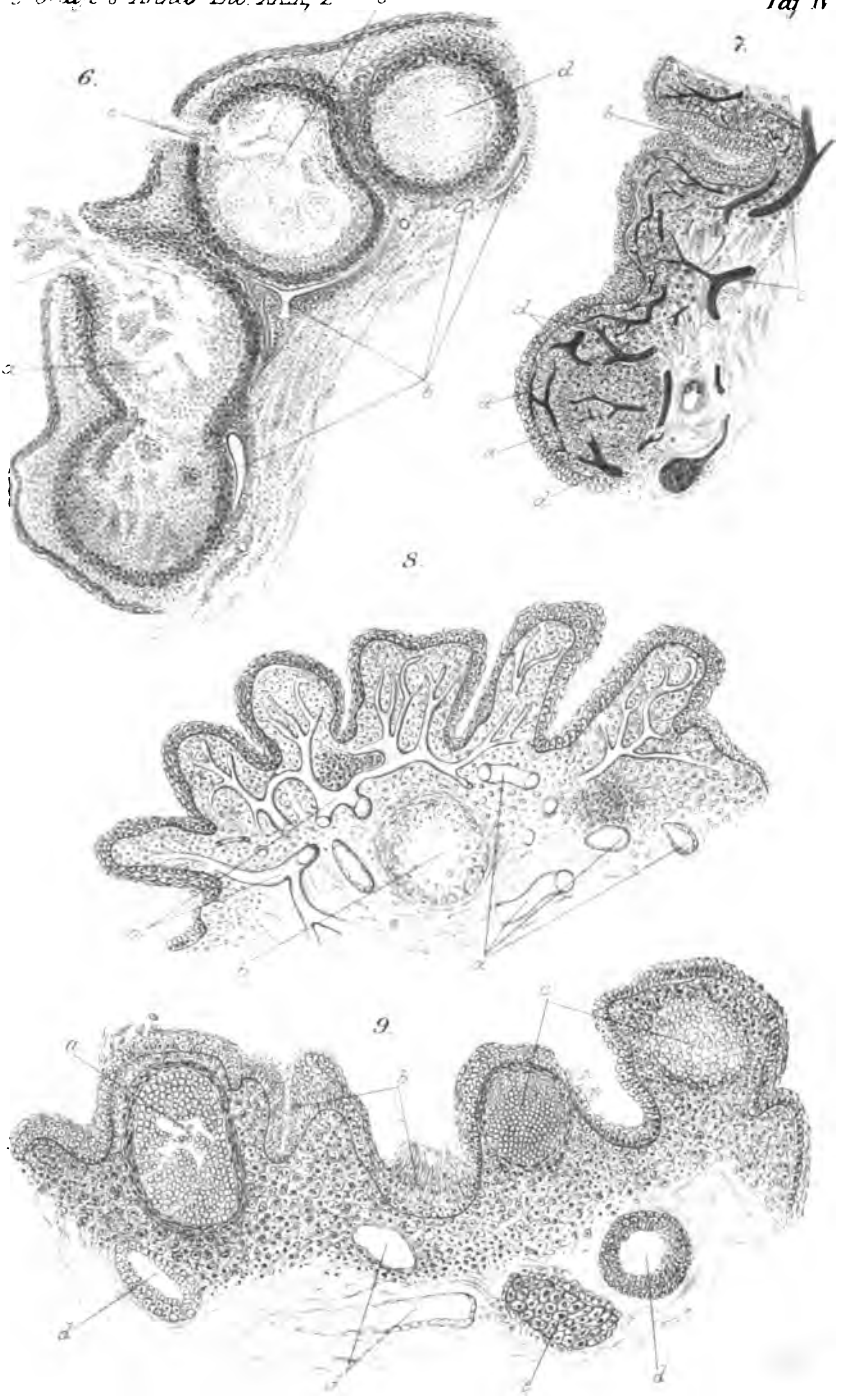

E. Rachlmann del. Alb. Schütze Lith. Inst.

11.

12.

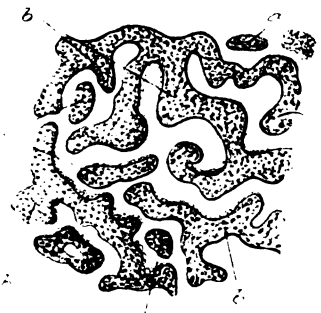

13.

14.

10.

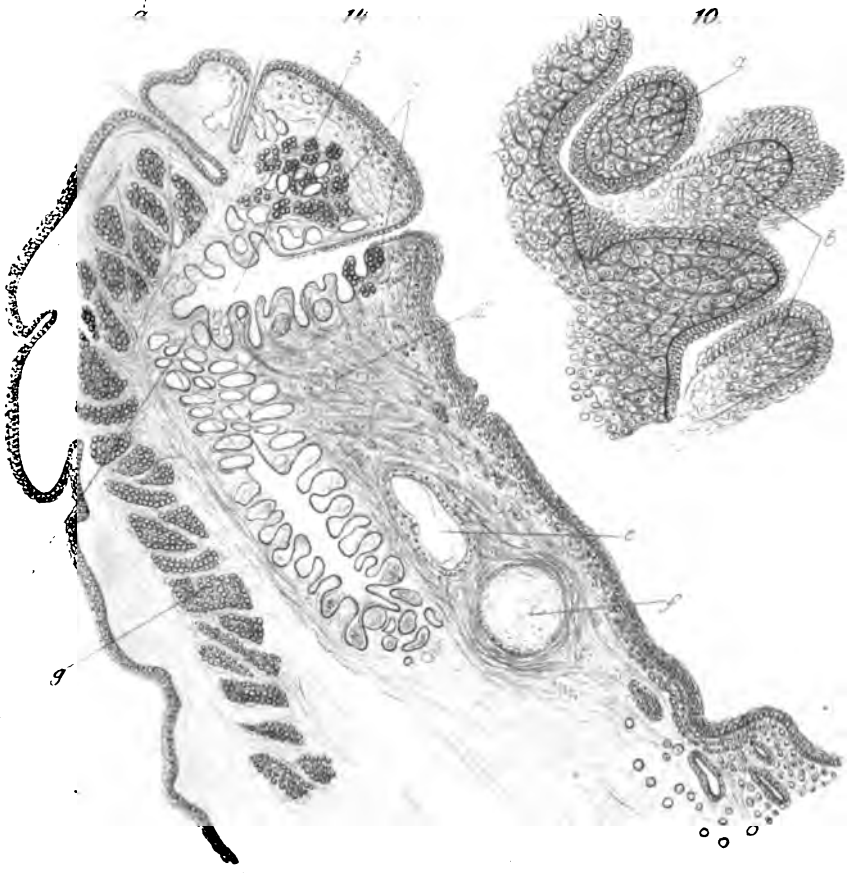

H. Raehlmann del. Alb. Schütze Lith. Inst.


3 2044 103 036 778